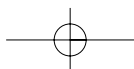
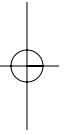
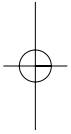
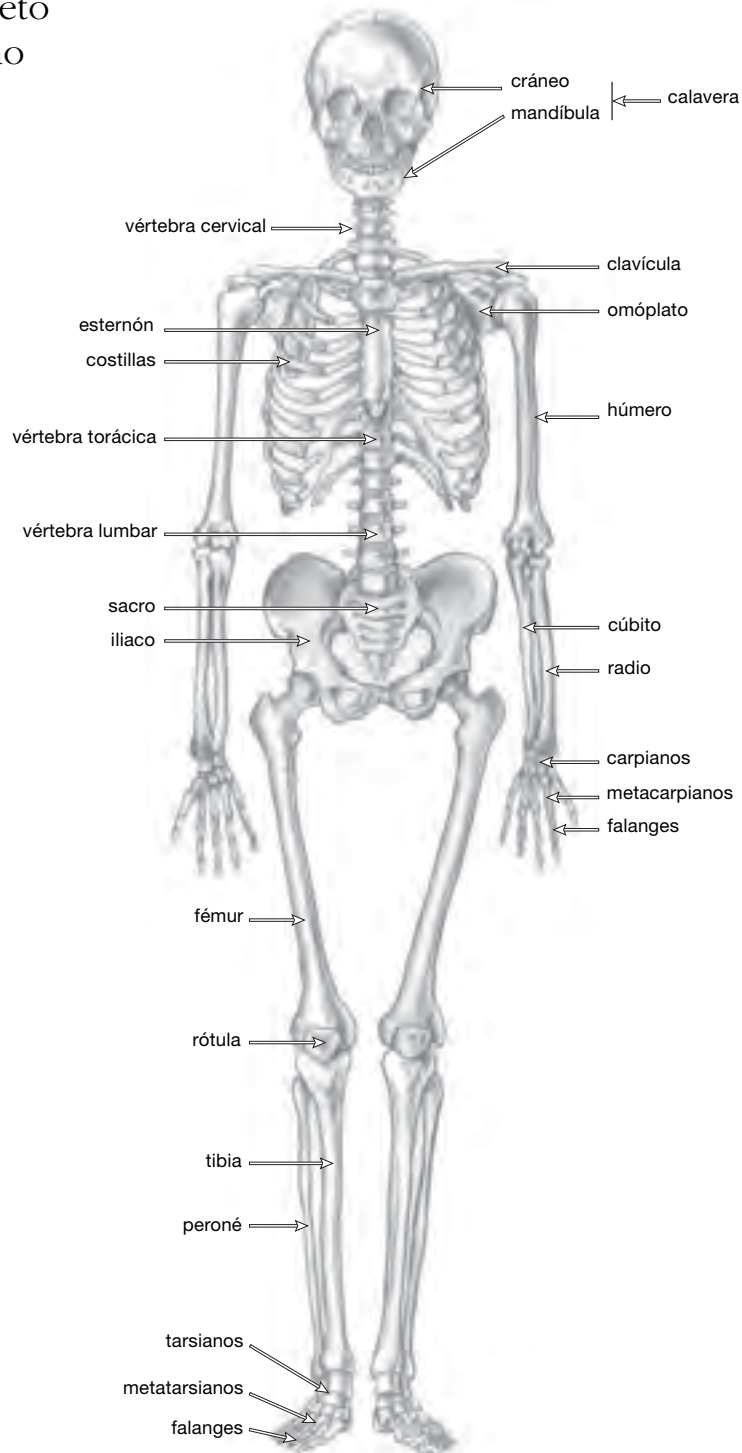


ANTROPOLOGÍA FORENSE



Esqueleto humano



ANTROPOLOGÍA FORENSE

Karen Ramey Burns

Ilustraciones de Joanna Wallington

edicions bellaterra

Título de la obra original: *Forensic Anthropology Training Manual*

© Pearson Education, Inc., 2007

© Edicions Bellaterra, S.L., 2007
Navas de Tolosa, 289 bis. 08026 Barcelona
www.ed-bellaterra.com

Quedan rigurosamente prohibidas, sin la autorización escrita de los titulares del *copyright*, bajo las sanciones establecidas en las leyes, la reproducción total o parcial de esta obra por cualquier medio o procedimiento, comprendidos la reprografía y el tratamiento informático, y la distribución de ejemplares de ella mediante alquiler o préstamo públicos.

ISBN: 84-0000-000-0
Depósito legal: B. 00.000-2008

Impreso en Hurope, S.L., Lima, 3 bis. 08030 Barcelona

Para Lawrence Anthony Burus

ÍNDICE

Prefacio , 00
Acer ca del autor , 00
Acer ca del ilustrador , 00

Capítulo 1. Intr oducción a la Antr opología for ense

Introducción: El problema de los no identificados, 00
 ¿Quiénes son los «desaparecidos, no identificados, ausentes»? , 00
 ¿Por qué es tan difícil la identificación?, 00
La ciencia de la Antropología forense, 00
 Historia de la Antropología forense, 00
 Requisitos educacionales, 00
 ¿En qué se diferencia el trabajo del antropólogo de un patólogo o médico fo-
 rense?, 00
Objetivos de la investigación antropológica, 00
 Cuestiones básicas de la identificación personal, 00
 Cuestiones en torno a las circunstancias de la muerte, 00
Causa y forma de muerte, 00
Estadios de una investigación, 00

Capítulo 2. Osteología, la biología del hueso

Introducción, 00
 ¿Por qué estudiar la osteología humana?, 00
 ¿Cuáles son sus aplicaciones prácticas?, 00
Estructura y función del sistema esquelético, 00
 Tejidos: comunidades de células con un objetivo común, 00
 Tejido conjuntivo: el más duradero del cuerpo, 00

Tejido conjuntivo denso: marco y soporte general, 00
Cartílago: un tejido conjuntivo fuerte, pero flexible, 00
Hueso: el tejido conjuntivo más fuerte, pero menos flexible, 00
Clasificación y descripción de los huesos, 00
Por localización, 00
Por tamaño y forma, 00
Por origen, 00
Por estructura, 00
Direcciones y secciones del cuerpo humano, 00
Términos osteológicos, 00

Capítulo 3. Cráneo e hioides

Introducción, 00
Hueso frontal, 00
Huesos parietales, 00
Hueso occipital, 00
Huesos temporales, 00
Hueso malar (cigomático), 00
Esfenoides, 00
Maxilares superiores, 00
Maxilar inferior, 00
Nasales, lacrimales y etmoides, 00
Cambios en el cráneo con la edad, 00
Diferencias por sexo en el cráneo, 00
Análisis racial del cráneo, 00
Antropometría, 00
Direcciones para medidas exactas, 00
Hioides, 00

Capítulo 4. Faja escapular y tórax: clavícula, escápula, costillas y esternón

Introducción, 00
Clavícula, 00
Escápula: omóplato, 00
Costillas, 00
Esternón: hueso del tórax, 00

Capítulo 5. Columna vertebral

- Introducción, 00
- Vértebras cervicales (atlas, axis y C3-C7), 00
- Vértebras torácicas (T1-T12), 00
- Vértebras lumbares (L1-L5), 00
- Vértebras sacras (S1-S5 o sacro), 00
- Vértebras coccígeas (cóccix), 00
- Recomposición de la columna vertebral, paso a paso, 00
- Cuerpo vertebral de una persona de edad, 00
 - Cambios en los cuerpos vertebrales con la edad, vistas superior y lateral, 00
 - Cambios en los cuerpos vertebrales con la edad: desarrollo osteofítico, 00

Capítulo 6. Brazo, húmero, radio y cúbito-articulaciones

- Introducción, 00
- Articulaciones, 00
- Brazo-húmero, 00
- Antebrazo, 00
- Radio, 00
- Cúbito, 00

Capítulo 7. Mano: huesos carpianos, metacarpianos y falanges

- Introducción, 00
- Huesos carpianos: huesos de la muñeca, 00
- Huesos metacarpianos: palma de la mano, 00
- Falanges: huesos de los dedos, 00

Capítulo 8. Pelvis (coxal o innominado)

- Introducción, 00
- Hueso coxal: íleon, isquion y pubis, 00
- Diferencias sexuales, 00
- Cambios con la edad, 00
 - Cambios con la edad en la sínfisis púbica, 00
 - Análisis de la sínfisis púbica, 00

Capítulo 9. Pier na: fémur , tibia, peroné y rótula

Introducción, 00

Fémur: hueso del muslo, 00

Rótula, 00

Tibia y peroné, 00

Tibia: espinilla, canilla, tobillo medial, 00

Peroné: hueso lateral del tobillo, 00

Capítulo 10. Pie: huesos tarsianos, metatarsianos y falanges

Introducción, 00

Huesos tarsianos: tobillo y arco del pie, 00

Huesos metatarsianos: pie, 00

Falanges: huesos de los dedos, 00

Capítulo 11. Odontología (dientes)

Introducción, 00

Estructura y función de los dientes y tejidos de sostén, 00

 Direcciones, superficies y anatomía, 00

 Sistemas de numeración de los dientes, 00

Reconocimiento de los dientes, 00

Pistas para distinguir dientes similares, 00

 Diferenciación de incisivos maxilares y mandibulares, 00

 Diferenciación de premolares maxilares y mandibulares, 00

 Diferenciación de molares: maxilares y mandibulares, 00

Dentición permanente completa, 00

Reconocimiento de rasgos raciales, 00

 Incisivos en forma de pala, 00

 Tubérculo de Carabelli, 00

Envejecimiento de los dientes, 00

 Cambios en la formación de los dientes con la edad, 00

 Primera y segunda infancia: dentición decidua (temporal), 00

 Infancia: dentición mixta, 00

 Adolescencia y adultez: dentición permanente, 00

 Cambios con la edad en los dientes de los adultos, 00

Anomalías dentales, 00

Odontología y enfermedad oral, 00

 Caries de los dientes, 00

Enfermedad periodontal,	00
Absceso apical,	00
Acumulación de cálculos,	00
Oclusión y maloclusión,	00
Manchas dentarias,	00
«Boca meta»: efectos del uso de metanfetamina,	00
Desdentación: efectos de la ausencia crónica de dientes,	00
Estado dentario congénito,	00
Inventario dental,	00

Capítulo 12. Introducción a las ciencias forenses

Introducción,	00
Evidencia física,	00
¿Qué es evidencia?,	00
¿Cómo se usa la evidencia?,	00
Retos del uso apropiado de la evidencia física,	00
Investigadores especializados en la muerte,	00
Especialistas en balística,	00
Investigadores en la escena del crimen,	00
Criminalistas,	00
Analistas de drogas,	00
Especialistas en huellas dactilares,	00
Antropólogos forenses,	00
Patólogos forenses,	00
Examinadores de documentos dudosos,	00
Serólogos y genetistas (biólogos forenses),	00
Toxicólogos,	00
Elección del especialistas forense apropiado,	00
Identificación visual imposible,	00
Consecuencias legales improbables,	00

Capítulo 13. Análisis de laboratorio

Introducción,	00
Preparación del análisis,	00
Equipo, suministros y materiales de referencia	
Gestión de la evidencia,	00
Numerar el caso,	00
Organizar la base de datos,	00

Preparar el archivo del caso, 00
Inventario de evidencias y numeración específica si procede, 00
Transferir la evidencia no antropológica a especialistas apropiados, 00
Prepara la evidencia para el examen, 00
Análisis y descripción del esqueleto, 00
Número mínimo de individuos, 00
Edad, 00
Sexo, 00
Raza, 00
Lateralidad manual, 00
Estatura, 00
Trauma, 00
Enfermedad y patología, 00
Examen cualitativo para el análisis del esqueleto, 00
Identificación humana, 00
Identificación del esqueleto: cuestión mayor, 00
Niveles de identificación, 00
Métodos de identificación, 00

Capítulo 14. Métodos de campo

Introducción, 00
Preparación del trabajo de campo, 00
Objetivos, 00
Permiso legal, 00
Financiación, 00
Seguros, 00
Seguridad y almacenamiento, 00
Información *ante mortem*, 00
Entrevista, 00
Registros médicos, 00
Fotografías *ante mortem*, 00
Preparación para excavación y desenterramiento, 00
Sistema de numeración, 00
Formularios para registro de datos, 00
Equipo y accesorios, 00
Localización de la tumba y estudio del escenario, 00
Exploración a distancia, 00
Qué se debe buscar antes de remover el terreno, 00
Clasificación de los enterramientos, 00
En superficie o debajo de ella, 00

Individual o colectivo,	00
Aislado o adyacente,	00
Primario o secundario,	00
Alterado o intacto,	00
Excavación/Exhumación,	00
Asignación de cometidos,	00
Métodos de excavación,	00
Intervalo <i>post mortem</i> (tiempo desde la muerte) y tafonomía forense,	00
Cambios inmediatos <i>post mortem</i> ,	00
Proceso de descomposición,	00
Factores ambientales (clima),	00
Carroñeros,	00
Plantas asociadas,	00
Prácticas funerarias,	00
Otros factores de conservación,	00
Más evidencia de prácticas funerarias,	00
Examen cualitativo en el trabajo de campo,	00
¿Ha sido explorada y muestreada toda la zona?,	00
¿Han sido reconocidos y recuperados todos los restos humanos?,	00
¿Ha sido completada la documentación escrita?,	00
¿Puede reconstruirse el escenario y la secuencia de recuperación a partir de la documentación fotográfica?,	00

Capítulo 15. Resultados profesionales

Introducción,	00
Mantenimiento de registros,	00
Información de base,	00
Fechas importantes,	00
Cadena de custodia,	00
Notas,	00
Redacción del informe,	00
Cubierta,	00
Antecedentes del caso,	00
Estado de la evidencia (aspecto previo a su tratamiento),	00
Inventario,	00
Descripción antropológica,	00
Otras observaciones,	00
Conclusiones,	00
Recomendaciones,	00
Disposición de los restos,	00

Firma y fecha,	00
Apéndice,	00
Fundamento,	00
Cualificación del experto,	00
Autenticidad de la evidencia física,	00
Admisibilidad del testimonio del experto,	00
Deposiciones y evidencia demostrativa,	00
Deposición,	00
Evidencia demostrativa,	00
Ética básica,	00
Respeto,	00
Honradez,	00
Confidencialidad,	00
Jerarquía de obligaciones,	00
Preparación final y testimonio en la audiencia,	00
Buena preparación,	00
Honradez demostrada,	00
Respeto manifiesto,	00
Asociaciones profesionales,	00
Vocabulario básico del testigo experto,	00

Capítulo 16. Aplicaciones a gran escala: desastres, derechos humanos y recuperación PG/BA

Introducción,	00
Desastres y fatalidades masivas,	00
Respuesta FM bajo la jurisdicción del gobierno de EE.UU.,	00
DMORT,	00
Papel del antropólogo forense en lugares de desastre,	00
Gestión DMORT y tanatorios temporales,	00
Planteamiento general,	00
Labores de derechos humanos,	00
Introducción: alcance del problema,	00
Derechos humanos y ley,	00
El papel del científico,	00
Aportaciones de los antropólogos forenses,	00
Historia: misión en Argentina y EAAF,	00
Comparación de la labor internacional de derechos humanos y la nacional de antropología forense,	00
Organizadores, financiadores y participantes,	00
Tipos de misiones relacionadas con la Antropología forense,	00

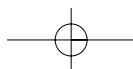
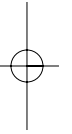
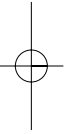
Conclusión, 00
Repatriación de PG/BA, 00
Norteamericanos desaparecidos, 00
Laboratorio central de identificación del ejército de EE.UU. en Hawai, 00
Métodos de campo, 00
Métodos de laboratorio, 00
Conclusión, 00

Apéndice. Formularios y diagramas

Formularios del banco de datos forenses de la Universidad de Tennessee, 00
Información sobre el caso, 00
Inventario, 00
Observaciones morfológicas, 00
Mediciones, 00
Formularios del Equipo Argentino de Antropología Forense (EAAF), 00
Información acerca de la víctima (formularios <i>ante mortem</i>), 00
Información sobre el lugar de enterramiento, 00
Formularios del Manual de adiestramiento de Antropología forense, 00
Inventario de huesos, 00
Diagramas del esqueleto (anterior, posterior, lateral izquierdo, lateral derecho), 00
Mediciones simples (craneales y maxilares), 00
Diagramas craneales (anterior, posterior, lateral izquierdo, lateral derecho, basilar interno, basilar externo, coronal interno, coronal externo), 00
Diagramas axiales (lateral izquierdo y derecho), 00
Diagramas ilíacos (lateral izquierdo y derecho y medidas), 00
Diagramas de mano y pie (vistas dorsales izquierda y derecha), 00
Formas dentarias (secuencia del desarrollo dentario, denticiones decidua, mixta y permanente), 00
Cuestionario de entrevista con familiares de los ausentes, 00
Proveedores de moldes, instrumentos y herramientas, 00

Glosario , 00

Bibliografía , 00



PREFACIO

El *Manual de Adiestramiento en Antropología Forense*, segunda edición, ha sido creado a modo de introducción en la disciplina de referencia, como marco de materias de enseñanza e instrumento práctico de referencia. El primer capítulo informa a jueces, abogados, funcionarios legales y trabajadores internacionales sobre el cúmulo de información y servicios que ofrece el antropólogo forense profesional. La primera parte (capítulos 2-11) constituye una guía de ayuda al estudio de la anatomía del esqueleto humano. La segunda parte (capítulos 12-16) se centra en el trabajo específico del antropólogo forense, empezando por una introducción a las ciencias que le ocupan. Se ofrecen tablas y fórmulas de uso general y referencia pertinente a lo largo del libro. El apéndice contiene formularios de utilidad en campo o en el laboratorio.

Los capítulos del manual se presentan en una secuencia diseñada para aprendizaje eficiente. La osteología humana básica precede al análisis de laboratorio, y toda la información sobre el esqueleto se completa antes de presentar los capítulos relativos a la labor en campo y aplicaciones específicas. La razón de esta secuencia de aprendizaje contrastado es sencilla: hay que *aprender* a mirar. Pasamos por alto muchas de las cosas que no forman parte de nuestra experiencia vital. Los estudiantes primerizos, por ejemplo, no reconocen el 80 por ciento del esqueleto humano y toman por humanos huesos de animales. Los trabajadores más efectivos son los que acuden al campo equipados ya con el saber obtenido en clase o en el laboratorio.

Este manual *no* es para autoinstruirse. Contiene la información básica necesaria para reunir con cuidado y procesar con juicio restos humanos eskeletonizados, pero la educación efectiva requiere guía profesional y no poca experiencia activa. Quienquiera busque afirmar su capacidad y competencia debe usar este manual como un paso más de los muchos que llevan al saber. Hay que persistir en la búsqueda de información, suplementar el trabajo en clase con lecturas adicionales y aprovechar toda oportunidad posible para el autoexamen práctico.

El *Manual de Adiestramiento en Antropología Forense*, segunda edición, puede servir como texto primario para cursos de osteología humana, antropología forense y arqueología, y como texto suplementario en los de antropología y derechos humanos, como se describe a continuación:

Osteología humana: Curso completo de biología esquelética humana y anatomía, que incluye el reconocimiento de material fragmentario, margen de variación esquelética normal, diferencias sexuales y genéticas, y fundamentos de la determinación de edad.

Antropología Forense y Arqueología: Curso de localización y exhumación de enterramientos, identificación humana a partir de restos esqueléticos, tratamiento apropiado de la evidencia física con fines legales, redacción de informes profesionales y deposición de testimonio de experto.

Antropología y Derechos Humanos: Aplicación de los métodos de la antropología forense en las misiones internacionales de derechos humanos y problemas especiales de las tumbas colectivas, diferencias culturales y ausencia de registros antemórtem.

Todos estos cursos pueden abordarse por separado como estudio breve e intensivo o como disciplina lectiva normal. Pero ambos formatos presentan un tiempo de contacto alumno-profesor semejante y ventajas y desventajas específicas. El curso intensivo es excelente para el trabajo de campo y de laboratorio, pero escaso en tiempo para la lectura, investigación y redacción. El curso superior habitual cuenta con el valioso tiempo fuera del aula, pero a costa del que requieren las prácticas en campo y laboratorio dado el número de pausas interferentes.

RECONOCIMIENTOS

El origen de este trabajo se encuentra en la Dra. Audrey Chapman, Directora del Programa de Ciencias y Derechos Humanos de la Asociación Americana para el Avance la Ciencia (AAAS). La Dra. Chapman me animó a reunir información en un formato útil en el campo y asistencial en zonas del mundo arduamente implicadas en recuperarse de guerras y violaciones terminales de los derechos humanos. La AAAS aportó los primeros medios al efecto.

Mi profesor y mentor el Dr. William R. Maples () me ayudó sobremanera con su actitud rigurosa y profundo conocimiento de la disciplina. El Dr. Clyde C. Snow compartió conmigo su singular perspectiva del mundo y de la labor del antropólogo. Estoy en deuda con ambos.

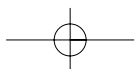
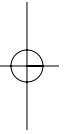
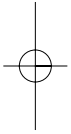
Aprecio las cuestiones y comentarios de mis colegas y de los estudiantes de

PREFACIO

21

Guatemala, Carolina del Norte y Georgia. Y agradezco también la ayuda prestada por el personal de edición y producción de Prentice Hall, y por Karen Berry y compañeros de Pine Tree Composition.

Este obra no habría sido posible sin el talento, esfuerzo y amistad de Joanna Wallington, la ilustradora. Y, como siempre, vayan mis gracias a mi familia por su cariño, apoyo y buen humor.



ACERCA DEL AUTOR

Karen Ramey Burns es antropóloga forense en ejercicio, profesora, escritora y activa en derechos humanos. Se licenció en Antropología forense bajo la dirección del extinto Dr. William R. Maples en la Universidad de Florida y acumuló experiencia en procedimientos criminalistas mayores trabajando para la Oficina de Investigación de Georgia, División de Ciencias Forenses. Sigue trabajando para el Estado de Georgia como consultora en Antropología forense y miembro acreditado del Consejo de Georgia en Asuntos Indios Americanos. Ha testificado como experta en casos locales, estatales e internacionales.

La Dra. Burns ha dedicado gran parte de su carrera profesional a trabajos internacionales, aportando asistencia educacional y técnica en la excavación e identificación de restos humanos en América del Sur, Haití, Oriente Medio y África. Ha documentado crímenes de guerra en Iraq tras la Guerra del Golfo (1991) y prestado testimonio en el Juicio Raboteau en Gonaïve, Haití (2000). Es la autora de "Protocol for Disinterment and Analysis of Skeletal Remains" en el *Manual for the Effective Prevention and Investigation of Extra-Legal, Arbitrary, and Summary Executions* (1991), publicación de Naciones Unidas.

En situaciones de emergencia nacionales trabaja para el Sistema Médico de Desastres Nacionales, parte del departamento estadounidense de Seguridad Nacional. Trabajó como delegada en los desastres causados por los huracanes Katrina/Rita en 2005, en el incidente del Tri-State Crematory en 2002, el ataque terrorista del World Trade Center en 2001, las inundaciones de Tarboro, Carolina del Norte, en 1999, y las del río Flint en 1994.

La Dra. Burns ha participado en varios proyectos de investigación histórica, inclusive un estudio del genocidio fenicio en África del Norte (Cartago), la identificación del héroe de la Guerra Revolucionaria Casimir Pulaski, y la búsqueda de Amelia Earhart. La Dra. Burns es coautora de la celebrada obra *Amelia Earhart's Shoes, Is the Mystery Solved?* (2001), discurso sobre la investigación arqueológica.

Sus intereses de investigación incluyen la microestructura de los tejidos mineralizados, efectos de incendios y cremaciones, y descomposición. Enseña osteología humana, antropología forense y los orígenes humanos en la Universidad de

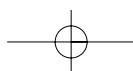
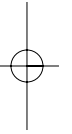
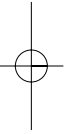
Georgia, así como Antropología forense y testimonio de experto para el Programa de Asistencia de Adiestramiento Investigativo Criminal Internacional del Departamento de Justicia (ICITAP).

La Dra. Burns dirige actualmente las investigaciones de campo de EQUITAS, el Equipo Colombiano Interdisciplinario de Trabajo Forense y Asistencia Psicosocial de Bogotá, Colombia.

ACERCA DEL ILUSTRADOR

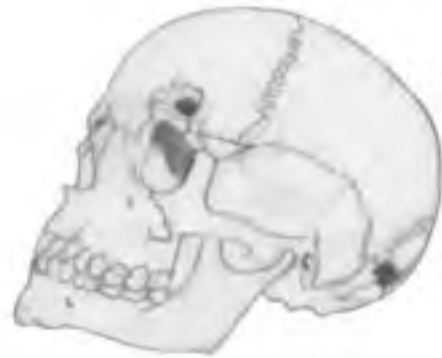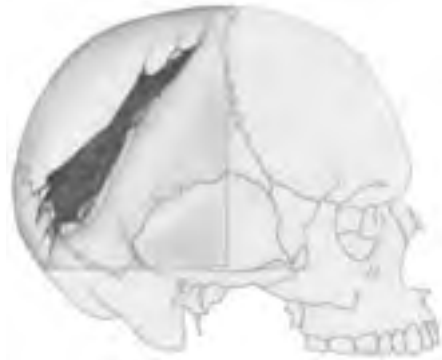Joanna Wallington, B.F.A. (Lda. en Bellas Artes), es diseñadora profesional, autónoma, de Atlanta, Georgia. Acreditada por sus numerosos recursos artísticos: de pluma a lápiz, y de gráficos por ordenador a fotografía, la Sra. Wallington se licenció en Bellas Artes por la Universidad de Georgia, donde sus preferencias giraron en torno a la ilustración científica y la Antropología. Es autora de un estudio comparativo sobre la anatomía de los primates.

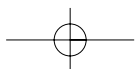
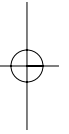
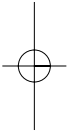
La Sra. Wallington, nacida en Gran Bretaña, ha vivido en Estados Unidos desde 1977 y sirvió en su día en el departamento técnico-médico del Cuerpo de Bomberos de la Infantería de Marina de EEUU.



CAPÍTULO 1

INTRODUCCIÓN A LA ANTROPOLOGÍA FORENSE





INTRODUCCIÓN EL PROBLEMA DE LOS NO IDENTIFICADOS

El conjunto de conocimientos constitutivos de la Antropología forense ofrece un singular servicio humanitario a un mundo sacudido por la violencia. Las muertes clandestinas ensombrecen nuestra realidad. Las personas ausentes y los muertos sin identificar –los «desaparecidos»– son a menudo fruto del peor comportamiento criminal y político de nuestra sociedad. Paz y humanidad van ligadas a la identificación de los desconocidos y al conocimiento de los avatares de su destino.

¿Quiénes son los «desaparecidos, no identificados y ausentes»?

Algunos cuerpos no identificados son los de indigentes extraviados con destino fatal; otros de suicidas que no deseaban ser hallados. Pero muchos proceden de homicidios no aclarados, ocultos el tiempo suficiente para asegurar la impunidad de quienes los perpetraron. Los no identificados pueden ser jovencitos ejecutados por miembros de otras bandas, mujeres violadas por personal del ejército o niños que han recibido abusos de sus cuidadores. En ocasiones son la prueba contra asesinos en serie que comparten tranquilamente la calle con nosotros. Ausentes y no identificados se denominan «desaparecidos» en muchos países donde el genocidio es común y el abuso de autoridad es la norma.

Lo inquietante del cuerpo no identificado es su *silencio*. Cabría pensar que todos los cadáveres son silentes, pero el cuerpo no identificado lo es más. Nadie inquiriere o se lamenta ante el olvido. Nadie ejerce presión o aplica poder político o financiero en ayuda de un desconocido, a la postre inhumado o eliminado cual desecho común.

Diríase que a nadie le importa, pero no es verdad. Los hay que sufren en silencio y no tienen dónde descargar sus angustias. Sienten la agonía de desconocer el destino de sus seres queridos. Se encierran en un vivir sin objeto. Se convierten en víctimas del desánimo, en solitarios incapaces de recomponer su

devenir. Viven presos de la sensación de haber perdido la capacidad de amar si desechan la esperanza y aceptan la supuesta muerte del ser querido. Pero ¿y si el desaparecido retorna y ve que los suyos ya no están?

Los padres de soldados desaparecidos en acción dicen que el hecho de no saber duele más que afligirse. En vez de animarse con la esperanza, quedan paralizados por el temor de que su ser querido esté sufriendo en algún lugar ignoto.

Las familias de desaparecidos dicen que al final experimentan algo de sosiego cuando los cuerpos de sus ausentes son, a la postre, identificados. Se cierra una dolorosa etapa y se recupera algo de fuerza con las exequias dedicadas al ser querido.

¿Por qué es tan difícil la identificación?

La actitud común en el personal que atiende oficialmente a estos casos es negativa. Un comentario habitual es: «Si no lo identificamos en un par de semanas, ya no será posible» o «como no sea alguien conocido y públicamente echado de menos, no habrá nada que hacer». Son profecías de autocomplacencia. Es cierto que aquí la regla de las mínimas esperanzas es aplicable, pero *cabe* dejar una puerta abierta al éxito, por remoto que parezca, aunque no es fácil. Requiere un cuidadoso análisis de los restos y un debido registro de la información *correcta*.

Lamentablemente la información correcta es tan inútil como la incorrecta si no es comunicada. Puede que, en efecto, nos halleemos en la era de la información, pero nuestro mundo sigue batallando con el uso responsable de la misma. Disponemos de tecnología, pero su uso eficiente sigue siendo un reto. En Estados Unidos, el Centro Nacional de Información Criminal es el lugar ideal para depositar información. En países en desarrollo es necesario transferir y establecer la tecnología necesaria. Poco a poco se logra, gracias a la intervención de organizaciones no gubernamentales como la Asociación Americana para el Progreso de la Ciencia de Washington D.C., Médicos pro Derechos Humanos de Boston y el Centro Carter de la Universidad Emory de Atlanta.

Cuando las puertas han sido abiertas a la identificación buscada y al fin se logra un «éxito», los restos estudiados han de ser reubicados. La conservación de restos humanos (especialmente en descomposición) no es tan fácil como la de otra clase de pruebas, pero se puede hacer. Sin embargo, la ética subyacente es confusa. ¿Es más importante identificar a una persona fallecida, informar a la familia y posiblemente prender a un asesino u «honrar» al muerto con una inhumación anónima?

LA CIENCIA DE LA ANTROPOLOGÍA FORENSE

La Antropología forense es la disciplina que aplica el saber científico de la Antropología física y de la Arqueología a la recogida y análisis de la evidencia legal.

La Antropología forense arrancó como subcampo de la Antropología física, pero ha evolucionado hacia un cuerpo de conocimientos distinto que abarca muchos aspectos de la Antropología, la Biología y las ciencias físicas.

La recuperación, descripción e identificación de restos esqueléticos humanos es la principal labor de los antropólogos forenses. El estado de las pruebas halladas varía considerablemente según el grado de descomposición, la cremación, la fragmentación o la desarticulación. Los casos típicos van desde homicidios recientes a destrucción ilegal de antiguos enterramientos de poblaciones arcaicas. Los antropólogos forenses operan con casos individuales, desastres colectivos, restos históricos y evidencias internacionales de transgresión de los derechos humanos.

Historia de la Antropología forense

El público ve la Antropología forense como disciplina moderna, y así es. Pero tiene una larga historia en el desarrollo de la obra de antropólogos físicos fascinados por las colecciones anatómicas de museos y universidades. Los antropólogos han insistido en ofrecernos sus observaciones acerca de las diferencias esqueléticas, remitiendo escritos al respecto a sociedades profesionales desde muchos decenios antes de que se considerara siquiera la aplicación legal de su saber. Las primeras muestras de lo que llamamos Antropología forense pueden atribuirse a unos pocos juristas envueltos en complicadas batallas legales. Buscaron los conocimientos necesarios para ganar y se sirvieron de ellos en los procesos en que estaban inmersos. Poco a poco, en el curso de los últimos ciento cincuenta años, los antropólogos han respondido con investigaciones selectivas, al tiempo que hacían acopio de datos sobre el funcionamiento de las leyes, el saber de otros científicos forenses y las condiciones del entorno de los tribunales.

El comienzo del estudio del esqueleto humano no tiene fecha; sí, en cambio, la primera aplicación en un tribunal de justicia de la información obtenida al respecto: el juicio **Webster/Parkman**, de 1850. Oliver Wendell Holmes y Jeffries Wyman, dos anatomistas de Harvard, fueron instados a examinar unos restos humanos que se creía que correspondía a un médico desaparecido, el doctor George Parkman. Un profesor de Química de Harvard, John W. Webster, había sido acusado del delito de asesinato. Las pruebas eran sustanciales, incluso antes de la intervención de los anatomistas. Webster debía dinero a Parkman; una cabeza había sido quemada en un horno de aquél; pedazos de cuerpo habían sido hallados en su laboratorio privado; y un dentista había identificado algunas prótesis dentales de la víctima entre las cenizas. (La Odontología forense empezaba a dar, así, sus primeros pasos.) Holmes y Webster testificaron que los restos hallados coincidían con la descripción de Parkman y Webster fue ahorcado.

Mi caso favorito tuvo lugar unos años más tarde (1897) en Chicago. En esta ocasión el testigo principal fue un antropólogo, George A. Dorsey, encargado del

Museo Field de Historia Natural. Dorsey fue llamado para examinar algunos fragmentos óseos extraídos del sedimento de la cuba de desechos de una fábrica de embutidos. Louisa Luetgert, la mujer de un fabricante de salchichas, había desaparecido y su marido había sido acusado de asesinato. Las pruebas eran, de nuevo, sustanciales antes de la intervención del antropólogo. Adolph mantenía relaciones con otra mujer; el matrimonio Luetgert había fracasado; Adolph tuvo cerrada su fábrica durante varias semanas, pero antes había adquirido una gran cantidad de potasio cáustico; había concedido permiso de ausencia al vigilante la noche de la desaparición; y, lo que se juzgó definitivo, los anillos de Louisa habían aparecido en la cuba. A Dorsey no le cupo sino demostrar que los huesos eran humanos, no porcinos. Y así lo hizo. Adolph Luetgert fue condenado a cadena perpetua. Digamos de paso que éste es un buen caso en apoyo de la importancia de aprender a reconocer fragmentos y otros «insignificantes» residuos óseos.

T. Dale Stewart (1901-1997) llamó a Thomas Dwight (1843-1911) de la Universidad de Harvard «Padre de la Antropología forense en Estados Unidos» basándose en parte en que Dwight había escrito un celebrado ensayo sobre la identificación de un esqueleto humano en 1878. Dwight tal vez no fuera el primer actor en lo que ahora conocemos como Antropología forense, pero sí en la publicación de observaciones al respecto.

Muchos antropólogos contribuyeron, a principios del siglo xx, al desarrollo de esta disciplina, pero Wilton Marion Krogman (1902-1987) fue el primero en dirigirse directamente a las instancias jurídicas con su «Guía para la identificación de material esquelético humano», publicada en el *FBI Law Enforcement Bulletin* en 1939. A este trabajo siguió «Labor del antropólogo físico en la identificación de restos humanos» (1943), las dos obras con notable aunque no extenso impacto. La mayoría de los investigadores seguía remitiendo los restos humanos al médico. Recuerdo las palabras de J. Lawrence (Larry) Angel (1915-1986), conservador de Antropología física en el Smithsonian Museum (1962-1977), cuando me dijo que cuando el FBI recurrió a los antropólogos físicos del Smithsonian, ése fue un gran día, y cerró su discurso con esta rotunda afirmación: «¡Si querían respuestas, no tenían más que cruzar la calle con una caja de huesos!».

La Antropología forense es posible que naciera en Washington D.C. Poco cabe decir, no obstante, del resto del país. A finales de la década de 1960, mi mentor William R. Maples eligió *The Human Skeleton in Forensic Medicine*, de Wilton Krogman (1962), como texto fundamental de sus clases de Osteología. Entonces Maples seguía estudiando a los monos zambo y las referencias de Krogman a los «casos medicolegales» eran curiosidades, más que sólida realidad. Krogman ni siquiera hizo uso del término *Antropología forense*, pero escribió que su objetivo era «familiarizar a las instituciones legales del mundo con el mensaje de los huesos y de qué forma lo impartían». Seguía buscando pistas pero no lograba dar con la diana.

La Antropología forense empezó a evolucionar al fin como disciplina estable-



Figura 1.1. Wilton Marion Krogman (derecha) examinando la máscara mortuoria de una víctima de asesinato, 1957. De la colección de los Archivos de la Universidad de Pennsylvania.

cida hacia los años setenta. T. Dale Stewart editó una publicación del Smithsonian, *Personal Identification in Mass Disasters* (1970), a la que siguió la de William M. Bass, *Human Osteology: a Laboratory and Field Manual* (1971) como primer texto con carácter práctico. Varios antropólogos físicos habían empezado a acudir por entonces a las reuniones de la Academia Americana de Ciencias Forenses y no tardaron en darse cuenta de que podían congregarse a un número suficiente de colegas para formar una sección propia en dicha Academia, así que un buen día se reunieron en una habitación de hotel y con un teléfono a mano iniciaron su campaña. Así, catorce entusiastas crearon la Sección de Antropología física en 1972 y los hubo, quizás algo más atrevidos, que empezaron a autodenominarse antropólogos «forenses», más que «físicos». Hacia finales de la década de 1970, T. Dale Stewart publicó *Essentials of Forensic Anthropology* (1979), el primer libro de texto con el término «Antropología forense» explícito en el título.

Por entonces, la Antropología forense ni siquiera constituía una modalidad de estudio de prelicenciatura y por tanto, no existía como especialidad aceptada. Los futuros antropólogos forenses se centraban en la vertiente física de la disciplina y escribían tesis con aplicaciones forenses. La licenciatura en «Antropología forense» apareció a finales de la década de 1980 y se estableció gradualmente en la de los noventa. Como título profesional, es aún más reciente.

El desarrollo de la Antropología forense en el mundo no académico ofrece as-



Figura 1.2. T. Dale Stewart. De los Archivos Fílmicos y Archivos Antropológicos Nacionales, Smithsonian Institution.



Figura 1.3. William R. Maples. Foto de Gene Bednarek, UF News Bureau.

pectos ciertamente interesantes. Empezó cuando unos pocos departamentos de Antropología comenzaron a enviar a algunos de sus especialistas a diferentes partes del mundo, aun sin empleo fijo. Éstos podían optar entre acudir a una universidad o museo, cual hicieran sus mentores, pero eso no era lo que buscaban. Sólo unos pocos obtuvieron trabajos a tenor de sus conocimientos. Los más aceptaron ocupaciones que les permitían, sin sueldo muchas veces, vérselas con casos en los que el esqueleto tenía un papel esencial. Poco a poco fueron siendo contratados por organismos o instituciones que valoraban su experiencia específica y así fueron abandonando sus empleos originales. Entonces su ausencia se hizo notar, su contribución se echó en falta y, en consecuencia, sus sustitutos fueron retribuidos apropiadamente. Ha tardado en llegar, pero hoy los antropólogos forenses son contratados por organismos estatales, nacionales e internacionales en todo el mundo.

Puede obtenerse mucha información sobre la historia de la Antropología forense en los escritos de Stewart (1979), Snow (1982), Joyce y Stover (1991), Ubelaker y Scammell (1992) y Maples y Browning (1994).

Requisitos educativos

Los antropólogos forenses suelen especializarse inicialmente en Antropología física o en Biología, para pasar luego a la Antropología forense propiamente dicha. Muchos son competentes en biología, anatomía y osteología humanas. Otros suman a estos conocimientos un adiestramiento adicional en otros campos de la Medicina, como el de los servicios de urgencias, anatomía, patología y odontología.

La mayoría de los antropólogos forenses adquieren sus conocimientos médico-legales en torno a la investigación de las muertes en sus trabajos de campo. La educación es, en sí, un proceso que jamás termina. Se renueva y actualiza mediante la lectura de publicaciones científicas, asistencia a cursos sucesivos y participación activa en organizaciones profesionales como la Academia Americana de Ciencias Forenses, la Asociación Internacional para la Identificación de Casos No Informados y la Asociación Americana de Antropología Física. El Consejo Americano de Investigadores Forenses también ofrece oportunidades profesionales.

Sería deseable acceder a una licenciatura en Físicas por la competencia en metodología de investigación que requiere y la capacidad expositiva y educativa que exige. Todas estas aptitudes son útiles para el antropólogo forense profesional e importantes para su función como testigo experto. No obstante, hay muchos antropólogos forenses plenamente competentes y con una alta cualificación que trabajan en laboratorios gubernamentales y agencias independientes en todo el mundo.

¿En qué se diferencia el trabajo de un antropólogo del de un patólogo o médico forense?

Habitualmente, el médico forense es convocado para el examen de un cuerpo con su carne; el antropólogo se enfrenta a un esqueleto. El primero centra su atención en los datos que puede extraer de los tejidos blandos; el segundo atiende a los duros. Sin embargo, dado que la descomposición sigue un proceso continuo, el trabajo de ambos tiende a superponerse. Un médico forense puede ser útil cuando el esqueleto presenta tejidos momificados; el antropólogo, cuando la descomposición está muy avanzada o el trauma óseo es un elemento principal en la muerte. La simple identificación visual es prácticamente imposible en una investigación antropológica. La identificación personal requiere, por tanto, más tiempo y atención.

También varía el efecto legal. El médico forense está autorizado a realizar una autopsia y emitir un juicio sobre la causa y forma de la muerte. El antropólogo forense efectúa un análisis del esqueleto y opina al respecto pero no emite un juicio de valor legal en cuanto a la causa y forma de la muerte.

OBJETIVOS DE LA INVESTIGACIÓN ANTROPOLÓGICA

Son los mismos que los de la investigación médico-legal sobre una persona recientemente fallecida: identificación, determinación de la causa y forma de la muerte, estimación del momento del suceso y captación de toda evidencia física en apoyo de las conclusiones o que conduzca a una ulterior información.

El trabajo del antropólogo se superpone al del investigador criminal y al del médico forense. La elección del especialista la dicta el lugar y la naturaleza del material de examen:

- El antropólogo con adiestramiento osteológico (en general un antropólogo físico) maximiza la información extraída de los restos humanos esqueletizados.
- El antropólogo con adiestramiento arqueológico optimiza la recuperación de las pruebas enterradas en la escena del crimen.

Cuestiones básicas de la identificación personal

- ¿Son restos humanos? (frecuentemente no).
- ¿De un individuo o de varios?
- ¿Qué aspecto tenía la persona? (la descripción debe incluir sexo, edad, raza, talla, físico y lateralidad funcional: diestra/zurda).
- ¿De quién se trata? ¿Hay rasgos esqueléticos o anomalías que puedan facilitar una identificación tentativa o positiva?

Los antropólogos forenses recogen asimismo toda la evidencia física que pueda ayudar a resolver las cuestiones relativas a las circunstancias de la muerte. Ésta es otra área en la que el adiestramiento antropológico de amplio espectro es muy útil, en particular en condiciones de cruce de culturas.

Cuestiones en torno a las circunstancias de la muerte

- ¿Cuándo ocurrió?
- ¿Murió la persona en el lugar de enterramiento o fue objeto de traslado después de muerta?
- ¿Fue removida la tumba o enterrado el cadáver más de una vez?
- ¿Cuál fue la causa de la muerte? (por ej. herida por arma de fuego, por arma blanca, asfixia?).
- ¿Cuál fue la forma de la muerte? (por ej. homicidio, suicidio, accidente o natural).
- ¿Cuál es la identidad del (los) perpetrador(es)?

CAUSA Y FORMA DE LA MUERTE

La frase «causa y forma de la muerte» es usada con tanta frecuencia que es fácil pensar que se trata de la misma cosa. No es así. La frase es una combinación de determinaciones médicas y legales independientes, todas importantes para las consecuencias legales del suceso.

Causa de la muerte es una determinación médica. Comprende cualquier condición que contribuya o conduzca a la muerte. Se suele describir en términos simples, como cáncer, ataque al corazón, apoplejía, herida por arma de fuego, ahogamiento, etc. Pero la causa puede complicarse si se consideran numerosos factores en el curso del tiempo. Puede haber una causa subyacente, como una enfermedad crónica (por ej. linfoma), una causa intermedia (por ej. quimioterapia) y una causa inmediata (por ej. neumonía).

Forma de la muerte es una determinación legal basada en pruebas y opinión. La deciden examinadores médicos empleados o elegidos por el gobierno y jueces de instrucción. Hay cinco clases de muerte establecidas:

1. *Natural*: consecuencia de una enfermedad natural o de la «edad».
2. *Accidental*: no intencionada, pero inevitable; no natural ni por suicidio u homicidio.
3. *Suicida*: autoinfligida e intencionada (la sociedad no incluye las muertes autocausadas por ignorancia o comportamiento general autodestructivo.)
4. *Homicida*: causada por otro ser humano.
5. *Indeterminada*: faltan pruebas para llegar a una decisión.

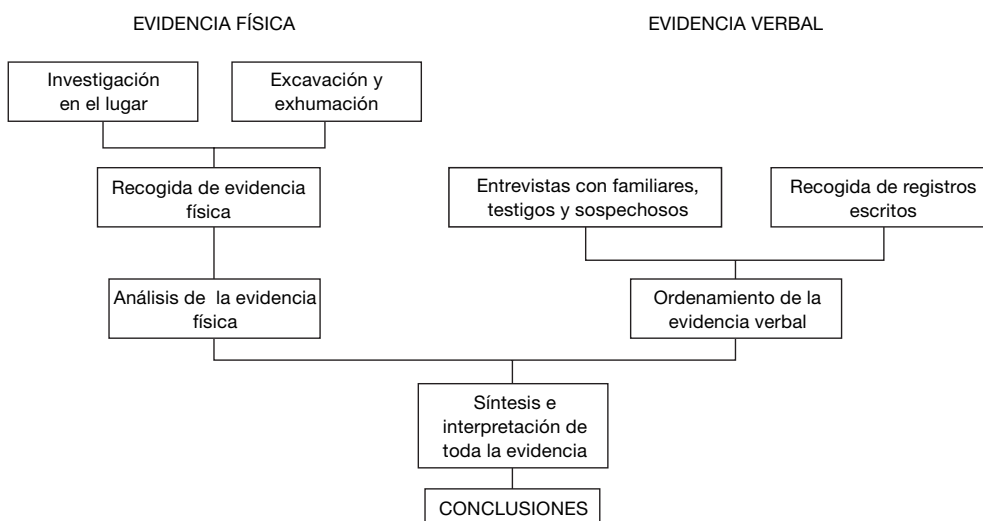


Figura 1.4. Curso de una investigación forense.

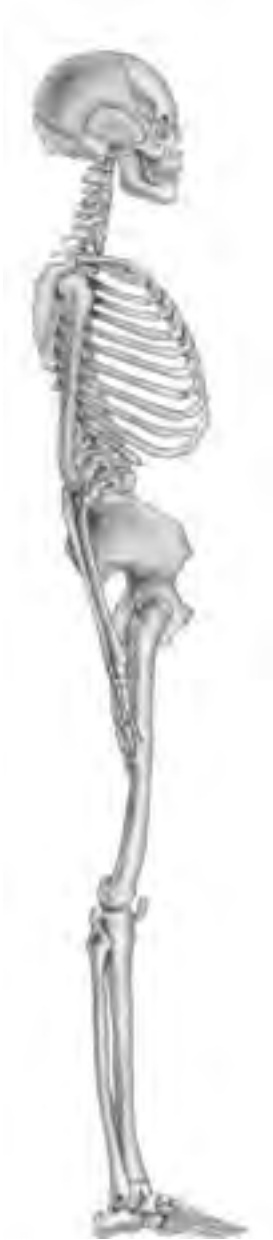ESTADIOS DE UNA INVESTIGACIÓN

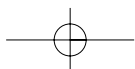
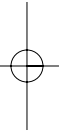
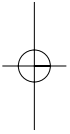
Un caso típico cursa en tres estadios principales: 1) recogida de información verbal, 2) recogida de pruebas físicas y 3) análisis pertinente. En Estados Unidos la información verbal la suelen obtener los investigadores de la policía. Hay países, no obstante, donde se espera que sea el antropólogo quien tome la iniciativa de reunir tanto información verbal como evidencias físicas. En estas circunstancias, los antropólogos forenses intervienen en todo el proceso de interlocución, examen de archivos y captación de pruebas físicas.

La figura 1.4 muestra los estadios de investigación que conducen a una síntesis e interpretación de la información reunida. Cada cuadro es un tema por sí mismo. Esta figura se ofrece sólo para detallar la visión general de una investigación forense. Este libro se centrará en la parte izquierda de la figura, pero en el análisis final ambos canales de investigación son esenciales.

CAPÍTULO 2

OSTEOLOGÍA, LA BIOLOGÍA DEL HUESO





INTRODUCCIÓN

La osteología es la parte de la anatomía que trata de los huesos. Es la ciencia que explora el desarrollo, estructura, función y variación de los huesos. La investigación osteológica comprende los efectos del origen genético, edad, sexo, dieta, trauma, enfermedad y composición

¿Por qué estudiar la osteología humana?

El esqueleto subsiste más que el resto del cuerpo humano. A menudo es el único registro que sobrevive de la vida en la Tierra. El conocimiento de la osteología humana es requisito indispensable para la lectura del registro físico de lo humano.

Imaginémonos que nos llega un libro escrito en un oscuro lenguaje. Si no lo conocemos, nos cabe describir el color y la textura de las páginas, pero no alcanzaríamos a leer la información que el autor trató de comunicarnos.

Es lo mismo que sucede con los huesos. Podemos describirlos, pero no sabremos su significado a menos que aprendamos su lenguaje. E igual que sabemos cuán útil es un diccionario de nuestra propia lengua, hallaremos necesario el aprendizaje de la que usan los huesos si queremos trabajar con ellos.

¿Cuáles son sus aplicaciones prácticas?

Según las condiciones de los restos y la disponibilidad de información *ante mortem*, un osteólogo competente puede aportar gran parte de la información siguiente a partir de los restos esqueléticos:

- Descripción de la persona en vida.
- Evaluación de su salud.

- Reconocimiento de actividades habituales.
- Identificación de la persona fallecida.
- Reconocimiento de la causa y modo de la muerte.
- Determinación del tiempo aproximado desde la muerte.
- Información sobre acaecimientos *post mortem*.

ESTRUCTURA Y FUNCIÓN DEL SISTEMA ESQUELÉTICO

Tejidos: comunidades de células con un objetivo común

Un **tejido** es un grupo de células estrechamente asociadas, de estructura similar y funciones relacionadas. Las células se reúnen en matrices de material inerte extracelular que varía notablemente de un tejido a otro. Los órganos del cuerpo se forman a partir de tejidos y en su mayoría contienen los cuatro tipos básicos. Véase la tabla 2.1 para comparar los tipos de tejidos, funciones y ejemplos respectivos.

Tabla 2.1. Tipos de tejidos básicos.

Tejidos básicos	Funciones	Ejemplos
Tejido epitelial	cobertura	piel, cabello, uñas
Tejido conjuntivo	soporte, protección, hidratación	hueso, cartílago, grasa, ligamentos, aponeurosis, sangre
Tejido muscular	movimiento	músculo
Tejido nervioso	control	nervios

Tejido conjuntivo: el más duradero o del cuerpo

El **tejido conjuntivo** presenta muchas formas, pero todas consisten en células más o menos numerosas rodeadas de una matriz extracelular de sustancia fibrosa y cohesiva.

Clases y subclases de tejido conjuntivo

El tejido conjuntivo comprende el propiamente llamado así, el cartílago, el hueso y la sangre. El primero constituye el marco de soporte de muchos órganos de gran tamaño y se clasifica como «laxo» o «denso». La diferencia reside en las fibras de colágeno. El **tejido conjuntivo laxo** contiene muy poco colágeno. El tejido adiposo (grasa) es uno de los distintos tipos de tejido conjuntivo laxo. El **teji-**

do conjuntivo denso posee mucha más cantidad de colágeno y colabora de forma más directa con el sistema esquelético. Los tejidos conjuntivos densos, cartílago y hueso, se describen en secciones siguientes.

Funciones generales de los tejidos conjuntivos

«SHAPE» [por el inglés «FORMA»], no sería un mal acrónimo para definir estas funciones:

- **Soporte** en áreas que requieren una flexibilidad perdurable.
- **Hidratación** y conservación de los líquidos del cuerpo.
- **Adherencia** de diferentes partes orgánicas entre sí.
- **Protección** de huesos y articulaciones en actividad.
- **Encaje** de órganos y grupos de estructuras.

Célula básica del tejido conjuntivo

Es la embrionaria o del llamado **mesénquima**. Es una célula primitiva que posee la capacidad de diferenciarse de otros tipos celulares, incluidas las células, que realmente originan y mantienen los tejidos conjuntivos. Los tipos celulares específicos se describen en secciones posteriores.

Tejido conjuntivo denso: marco y soporte general

El tejido conjuntivo denso puede conferir una enorme resistencia a la tracción. Haces de fibras blancas quedan estrechamente encerrados entre hileras de células de tejido conjuntivo. Todas las fibras guardan la misma dirección, paralela a la de la tracción.

El tejido conjuntivo denso se subdivide en irregular, regular y elástico. El **tejido conjuntivo denso irregular** forma las cápsulas fibrosas que rodean a los riñones, nervios, huesos y músculos. El **tejido conjuntivo denso regular** forma ligamentos, tendones y aponeurosis. El **tejido conjuntivo denso elástico** combina una mayor elasticidad con la resistencia. Constituye las cuerdas vocales y algunos de los ligamentos existentes entre vértebras adyacentes.

Tipos y funciones del tejido conjuntivo denso

- Los **ligamentos** conectan *hueso* con hueso, con cartílago y con otras estructuras. Se trata de bandas o láminas de tejido fibroso.
- Los **tendones** juntan *músculo* con hueso. Tienden a ser más estrechos y cordoniformes que los ligamentos.

- El **periostio** cubre las superficies *externas* del hueso compacto. Es una membrana fibrosa celular y vascularizada.
- El **endostio** cubre la superficie *interna* del hueso compacto. Es una membrana fibrosa más fina que el periostio.
- La **fascia** o **aponeurosis** cubre el músculo o grupos de músculos y grandes vasos y nervios. Es la «envoltura plástica» del cuerpo, que afirma las estructuras cuando es necesario.

Células del tejido conjuntivo denso

Los **fibr oblastos** son las células que producen fibras de colágeno, las fibras orgánicas fundamentales de los tejidos conjuntivos densos. Los fibroblastos inactivos reciben el nombre de **fibr ocitos**.

Cartílago: un tejido conjuntivo fuerte, pero flexible

El cartílago está formado primordialmente de agua (60 a 80 por ciento en peso); de ahí que sea tan *elástico* y recupere su forma y extensión tan pronto como cesa la fuerza que las alteraba absorbiendo, pues, los choques infligidos a las articulaciones que acolcha.

Es también resistente a la *tensión* gracias a una robusta red de fibras de colágeno. Sin embargo, no es resistente a las fuerzas de cizalladura (retorcimiento e incurvación). Esta flaqueza explica el gran número de desgarros de cartílago que se producen en la práctica deportiva.

El cartílago no contiene vasos sanguíneos. Los nutrientes acceden a él por difusión a través del pericondrio circundante, un método adecuado, dado su gran contenido de agua. El cartílago tiene un crecimiento rápido porque no requiere la lenta formación vascular. Pero a diferencia del hueso, tiene muy poca capacidad regenerativa en los adultos.

Tipos de cartílago

- El **cartílago hialino** reviste los extremos de los huesos, conforma la nariz, completa la caja torácica, forma el esqueleto fetal y constituye el modelo del hueso en crecimiento.
- El **cartílago elástico** es hialino con la adición de fibras elásticas. Forma la epiglotis y el oído externo.
- El **fibr ocartilago** está implantado en el denso tejido colágeno. Forma los discos vertebrales, la sínfisis pubiana, las cápsulas articulares, las inserciones tendinosas y los ligamentos relacionados.

*Células cartilaginosas***Función del cartílago**

- Soporte.
- Flexibilidad.
- Reducción de la fricción.
- Modelo del hueso en crecimiento.

El crecimiento del cartílago tiene lugar a partir de los **condr oblastos**, capaces de crear una rápida multiplicación cuando es necesario. Los **condr oclastos**, en cambio, desintegran el cartílago y lo absorben. Los **condr ocitos** son las células cartilaginosas del adulto. A diferencia de las células de la mayoría de los tejidos, los condrocitos no pueden dividirse. La escasa curación en el cartílago se debe a la capacidad de los condrocitos sobrevivientes de segregar más matriz extracelular.

Las células del cartílago viven en una matriz extracelular: una sustancia básica gelatiniforme con fibras de colágeno y fluido tisular acuoso. Esta matriz extracelular es importante para el transporte de las células y el mantenimiento del cartílago (recordemos que carece de vasos sanguíneos).

Hueso: el tejido conjuntivo más fuerte, pero menos flexible

*Tipos y funciones del hueso***Nota**

Hueso es tejido, al igual que unidad esquelética.

El esqueleto del adulto presenta dos tipos básicos de hueso: denso y esponjoso, para los cuales, sin embargo, se utilizan varios términos descriptivos.

El **hueso denso** se conoce también como *compacto*, *laminar* o *cortical*. Consiste básicamente osteones laminares concéntricos y láminas intersticiales que aportan robustez y resistencia a la torsión. El hueso denso forma la corteza ósea, la porción principal del cuerpo o tallo que rodea a la cavidad medular.

El **hueso esponjoso** se conoce también como canceloso o trabecular (reticular). Se caracteriza por presentar finas espículas óseas o trabéculas, que crean un entramado lleno de médula ósea o tejido conjuntivo embrionario.

El **hueso membranoso** es un tercer tipo. No se encuentra en el esqueleto adulto sano, pero es normal en el embrionario o hueso en vías de curación. La matriz es irregular y no presenta estructura osteonal.

La función primaria del hueso es la de dar soporte, pero también ofrecer pro-

tección, movimiento, formación de células sanguíneas y reserva de minerales. Los huesos blindados del cráneo y de la pelvis, como los flexibles de la caja torácica, rodean y protegen a los órganos vulnerables. Los grupos musculares opuestos hacen uso de la función de palanca de un hueso sobre otro para posibilitar el movimiento. Las cavidades medulares de los huesos producen células sanguíneas y el propio hueso acumula los minerales abundantes en nuestra dieta para suministrarlos cuando ésta es pobre en ellos.

Consideremos las funciones del hueso y el cartílago utilizando de la tabla 2.2 para comparar sus respectivas estructuras y características.

Función del hueso

- Soporte.
- Protección.
- Movimiento/sujeción.
- Formación de células sanguíneas.
- Acumulación de minerales.

Composición química del hueso

Nota

Hidroxiapatita
 $\text{Ca}_{10}(\text{PO}_4)_6(\text{OH})_2$

Estructura mineral natural a la que más se parece la trama cristalina de los huesos y dientes.

El hueso consta de los componentes orgánico e inorgánico. El orgánico constituye el 35 por ciento de la masa ósea. Se compone de células, fibras de colágeno y sustancia de base. Ésta no es sino un material amorfo con elementos estructurales. Se compone de polisacáridos proteínicos, líquidos y metabolitos.

El componente inorgánico constituye el 65 por ciento de la masa muscular. Se compone de sales minerales, esencialmente fosfato de calcio, que forman diminutos cristales y se acumulan densamente en la matriz extracelular de las fibras de colágeno. Este material cristalino recibe el nombre de **hidr oxipatita**.

Células óseas

Tres tipos básicos de células componen y mantienen al tejido óseo sano. Los **osteoblastos** forman la matriz ósea. Se encuentran en lugares propios del crecimiento, la reparación y la remodelación óseos. Los **osteoclastos** son grandes cé-

lulas polinucleares capaces de desintegrar el hueso. Se encuentran en lugares de reparación y remodelación. Los **osteocitos** son células para el mantenimiento a largo plazo. Se transforman a partir de osteoblastos que se alojan en su propia matriz ósea. Los osteocitos ocupan los huecos del hueso laminar y extienden los procesos celulares a los canaliculos óseos.

Osteogénesis

Existen dos modos básicos de formación y desarrollo del hueso: entre dos membranas o en el interior de un modelo cartilaginoso. La **osificación intermembranosa** requiere que las células primitivas del mesénquima se diferencien en osteoblastos y células hematopoyéticas (formadoras de sangre) que forman el hueso directamente sin necesidad de un modelo intermedio. Ejemplos al respecto son los huesos llanos del cráneo, la pelvis y la escápula.

La **osificación endocondrial** es la formación de hueso dentro de un modelo cartilaginoso. Las células mesenquimatosas primitivas se diferencian en primer lugar en condroblastos, que forman el cartílago hialino que luego se convierte en el modelo del futuro hueso.

Tabla 2.2. Comparación entre hueso y cartílago.

	Hueso	Cartílago
Características	sólido no flexible vascular	sólido flexible avascular
Componente celular	osteocitos osteoblastos osteoclastos	condrocitos condroblastos condroclastos
Matriz extracelular	fibras de colágeno, sustancia básica y malla cristalina de hidroxiapatita	colágeno y/o fibras elásticas, sustancia básica y <i>ningún</i> componente inorgánico

Así, algunas de las células del mesénquima se diferencian en osteoblastos y células hematopoyéticas (formadoras de sangre). Los osteoblastos componen un centro primario de osificación en el interior del modelo cartilaginoso. El cartílago sigue siendo generado antes que el hueso a lo largo del crecimiento, y el hueso invade el cartílago hasta que el crecimiento se completa. Tanto los huesos largos como los cortos se forman por osificación endocondrial.

Macroestructura (anatomía general)

La **macroestructura** básica del hueso largo se define por su crecimiento y desarrollo. El centro primario de osificación constituye la **diáfisis**, la primera en aparecer, que es el cuerpo o tallo del hueso adulto.

Los centros secundarios de osificación son las **epífisis**. Constituyen los extremos del hueso, así como las tuberosidades, trocánteres, epicóndilos y otros elementos adicionales de la forma última del hueso. Algunas epífisis son de considerable tamaño; otras no pasan de escamas óseas. Las epífisis sometidas a presión forman los extremos del hueso y aportan una densa superficie lisa para el cartílago articular. Las epífisis sometidas a tracción constituyen áreas de sujeción y aportan densas superficies irregulares, con huecos para las inserciones musculares. Las restantes epífisis son atávicas, pequeñas e irregulares, sin función específica en el humano (por ej. las indentaciones costales del esternón).

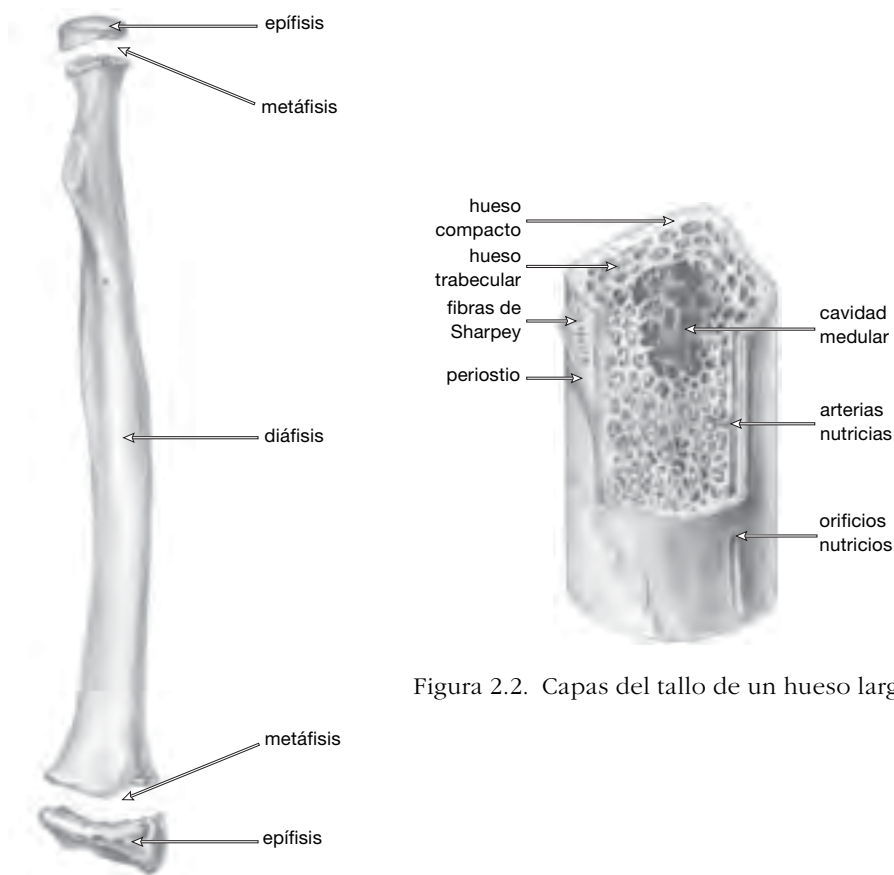


Figura 2.1. Estructura del hueso largo (radio juvenil).

Figura 2.2. Capas del tallo de un hueso largo.

Una **metáfisis** (o «placa de crecimiento») es un área de crecimiento activo. La metáfisis no está calcificada, de ahí que en la ilustración de la página anterior se represente como espacio en blanco. En vida, la metáfisis es cartílago en crecimiento, que se calcifica en cada superficie ósea. El hueso deja de alargarse cuando el cartílago cesa de crecer, y entonces la metáfisis pasa a ser el lugar de fusión epífisis-diáfisis.

La cavidad medular ocupa el espacio del cuerpo del hueso largo. Se trata de un área abierta o menos calcificada que alberga la producción de las células sanguíneas del cuerpo.

Las capas del tallo del hueso largo se muestran en sección transversal en la figura 2.2. La más externa es el **periostio**. Es la membrana fibrosa que recubre el hueso a modo de vaina elástica, densamente mantenida en su lugar por las **fibras de Sharpey**. **Orificios nutricios** perforan el periostio y el hueso para dar paso a las **arterias nutricias** (vasos sanguíneos) que atraviesan el hueso compacto y trabecular para acceder al centro de la **cavidad medular**.

El periostio, las fibras de Sharpey y las arterias nutricias suelen descomponerse con la muerte. Por consiguiente, no son visibles en el hueso limpio y seco, pero la huella de su presencia persiste en la textura de la superficie ósea.

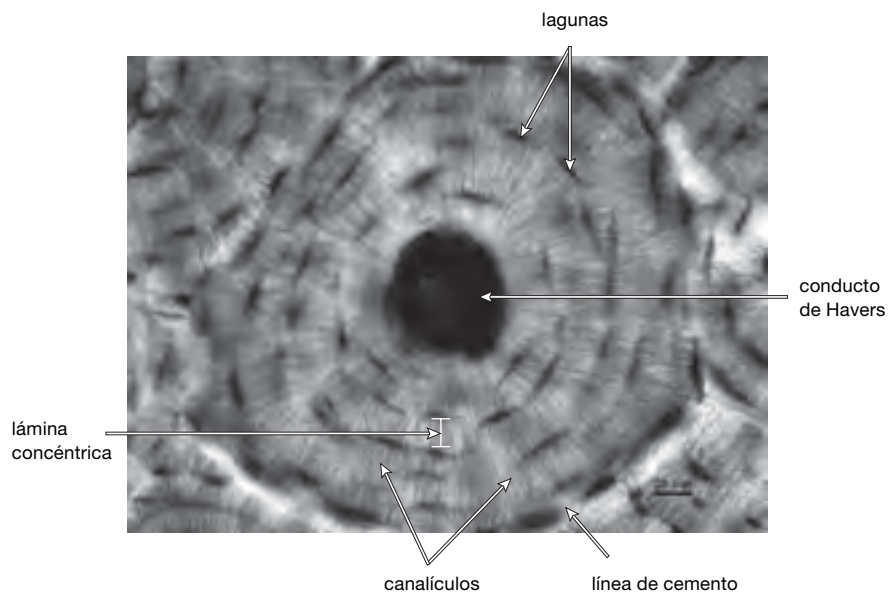


Figura 2.3. Microestructura del hueso compacto: un osteón (300 micras de diámetro). Foto cortesía de Robert V. Blystone.

Microestructura (anatomía microscópica o histología)

El hueso está formado de células llamadas **osteoblastos**, mantenidos por **osteocitos** que son desintegrados por **osteoclastos** para formarse de nuevo. En el hueso adulto pueden verse todos los estadios de remodelación en una sección fina del hueso compacto. Se estima que el 5 por ciento del hueso compacto (denso) y el 25 por ciento del trabecular (esponjoso) se renuevan cada año (Martin *et al.*, 1998).

El **hueso denso** es de estructura laminar. **Láminas circunferenciales** envuelven la totalidad del hueso y **láminas concéntricas** aparecen densamente ceñidas en estructuras denominadas **osteones** o **sistemas de Havers**. Cada lámina del hueso es una capa de matriz ósea en la que todas las fibras de colágeno se orientan en la misma dirección. Las fibras de las láminas adyacentes discurren en sentido opuesto, y el resultado se asemeja al contrachapado de buena calidad. Un laminado así, con muchas capas, resiste la torsión.

Los **osteones** son los componentes estructurales básicos del hueso denso. Se trata de estructuras cilíndricas orientadas en paralelo al eje longitudinal del hueso. Cada osteón se compone de un **canal de Havers** vascular rodeado de láminas concéntricas calcificadas. Los osteones son estructuras dinámicas, llenas de células vivas y en continuo cambio o remodelación. Se nutren mediante vasos sanguíneos autónomos que discurren por el interior de los canales de Havers centrales de los osteones y se interconectan por los **canales de Volkmann**. Los osteocitos, las células del mantenimiento óseo a largo plazo, ocupan pequeños espacios llamados **lagunas**, interconectadas a su vez por canales que al ser diminutos se denominan **canalículos**.

El **hueso esponjoso** es mucho menos complejo que el compacto. Se compone de **trabéculas**, cada una con unas pocas capas laminares, pero que carecen de osteones y vasos sanguíneos específicos. Se nutre por difusión desde los capilares presentes en el endostio circundante.

Arquitectura y resistencia del hueso

En el hueso, como en la construcción de una catedral, el esfuerzo es la clave de su forma. La construcción de cada hueso es fruto de los esfuerzos a que comúnmente será sometido. Así, los huesos experimentan **compresión** por el peso que soportan y **tensión** por los tirones que les aplican los músculos. El hueso sano es la mitad de resistente que el acero a la compresión y tanto como éste a la tensión. Dada la desigual resistencia, el hueso tiende a incurvarse bajo una carga diferente, efecto que comprime uno de los lados y estira el otro. La compresión y tensión son máximas en las partes externas del hueso y mínimas en las internas. Por tanto, el tejido óseo resistente y compacto es necesario en la periferia, y el esponjoso basta para las regiones internas.

Las regiones internas de los huesos parecen débiles dada su naturaleza porosa y esponjosa. De hecho, las trabéculas del hueso esponjoso se alinean a lo largo de líneas de esfuerzo y proporcionan refuerzos de poco peso que acolchan el hueso y aumentan sus resistencia. Al propio tiempo crean un espacio bien protegido para la esencial médula ósea.

Ley de Wolf

«Todo cambio en la forma y función de un hueso, o sólo en su función, entraña ciertos cambios definitivos en su arquitectura interna y alteraciones secundarias en su conformación externa» (*PDR Medical Dictionary, 1995*).

El anatomista alemán del siglo XIX Julius Wolf observó que todos los cambios en la función del hueso se acompañan de alteraciones definitivas en su estructura. La **Ley de Wolf** se basa en el hecho de que el hueso crece y se desarrolla bajo tensión en tanto que fracasa y se reabsorbe bajo compresión crónica. El hueso se encuentra normalmente bajo tensión en razón del equilibrio entre grupos musculares: flexores y extensores, aductores y abductores. Pero las tensiones pueden variar por cambios de tipo o medida de actividad; también por lesión de los músculos o de los nervios que los rigen, con remodelación consiguiente o pérdida de hueso con cambio de forma.

CLASIFICACIÓN Y DESCRIPCIÓN DE LOS HUESOS

El sistema esquelético puede ser descrito y clasificado según diferentes sistemas según el aspecto del esqueleto que corresponda. Los huesos se categorizan por localización, tamaño y forma, origen y estructura.

Por localización

El **esqueleto axial** es el fundamento o base que da sujeción al esqueleto apendicular. Con excepción de las costillas, los huesos del esqueleto axial son singulares (no por pares). El esqueleto axial se compone de cráneo, hioides, columna vertebral, esternón y costillas.

El **esqueleto apendicular** se une al axial. Todos los huesos apendiculares se encuentran por pares (en versión izquierda y derecha). Componen el esqueleto apendicular la caja torácica, brazos, manos, pelvis, piernas y pies.

Por tamaño y forma

En los **huesos largos** domina en mucho la longitud sobre la anchura. Brazo, pierna, dedos de la mano y del pie son huesos largos. (Los huesos de manos y pies pueden parecer cortos, pero son más largos que anchos.)

Los **huesos cortos** son pequeños y redondeados. Los carpianos de la muñeca y tarsianos del tobillo son huesos cortos.

Huesos irregulares son los de la espina dorsal. Muchos otros huesos pueden parecer irregulares, pero sólo las vértebras reciben esta *denominación*.

Por origen

Los huesos se forman por osificación intramembranosa o endocondrial (véase «Osteogénesis» en la página 45).

Por estructura

El hueso adulto normal es denso o esponjoso. Véase «tipos y funciones del hueso» en la página 45 y «microestructura (anatomía microscópica o histología)» en la página 50.



Figura 2.4. Descripción de un hueso singular.

¿Cuántas categorías de clasificación son inmediatamente obvias en este hueso? Reparemos en la localización, el tamaño y la forma, el origen y la estructura.

Respuesta: es un hueso parietal con dos bordes dentados, uno de los huesos pares del cráneo. Hueso llano que forma parte del esqueleto axial, de origen intramembranoso. Las caras exterior e interior son compactas. La interna (intermedia) es esponjosa.

DIRECCIONES Y SECCIONES DEL CUERPO HUMANO

Una terminología correcta es esencial. Hay que conocer y usar los términos recogidos en las tablas 2.3 y 2.4 para discurrir con precisión por el cuerpo humano y comunicar sin falta nuestras observaciones a terceros. Las precisiones de posición rigen para la mayor parte del cuerpo. Las únicas áreas que requieren términos propios son las manos, pies y boca, ésta tratada en detalle en el capítulo 11. Repárese en que las manos presentan una superficie palmar (o volar), y los pies una plantar (o volar).

Tabla 2.3. Términos direccionales para el cuerpo humano.

Término	Definición	Opuesto
Anterior	hacia el frontal del cuerpo	posterior
Axilar	en la zona de la axila	
Caudal	en la zona de la cola (coxal en el humano)	craneal
Craneal	en la zona de la cabeza o hacia ella	caudal
Distal	alejado del cuerpo (usado para las extremidades)	proximal
Dorsal	hacia el dorso del cuerpo, dorso de la mano o cara superior del pie	ventral, palmar, plantar o volar
Exterior	fuera del cuerpo	interior
Frontal	hacia el frente	dorsal, occipital
Inferior	abajo	superior
Interior	dentro del cuerpo	exterior
Lateral	hacia el lado	medial
Medial	hacia la línea media	lateral
Posterior	hacia el dorso	anterior
Palmar	hacia la palma de la mano	dorsal
Plantar	hacia la planta del pie	dorsal
Profundo	muy dentro del cuerpo	superficial
Proximal	hacia el cuerpo (usado para las extremidades)	distal
Radial	hacia el radio (lado exterior del brazo)	cubital (o ulnar)
Superficial	hacia la superficie del cuerpo)	profundo
Superior	arriba	inferior
Cubital (ulnar)	hacia el cúbito (medial del brazo)	radial
Ventral	hacia el abdomen	dorsal
Volar	palma de la mano, planta del pie	dorsal

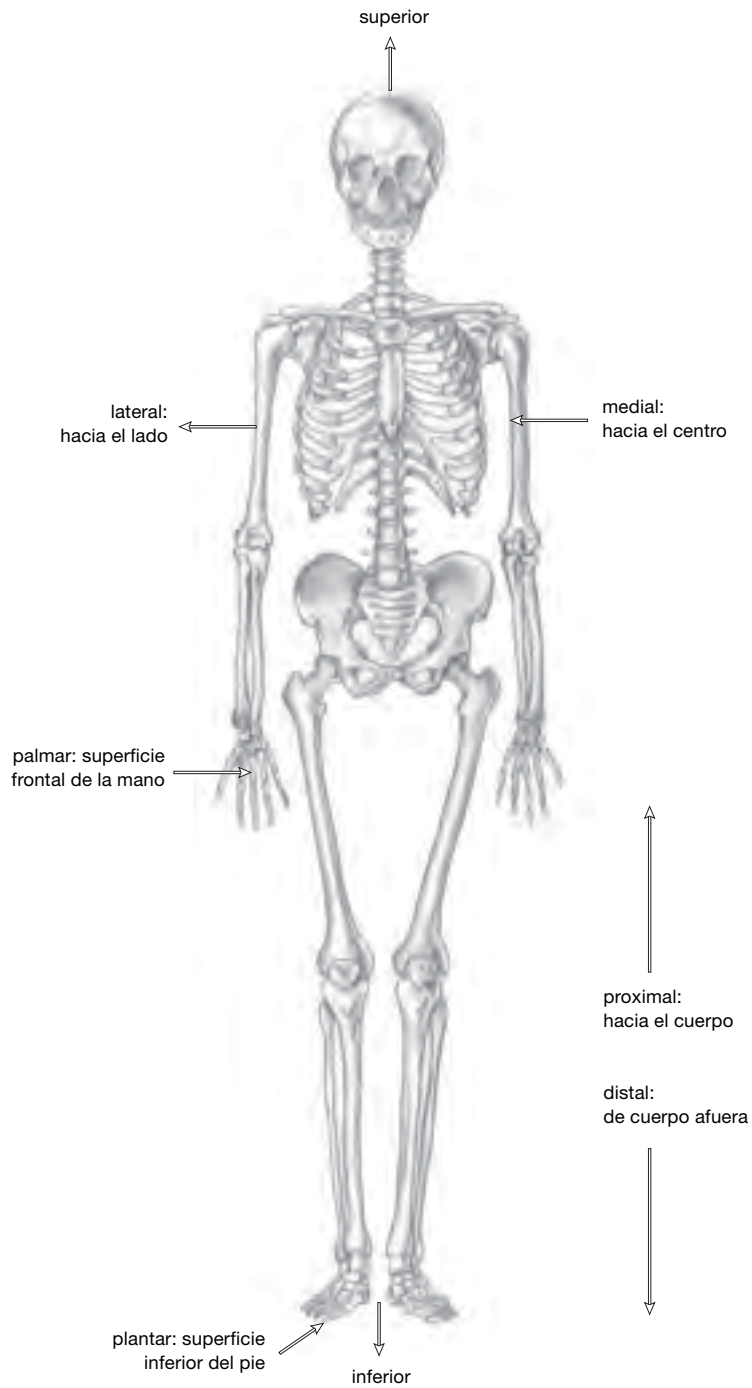


Figura 2.5a. Términos direccionales (de frente).

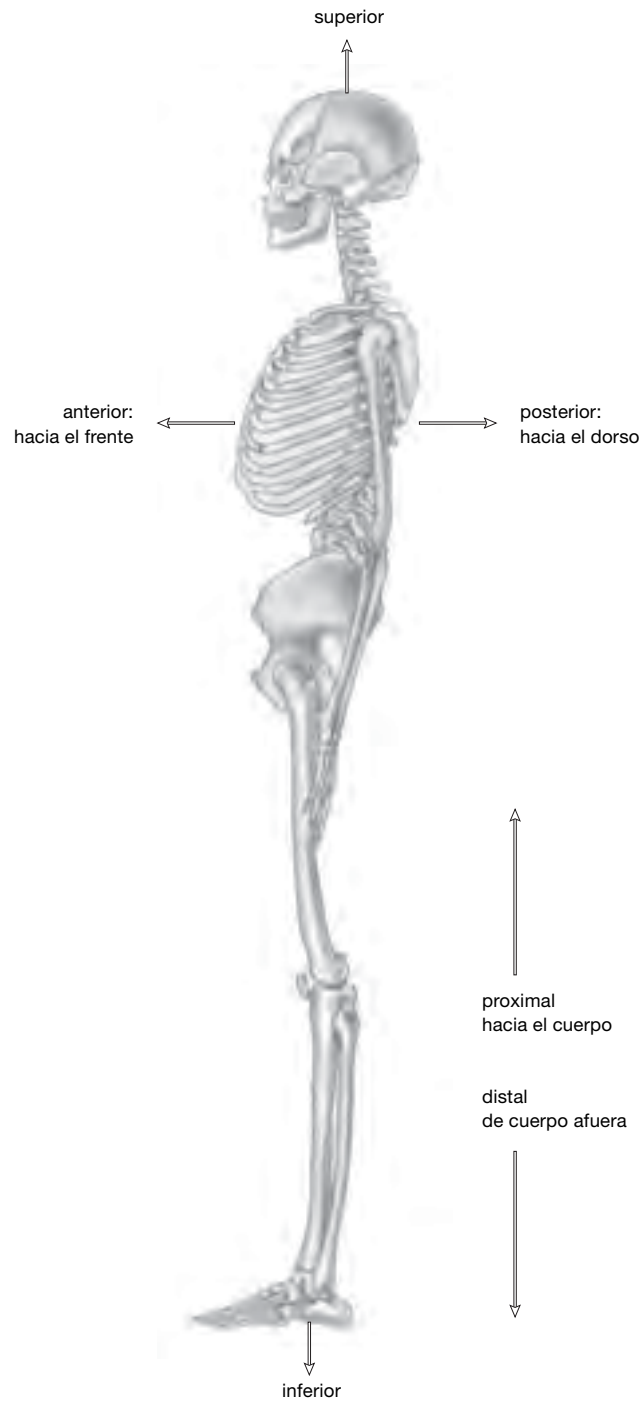


Figura 2.5b. Términos direccionales (de lado).

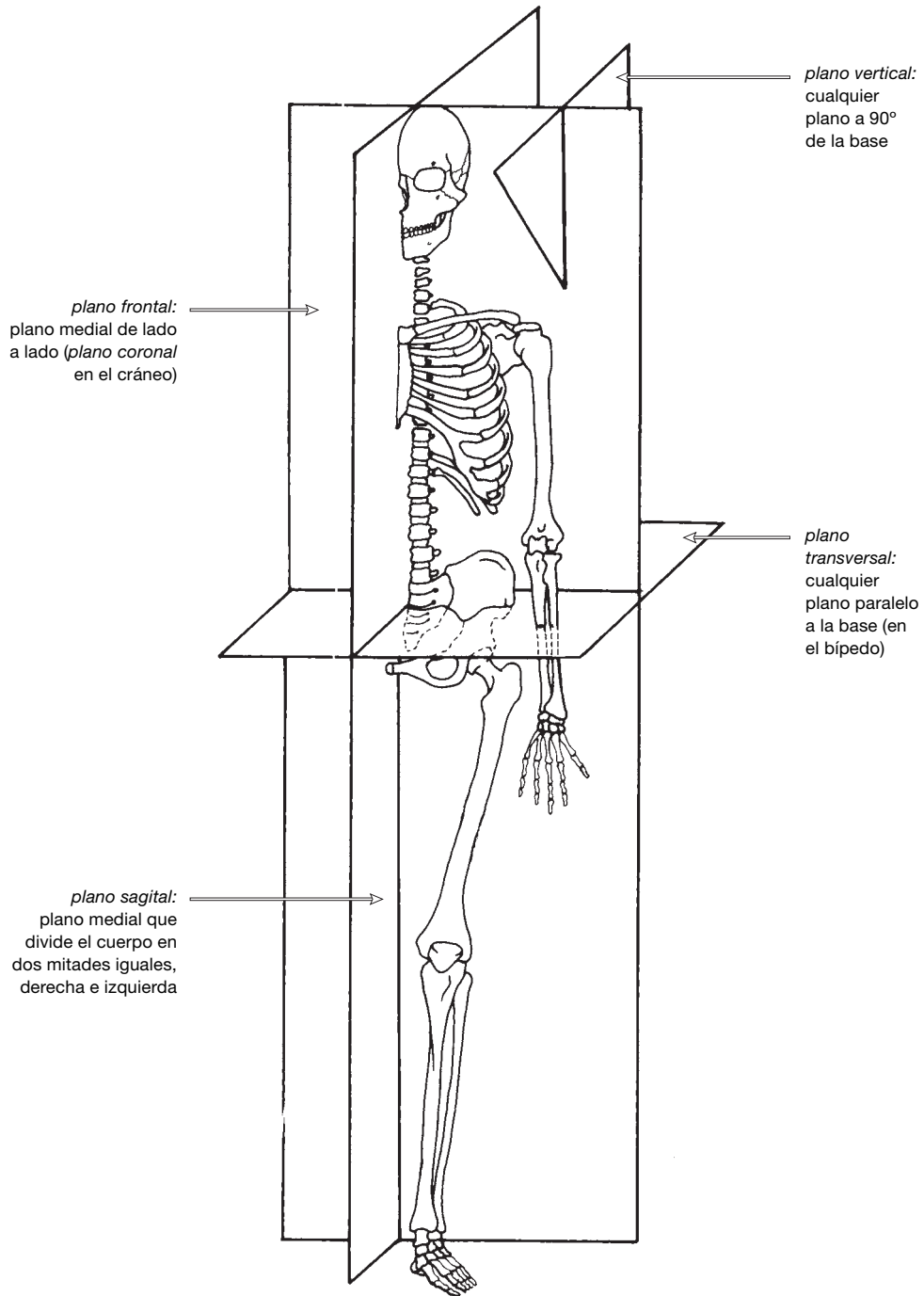


Figura 2.5c. Planos por secciones del cuerpo.

Tabla 2.4. Planos o secciones del cuerpo.

Término	Aplicación	Opuesto
Coronal	sección frontal en la cabeza o cráneo	sagital
Frontal	sección medial de lado a lado del cuerpo	sagital
Sagital	sección medial fronto-dorsal (llamada también sección media anteroposterior)	frontal o coronal
Transversal	sección paralela al plano inferior	vertical
Vertical	sección a 90º del plano inferior	transversal

TÉRMINOSOSTEOLÓGICOS

Tabla 2.5. Términos para comunicación general sobre el hueso.

Función	Nombre	Definición
Articulación con otros	superficie articular	área articular, normalmente cubierta de cartílago huesos
	faceta articular	área pequeña y lisa de una articulación, normalmente cubierta de cartílago
Sujeciones	área de sujeción	área de sujeción de un tendón o ligamento
	inserción	área de sujeción circunscrita
Protección	fosa	depresión
Paso	abertura	orificio

Tabla 2.6. Términos para describir la forma y función de las estructura óseas.

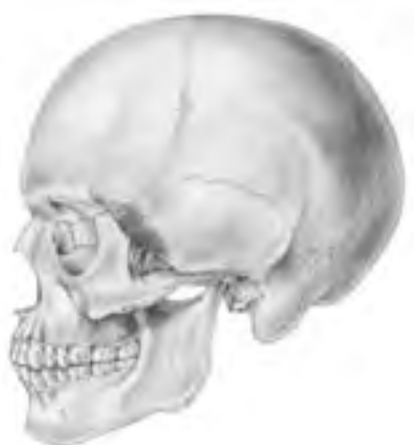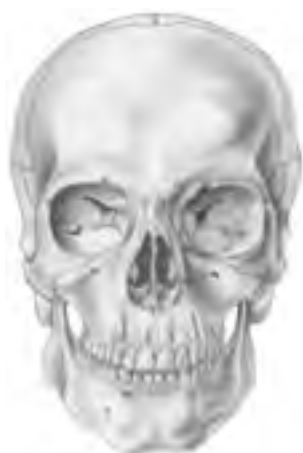Forma	Función	Nombre	Definición	Ejemplo
Proyección	articulación con otros huesos	capítulo	pequeña superficie esférica	cabeza del húmero (para articulación con la cabeza del radio)
		cóndilo	cojinete articular redondeado	cóndilo mandibular
		cabeza	eminencia articular redondeada, lisa, en un hueso largo	cabeza del fémur
		proceso	proyección, incluso articular	proyección articular superior de las vértebras
		tróclea	estructura parecida a una polea	tróclea del húmero distal
	sujeción o soporte	ala	estructura en forma de ala	ala del sacro

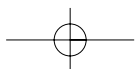
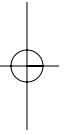
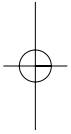
Tabla 2.6. (Continuación)

Forma	Función	Nombre	Definición	Ejemplo	
		apófisis	proceso formado desde otro centro de osificación	apófisis temporal (mastoides)	
		conoide	proceso en forma de cono	tubérculo conoide de la clavícula	
		coronoide	en forma de pico de cuervo	proceso coronoide del cúbito	
		cresta	borde agudo	cresta interósea	
		epicóndilo	encima de un cóndilo	epífisis medial	
		línea	borde estrecho, menos prominente que la cresta	línea temporal	
		promontorio	parte que se proyecta	promontorio sacro	
		eminencia	elevación basta, estrecha	eminencia supraorbitaria	
		esпина	prominencia larga, aguda	esпина escapular	
		estiloide	semejante a un estilete	proceso estiloideo del radio	
		tubérculo	pequeña tuberosidad	tubérculo costal	
		tuberosidad	eminencia redondeada, mayor que un tubérculo	tuberosidad deltoidea	
		trocánter	gran prominencia para inserción de m. rotatorio	trocánter mayor del fémur	
Depresión o cavidad	articulación con otro hueso	cavidad	hueco o seno	cavidad glenoidea	
		fosa	indentación en estructura	fosa maxilar	
		muesca	indentación en el borde de una estructura	muesca cubital	
			foso	agujero u hoyo pequeño	agujero de conjunción costo-vertebral
	paso para vasos, nervios y tendones	canal	paso estrecho	canal auditivo del temporal	
		fisura	hendidura estrecha	fisura orbital superior	
		foramen	orificio	foramen occipital	
		fóvea	fosa o depresión pequeña	fóvea capital en la cabeza del fémur	
		surco	depresión estrecha de cierta longitud	surco intertubercular del húmero	
		incisión	muesca o indentación en el borde de una estructura	incisión mastoidea del hueso temporal	
		meato	paso acanalado	meato auditivo externo	
	seno	espacio hueco o cavidad	seno frontal		
	cisura	surco	cisura preauricular		

CAPÍTULO3

CRÁNEOE HIOIDES





INTRODUCCIÓN

El cráneo consta de al menos veinte huesos distintos, sin incluir los seis huesecillos del oído. Siete de los huesos del cráneo son pares; seis, impares. Como conjunto, el cráneo se subdivide en regiones. El **cráneo** propiamente dicho se describe sin la mandíbula; el **neurocráneo** (bóveda craneal) no incluye la cara; el **viscerocráneo** comprende los huesos de la cara, incluida la mandíbula. También se distinguen los huesos orbitarios, nasales, del oído, las estructuras basilares, etc. Al examinar cada hueso del cráneo hay que pensar en su contribución a la arquitectura conjunta. Hemos de considerar cada hueso en su lugar y considerar asimismo su función. Para visualizar mejor las relaciones entre ellos es útil estudiar cráneos desarticulados o muestras moldeadas a partir del hueso natural (véase la página 450 para más información). Para familiarizarse con los detalles de la estructura ósea procede estudiar fragmentos fuera de contexto.

A pesar del número de huesos que conforman el cráneo, las articulaciones sinoviales móviles sólo se encuentran en los cóndilos occipitales y maxilares. La mayoría de los huesos del cráneo se conectan mediante juntas fibrosas relativamente inmóviles (suturas), algunas de las cuales se convierten en fijas a medida que se fusionan con la edad.

Reconocimiento de la lateralidad izquierda/derecha

Los huesos pares del cráneo pueden distinguirse según su lateralidad. Hasta los más pequeños, como los nasales y lacrimales, presentan características suficientemente distintas para definirlos como izquierdos o derechos. Cada hueso del cráneo es estudiado por separado en las secciones siguientes.

Individualización

Nota

Las características clave identifican el hueso.

Las características individuales ayudan a identificar a la persona. Aprendamos a reconocer la diferencia comparando tantos individuos como sea posible.

El cráneo es tan complejo que nos brinda una enorme oportunidad para la identificación de caracteres individuales, que comprenden desde suturas insólitas, extranumerarias, huesos adicionales, senos singulares y forámenes suplementarios. Véanse ejemplos específicos en el estudio posterior de cada uno de los huesos del cráneo.

Origen y desarrollo

La formación del cráneo se inicia muy pronto, en el curso del desarrollo fetal (siete a ocho semanas). Cada hueso se forma a partir de su propio centro o centros de osificación. El proceso empieza en la base del cráneo durante el segundo mes de gestación y procede en sentido anterior. En general los huesos faciales son los últimos en osificar. Véanse más detalles en las secciones específicas.

Los detalles suturales son determinados por el desarrollo, es decir, no son genéticos. Si se dispone de radiografías *ante mortem*, el detalle de las suturas puede propiciar una identificación positiva.

El cráneo se presenta en las páginas siguientes desde seis perspectivas-patrón (figuras 3.1 a 3.6). Remítase el lector a estas ilustraciones al estudiar cada hueso por separado y compare asimismo el cráneo de las ilustraciones con tantas muestras reales como sea posible, en busca de similitudes y diferencias.

HUESOFRONTAL

Descripción, localización, articulación

El hueso frontal adulto es, en general, impar y forma la amplia curvatura de la frente y la pared anterior del neurocráneo (caja craneal). Conforman las cejas, el techo de las órbitas y la inserción del puente de la nariz. Los senos se encuentran en la porción central de la región supraorbitaria.

El frontal se articula con los parietales, las alas mayores del esfenoides, el pó-

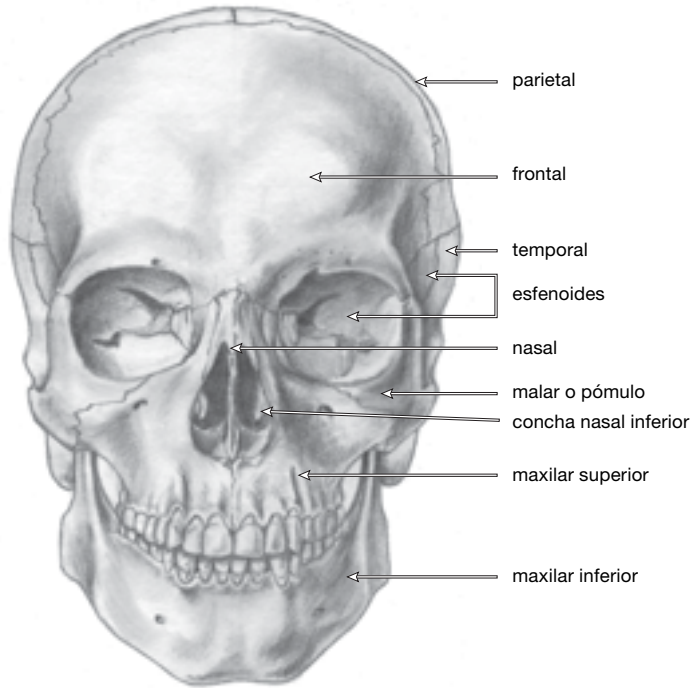


Figura 3.1. Cráneo, vista frontal.

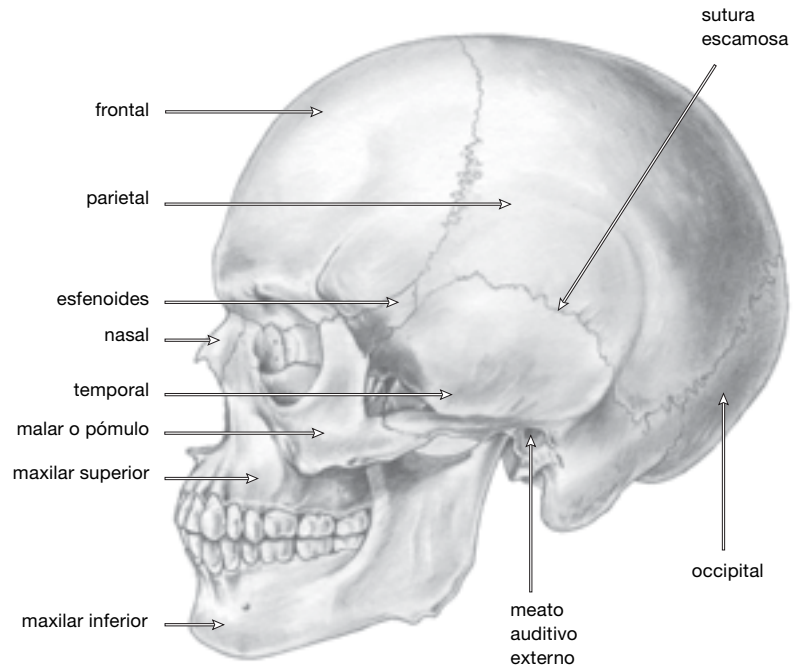


Figura 3.2. Cráneo, vista lateral.

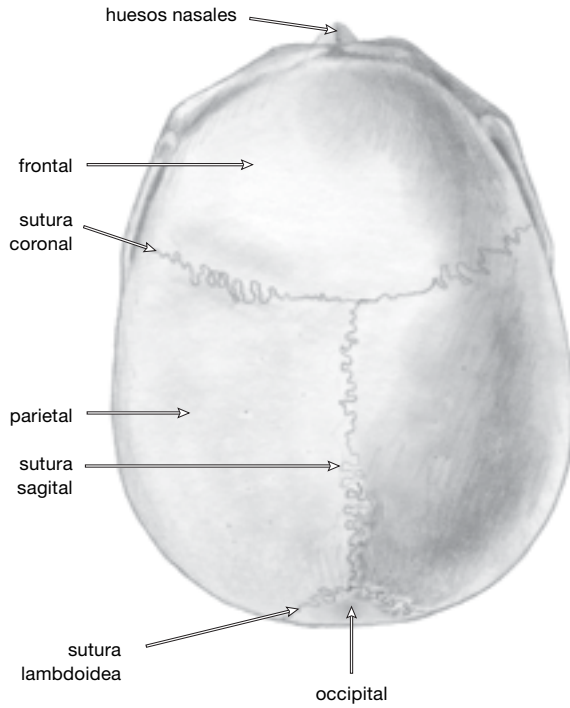


Figura 3.3. Cráneo, vista coronal.

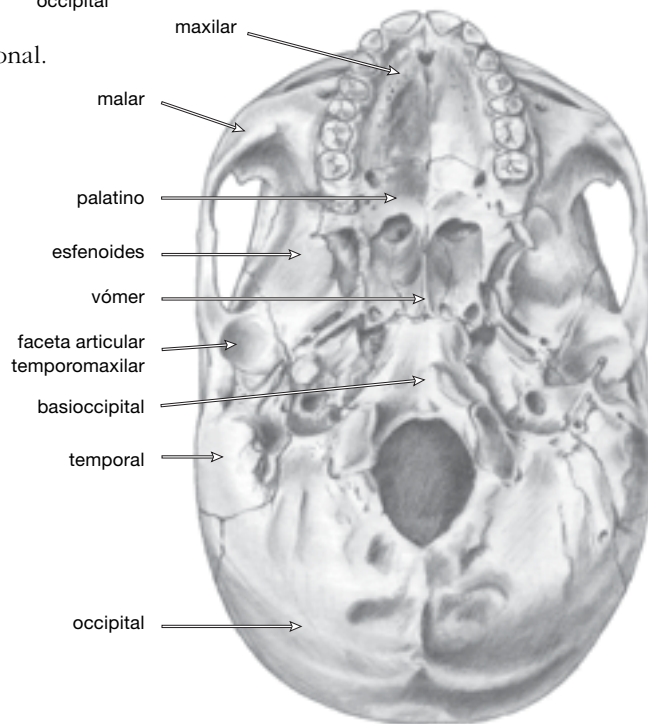


Figura 3.4. Cráneo, vista basilar.

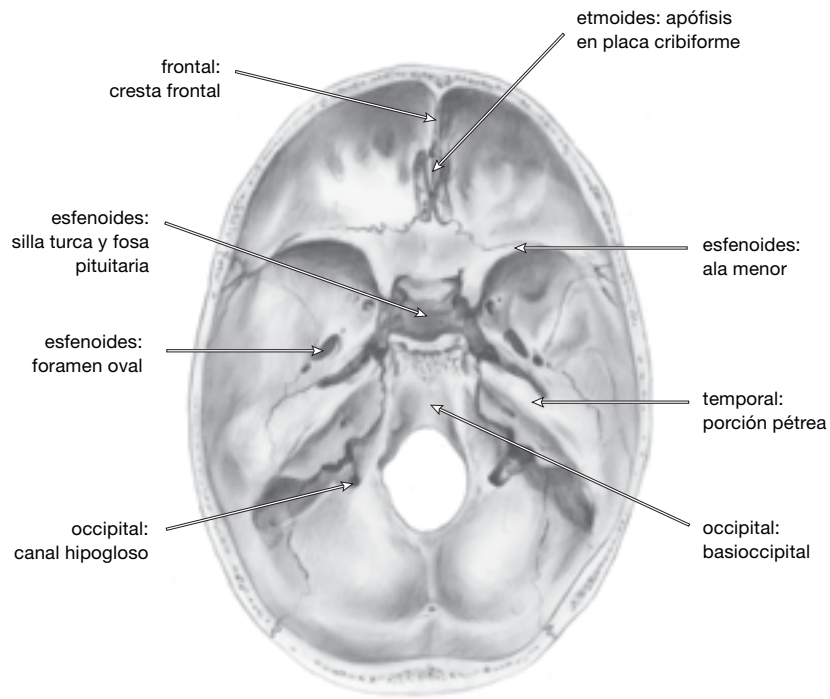


Figura 3.5. Base del cráneo, vista cerebral.

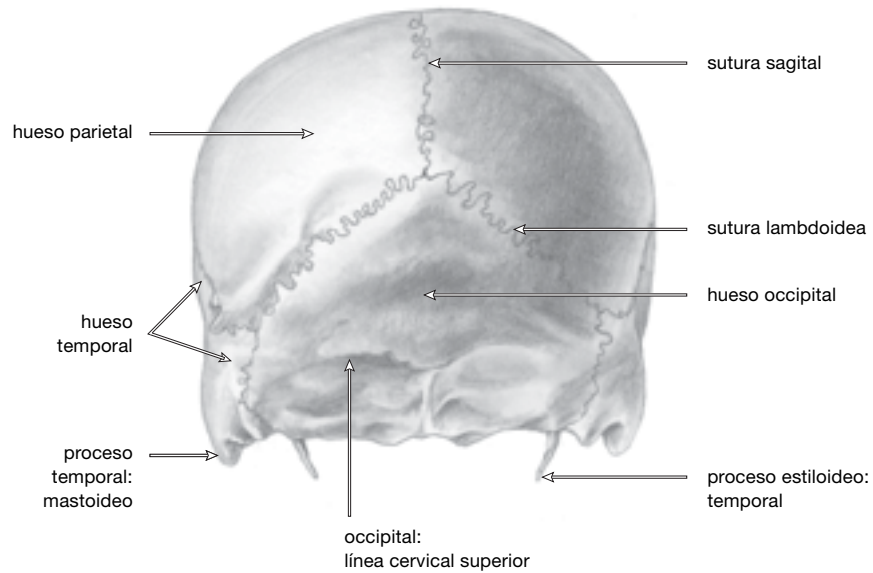


Figura 3.6. Cráneo, vista posterior.

mulo o malar, los procesos frontales de los maxilares, nasales y lacrimales y la placa cribosa del etmoides.

Individualización

En ocasiones las dos mitades del hueso frontal no llegan a fusionarse y en el adulto presentan una sutura medial entre dos huesos frontales. Esta sutura frontal en la línea media recibe el nombre de **sutura metópica** .

Los **senos frontales** se encuentran en la parte anterior del hueso frontal (la parte inferior de la frente) y su configuración es determinada por el desarrollo, de modo que constituyen características muy individuales. Las radiografías A-P (anteroposteriores) proporcionan una buena visualización de los senos frontales y un método excelente para la identificación positiva. Véase Christensen (2005) para un fundamento, descripción y análisis de la materia.

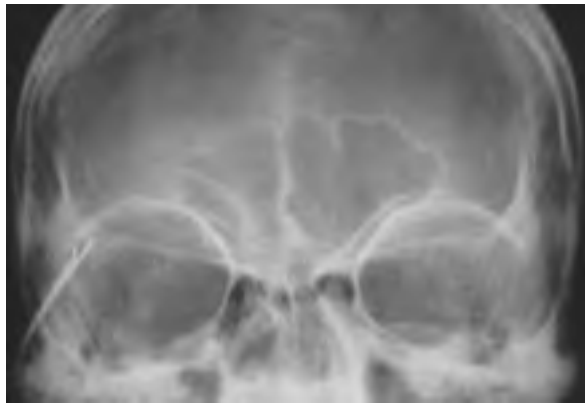

Figura 3.7. Radiografía del seno frontal.

Origen y desarrollo

El hueso frontal se osifica a partir de dos centros, derecho e izquierdo. Al nacer se compone de dos mitades, separadas por la sutura metópica. Ambas mitades, así como los dos huesos parietales, se reúnen alrededor de la **fontanela anterior** , ese gran «punto blanco» en la cima de la cabeza del neonato. La fontanela anterior suele cerrarse al cabo de uno o dos años. Las dos mitades del frontal se fusionan hacia los 2-4 años de edad.

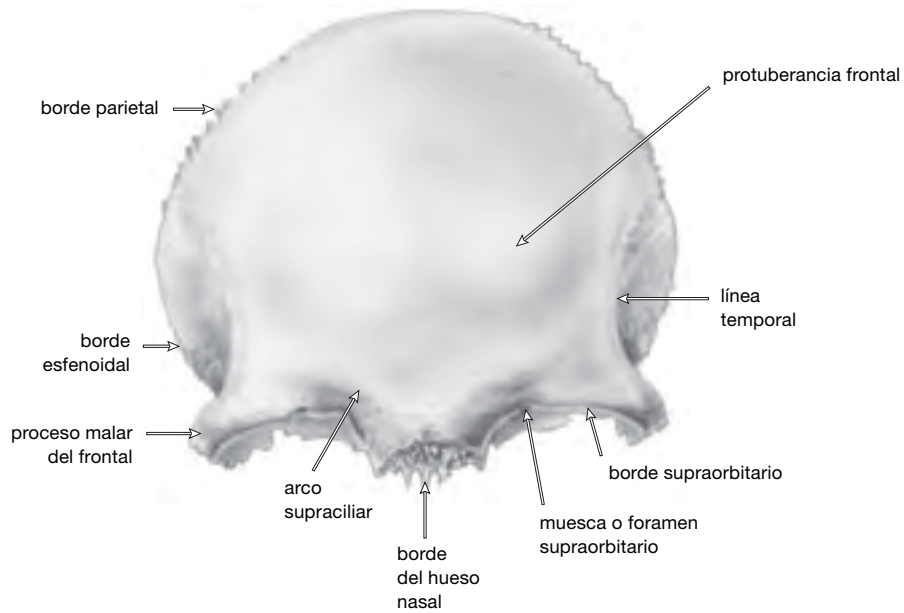


Figura 3.8. Hueso frontal, vista exterior.

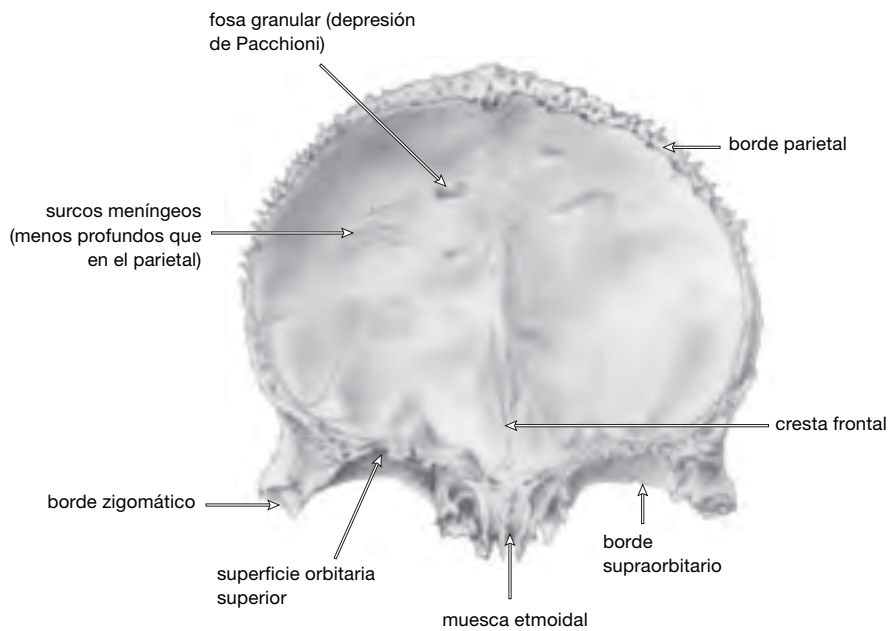


Figura 3.9. Hueso frontal, vista cerebral.

HUESOSPARIETALES

Descripción, localización, articulación

Los parietales son huesos pares que forman las paredes laterales superiores del mesocráneo. Son prácticamente rectangulares y los huesos menos complicados del cráneo. Entre sus principales características distintivas cuentan los **forámenes parietales** a uno y otro lado de la sutura sagital, las **líneas temporales** que se curvan en sentido anteroposterior y los marcados surcos vasculares (meníngicos) de la cara interna. Los **surcos meníngicos** tienden a extenderse hacia fuera desde el margen anterior inferior.

Cada parietal se articula con su par en la zona medial (sutura sagital), con el frontal en la parte anterior (sutura coronal) y con el occipital en la posterior (sutura lambdoidea). Estas tres suturas son dentadas y se entrelazan. La sutura lambdoidea es la más dentada y algo biselada hacia el interior. El parietal se articula con el temporal en el margen lateral, pero la sutura se distingue de las otras tres. Su borde es más agudo que el de las otras y claramente biselado hacia el exterior. La porción escamosa del temporal se superpone al parietal. La leve articulación con el esfenoides varía en su forma y la estudiamos en la sección sobre individualización.

Reconocimiento de la lateralidad izquierda/derecha

El parietal izquierdo se distingue del derecho reconociendo primero el agudo margen lateral biselado para la articulación con el hueso temporal. Seguidamente se orienta el extremo más fino del margen temporal hacia la parte anterior y el más grueso hacia la posterior.

Individualización

Por lo común, el ángulo anterolateral del parietal se proyecta para articularse con el ala mayor del esfenoides; pero a veces esta zona lateral se reconfigura de modo que el frontal da con el temporal y éste se aleja del esfenoides. Esta última configuración es útil para la identificación de las radiografías craneales.

Origen y desarrollo

Al nacer, el parietal es cuadrangular y se reconoce por la **eminencia parietal**, un engrosamiento prominente situado en el centro del delgado hueso convexo. En

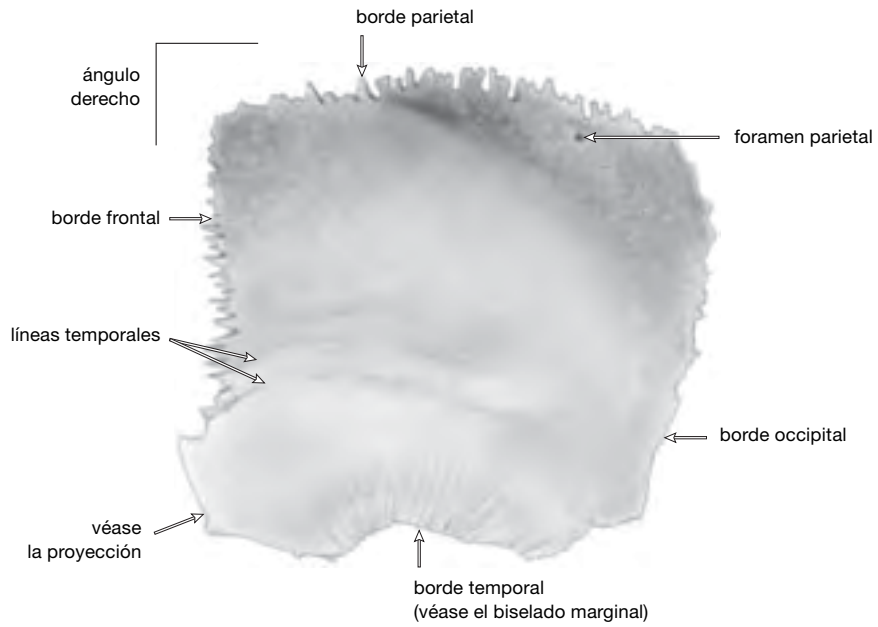


Figura 3.10. Parietal izquierdo, vista exterior.

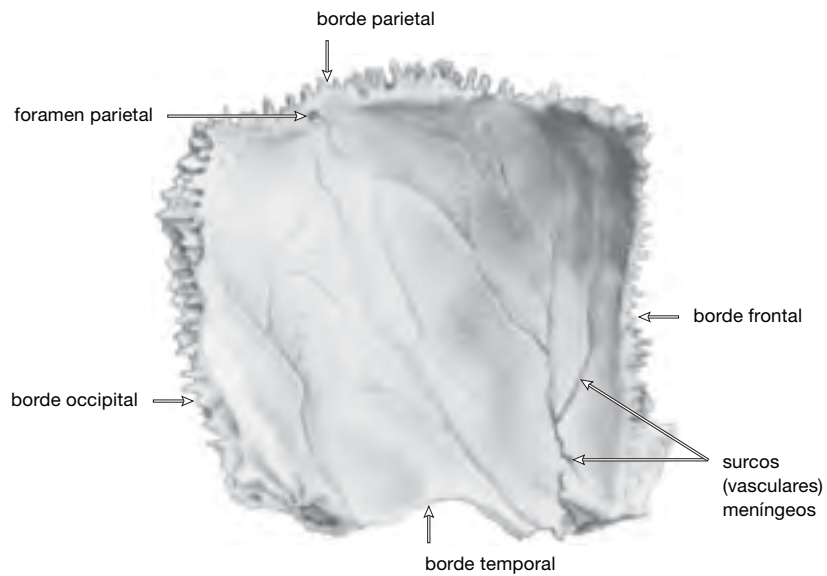


Figura 3.11. Parietal izquierdo, vista cerebral.

la infancia desaparece lentamente esa prominencia a medida que el hueso adquiere el grosor uniforme de la forma adulta. El parietal no se fusiona con ningún otro hueso en el curso del desarrollo. La mayoría de las fusiones suturales craneales son fruto del envejecimiento más que del crecimiento y desarrollo. Incluso en una edad avanzada no es normal que el parietal se fusione con el temporal.

Nota anatómica

Todos los huesos alrededor del cerebro se forman a partir de hueso esponjoso (diploe) entre dos capas, interior y exterior, de hueso laminar denso.

HUESO OCCIPITAL

Descripción, localización, articulación

El hueso occipital es impar y constituye la pared final posterior y parte de la base del neurocráneo. De forma ovoide, es más cóncavo y grueso que las otras paredes del neurocráneo. El hueso adulto se reconoce fácilmente por el **foramen magnum** (agujero occipital) por donde la médula espinal alcanza el cerebro.

El occipital consta de cuatro partes: escamosa, dos porciones laterales y una basal, el **basioccipital**. La superficie interna de la porción escamosa se reconoce por una especie de soporte cruciforme con el centro grueso, la **protuberancia occipital interna**. La superficie externa muestra crestas horizontales con un centro asimismo grueso, la **protuberancia occipital externa**.

El occipital se articula superolateralmente con los parietales, inferolateralmente con las porciones petrosas de los temporales y por la parte anterior con el esfenoides (en la base del cráneo). Se inserta esencialmente por debajo del cerebro y completa el recinto óseo fijándose a los huesos craneales de las partes posterior, lateral y anterior. También se articula con el atlas de la columna vertebral y con las uniones móviles de los cóndilos occipitales.

Individualización

La parte escamosa del occipital aparece a veces dividida horizontalmente, aislando un hueso sutural mayor de lo acostumbrado llamado **hueso del inca** (interparietal). Es triangular o cuadrangular, como ilustra la figura 3.36, y más común entre americanos nativos que en otro grupo.

Origen y desarrollo

Al nacer, el occipital se compone de cuatro elementos separados: la porción escamosa, dos laterales y una basilar. La primera constituye la parte cóncava y de mayor tamaño que se extiende hacia los temporales y parietales. Las porciones laterales definen los lados del agujero occipital y alojan los cóndilos occipitales. La porción basilar o basioccipital, define el borde más anterior del agujero occipital. Las laterales se fusionan con la porción escamosa al cabo de uno a tres años. La basilar se fusiona con la parte más grande del occipital a los 5-7 años. No lo hace con el esfenoides hasta los 11-16 años en la mujer y a los 13-18 en el hombre.

Presentamos aquí un basioccipital juvenil (parte basilar) (figura 3.12), porque tiende a persistir y es fácil de reconocer en los restos del esqueleto inmaduro.

Nota for ense

Las porciones basilar, no fusionada y petrosa del occipital persisten a menudo cuando el resto del esqueleto inmaduro ya se ha descompuesto.

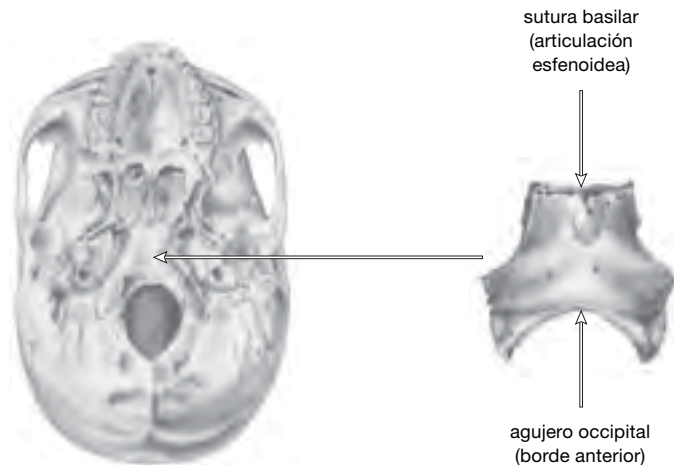


Figura 3.12. Basioccipital, vista exterior, juvenil (3 años). Comparación con cráneo adulto.

Nota por sexo

La protuberancia occipital externa suele ser más pronunciada en los cráneos masculinos. Las líneas cervicales superior e inferior también son más definidas. Estas características concuerdan con una mayor musculatura del cuello y el dorso.

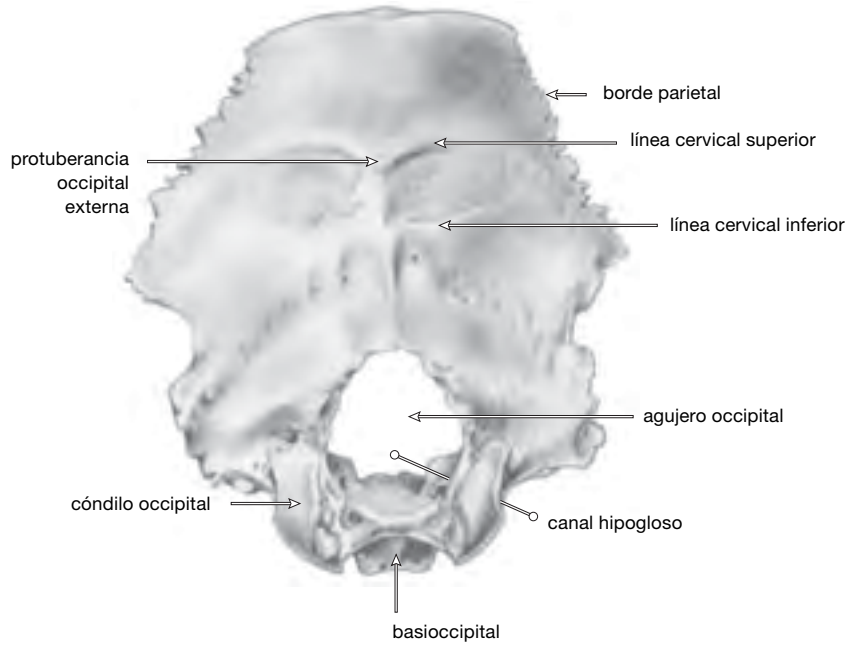


Figura 3.13. Occipital, vista exterior.

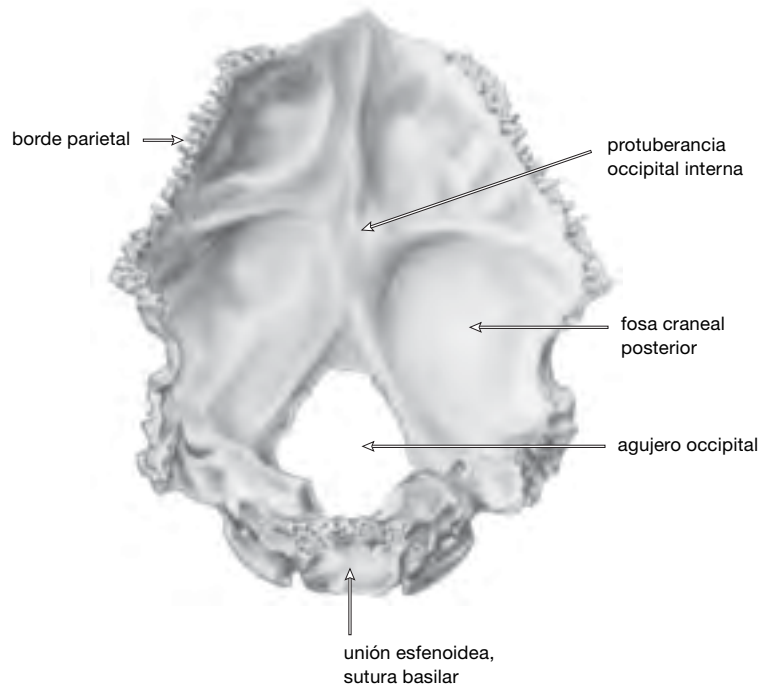


Figura 3.14. Occipital, vista cerebral.

HUESOSTEMPORALES

Descripción, localización, articulación

Son dos y forman las paredes laterales extrema y basal del neurocráneo. El hueso temporal es más complicado que el frontal, parietal y occipital porque aloja los **osículos del oído** y el canal auditivo. Cada hueso temporal se articula con el occipital, parietal, malar y esfenoides. También con la mandíbula mediante la **articulación temporomaxilar**.

Cada hueso temporal consta de varias partes principales: las porciones escamosa y petrosa, y las apófisis mastoides, estiloides y cigomática. Estas partes se describen en relación con el **meato auditivo externo**, la apertura externa del canal auditivo.

- La **porción escamosa** es la pared fina que se extiende arriba y hacia el exterior desde el oído. Se articula con el parietal, la ala mayor del esfenoides y la parte escamosa del occipital.
- La **apófisis mastoides** es la gran prominencia cónica situada directamente por detrás del oído. Se encuentra entre el meato auditivo externo y el occipital.
- La **apófisis estiloides** es la fina prominencia que se proyecta hacia abajo desde el borde inferior del meato auditivo externo. Apunta ligeramente hacia el frente y el medio. La apófisis estiloides es frágil y vulnerable en los restos esqueléticos y de ahí que a menudo se quiebre.
- La **porción petrosa** se extiende hacia la parte anterior y media entre las porciones laterales del occipital y esfenoides. Aloja el **canal auditivo** (véanse las figuras 3.4 y 3.5).
- La **apófisis zigomática** del temporal se extiende frontalmente desde el meato auditivo externo. Se articula con la eminencia temporal del malar y forma el **arco zigomático**. La articulación temporomaxilar se encuentra por debajo de la base de la apófisis cigomática, inmediatamente por delante del meato auditivo externo.

Reconocimiento de la lateralidad izquierda/derecha

Los huesos temporales izquierdo y derecho pueden reconocerse dirigiendo la porción petrosa medialmente y la apófisis cigomática frontalmente, teniendo presente que la apófisis mastoides queda por detrás del meato auditivo externo.

Individualización

Nota por sexo

Una prominencia ósea, la **cresta supramastoidea**, surge de la raíz del proceso cigomático. La cresta culmina en el meato auditivo externo en la mujer, pero llega más atrás en el hombre.

El temporal suele separarse del frontal por la unión del ala mayor del esfenoides con el parietal. Esta unión varía en ocasiones y entonces el temporal comparte sutura con el frontal. Esta configuración puede ser útil en el proceso de identificación si se dispone de radiografías.

La apófisis mastoidea tiende a ser mayor en el hombre que en la mujer. Es el lugar de inserción de uno de los músculos más grandes del cuello (el esternocleidomastoideo). La diferencia entre hombre y mujer en el tamaño de la apófisis mastoidea concuerda con la mayor musculatura del cuello en el hombre adulto.

Origen y desarrollo

El temporal consta de tres partes: porción petrosa y escamosa y anillo timpánico (el hueso fetal que aporta el marco estructural para el meato auditivo externo). Al nacer, el anillo timpánico se ha fusionado con la porción escamosa y las partes presentes son dos: petromastoidea y escamotimpánica. En el curso del primer año de vida ambas partes se fusionan, y a los 5 años se ha completado la fina arquitectura del oído. La apófisis mastoidea sigue creciendo con la infancia, y la del hombre no se desarrolla del todo hasta llegada la adultez.

HUESOMALAR (CIGOMÁTICO)

Descripción, localización, articulación

Los huesos malar son dos y se encuentran en la cara. Completan el borde lateral y la pared de la órbita y dan soporte a la curvatura de la mejilla. Cada hueso malar se caracteriza por tres apófisis: **maxilar**, **frontal** y **temporal**. El nombre de las apófisis responde a los huesos con que se conectan, cual vías que abandonan una ciudad y a menudo reciben el nombre de la siguiente adonde se dirigen. Por ejemplo, la apófisis frontal del malar apunta hacia el hueso frontal para conectarse con éste mediante su apófisis zigomática.

El hueso malar se articula con el maxilar, el ala mayor del esfenoides y las apófisis zigomáticas respectivas del temporal y el frontal.

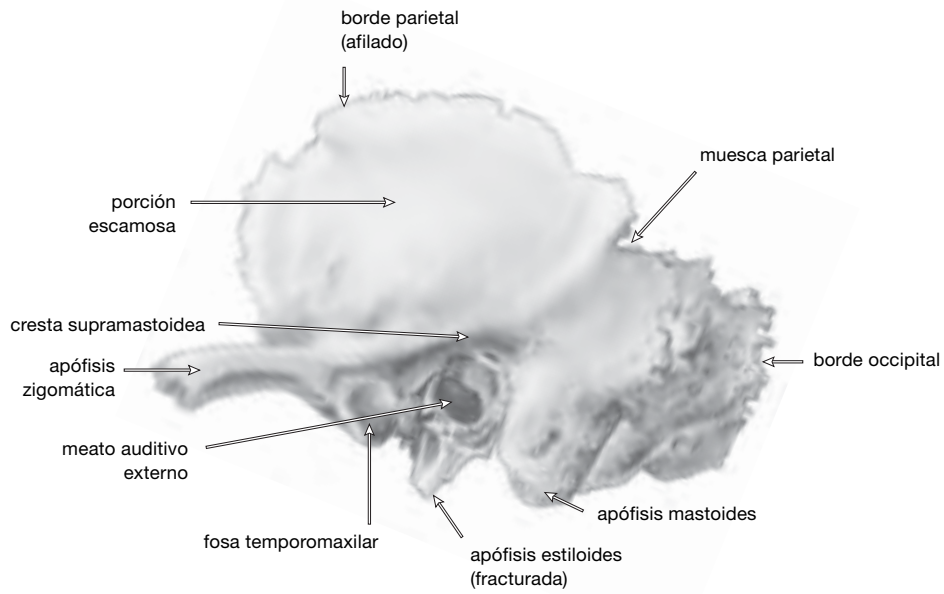


Figura 3.15. Temporal izquierdo, vista exterior.

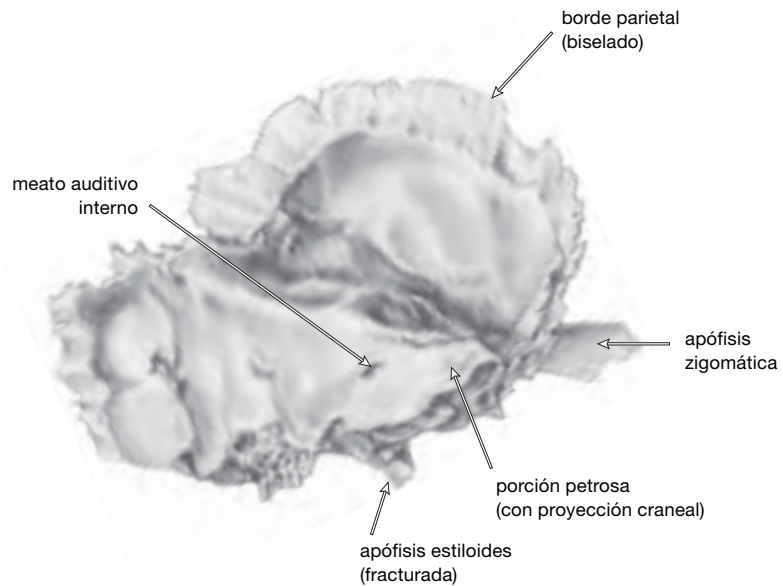


Figura 3.16. Temporal izquierdo, vista cerebral.

Reconocimiento de la lateralidad izquierda/derecha

La lateralidad del pómulo o hueso malar puede reconocerse atendiendo al suavemente curvado borde orbitario y situándolo anteromedialmente. En el lado correcto, la apófisis frontal (con borde orbitario) apunta hacia arriba y la temporal (sin borde orbitario) hacia atrás.

Individualización

Nota anatómica

La **apófisis temporal** del malar se encuentra con la **apófisis cigomática** del temporal para formar el **arco cigomático**. En otras palabras, el arco cigomático está formado por partes de dos huesos diferentes.

La forma de la sutura cigomaticomaxilar es vagamente característica del grupo racial. Puede aportar asimismo características individuales si se dispone de radiografías *ante mortem*. A veces un malar aparece dividido en dos o tres huesos distintos, lo que se conoce como malar bipartito o tripartito o *japonés* y es más común en las poblaciones asiáticas. Puede haber también múltiples forámenes cigomaticofaciales.

Origen y desarrollo

El hueso malar se desarrolla desde un único centro de osificación. Al nacer, el hueso es muy fino, en forma de Y y con una muesca en el borde inferior y apófisis en punta. A los 2-3 años se reconocen las proporciones adultas y los extremos de las apófisis conforman una sutura dentada.

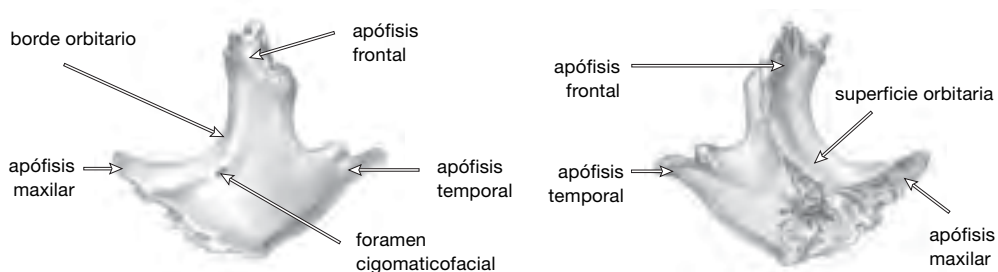


Figura 3.17. Pómulo izquierdo, vista exterior. Figura 3.18. Pómulo izquierdo, vista interior.

ESFENOIDES

Descripción, localización, articulación

Nota anatómica

Visualicemos el esfenoides eliminando mentalmente la cara: así queda expuesta toda la parte anterior del esfenoides.

El esfenoides es un hueso único en forma de mariposa. Se encuentra entre el cerebro y los huesos de la cara y forma las paredes anterior del neurocráneo y posterior de las órbitas. En esta posición central se articula con la mayoría de los huesos del cráneo: occipital, temporal (porciones petrosa y escamosa), parietales, frontal, malares, etmoides y vómer.

El esfenoides consta de varias partes principales: cuerpo, alas menores, alas mayores y apófisis pterigoides medial y laterales, respectivamente.

- El **cuerpo** es la estructura nuclear central que se articula por detrás con la porción basilar del occipital y por delante con el etmoides.
- Las **alas menor es** se extienden horizontalmente desde la cara superior del cuerpo.
- Las **alas mayor es** se proyectan desde el cuerpo hacia los lados y arriba. Pueden verse en las paredes laterales interior y exterior del cráneo entre el temporal escamoso y el frontal.
- Las **apófisis pterigoides** (laterales y medial) se extienden hacia abajo desde las caras laterales del cuerpo.

Origen y desarrollo

El esfenoides se osifica desde un gran número de centros que, al nacer, se presentan fusionados en tres partes: el cuerpo unido a las alas menores y las dos alas mayores, separadas, con las apófisis pterigoides anexas. En el curso del primer año de vida, las alas mayores se fusionan con el cuerpo.

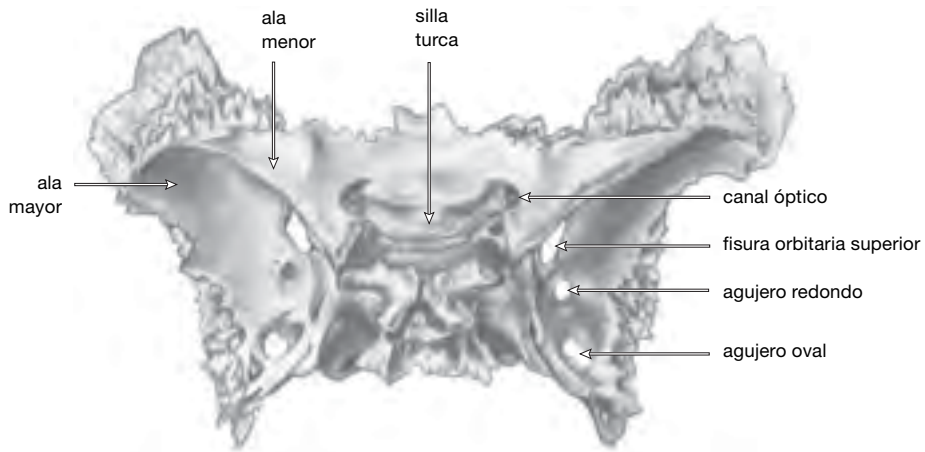


Figura 3.19. Esfenoides, vista superior.

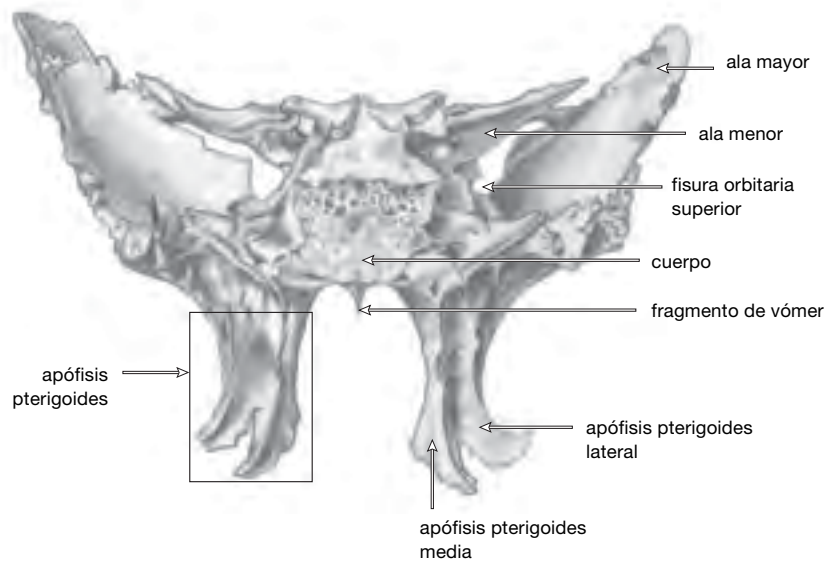


Figura 3.20. Esfenoides, vista posterior.

MAXILARESSUPERIORES

Descripción, localización, articulación

Los maxilares superiores son huesos faciales. Constituyen una gran parte de las regiones media e inferior de la cara y contribuyen a crear las superficies laterales de nariz, cavidad nasal, bóveda de la cavidad oral, bases orbitarias y bordes orbitarios inferiores. Desde el cuerpo de ambos maxilares se proyectan dos eminencias: la **apófisis frontal**, que se articula con el hueso de este nombre, y la apófisis zigomática, que lo hace con el malar. Todos los dientes superiores implantan sus raíces en las **cavidades alveolares** de los maxilares. Gran parte de la porción lateral de cada maxilar engloba el **gran seno nasal**.

Los maxilares se articulan con los huesos malares, frontal, nasales, lacrimales, conchas nasales, etmoides y palatino.

Individualización

El aspecto global de la cara depende en gran medida de los maxilares. Tanto la identificación de la raza como la del individuo puede basarse en la forma maxilar. Los maxilares reflejan la forma del arco dentario, ancho de las aberturas nasales, proyección de la nariz y prominencia de la boca. Véase la sección sobre diferencias raciales en el cráneo de las páginas 89-94.

Origen y desarrollo

Al nacer, los maxilares son muy pequeños en relación con el tamaño global del cráneo, pero sus elementos principales ya se hallan presentes. La parte más prominente es la cavidad alveolar, sembrada de **criptas dentarias** para los dientes caducos y el primer molar permanente. Las coronas de los dientes caducos se hallan presentes y el primer molar adulto (M_1) ha empezado a calcificarse. El hueso maxilar es tan frágil que habitualmente del área facial de un enterramiento infantil sólo se recuperan las papilas dentarias.

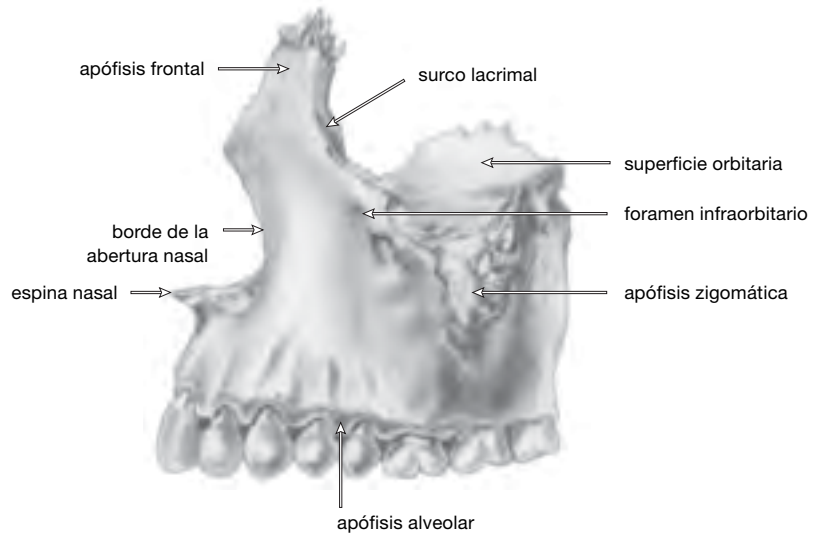


Figura 3.21. Maxilar izquierdo, vista lateral.

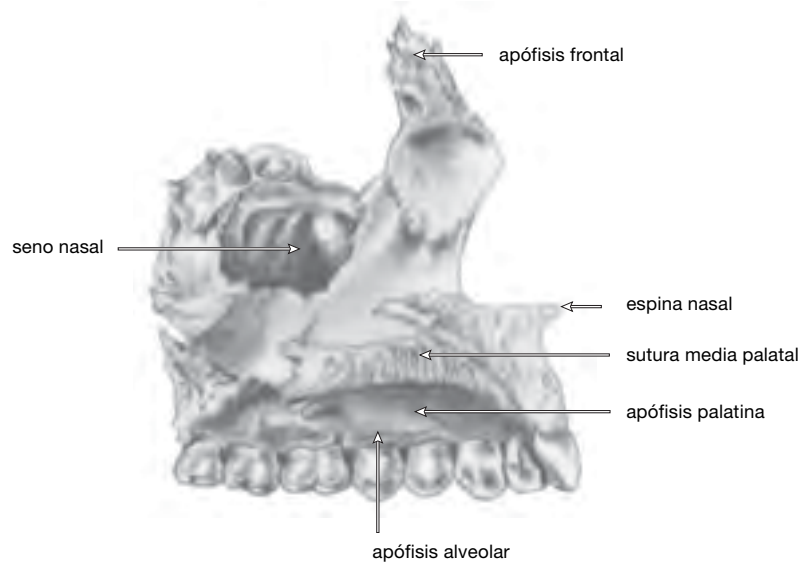


Figura 3.22. Maxilar izquierdo, vista medial.

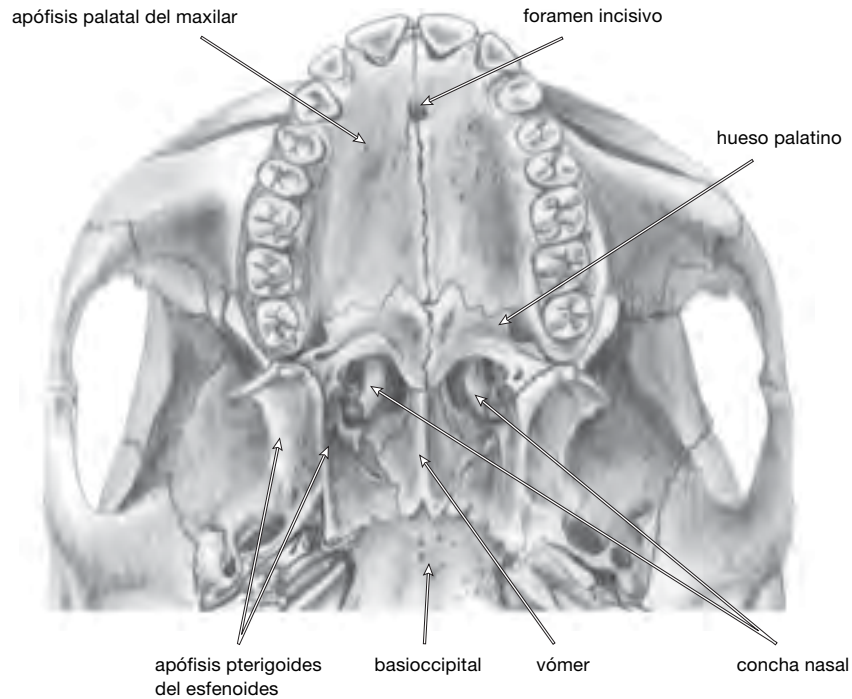


Figura 3.23. Maxilar, vista palatal (con huesos asociados).

MAXILAR INFERIOR (MANDÍBULA)

Descripción, localización, articulación

La mandíbula es un hueso singular en forma de U que forma la parte inferior de la cara, la barbilla y el ángulo de la mandíbula. Ésta es mucho más masiva que el maxilar. Acoge la inserción de los músculos de la masticación, la lengua y el lecho bucal. Todos los dientes inferiores hallan soporte en la **cresta alveolar**. La mandíbula es más resistente que los maxilares.

La mandíbula sólo se articula con el hueso temporal. La movilidad se establece entre los **cóndilos mandibular es** y las **fosas mandibular es** de los huesos temporales; de ahí que la articulación se conozca como **tempor omandibular**.

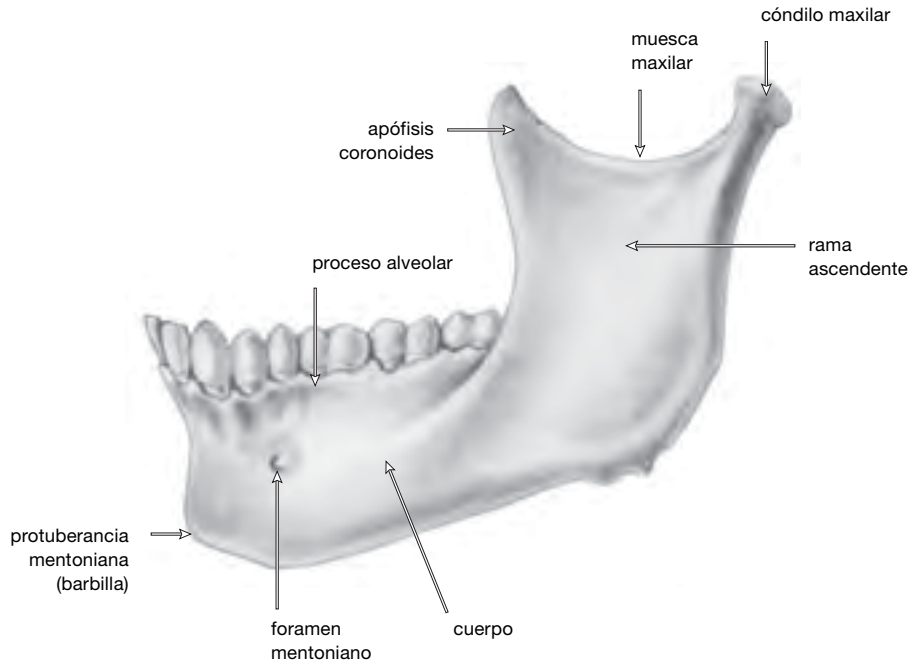


Figura 3.24. Mandíbula izquierda, vista lateral.

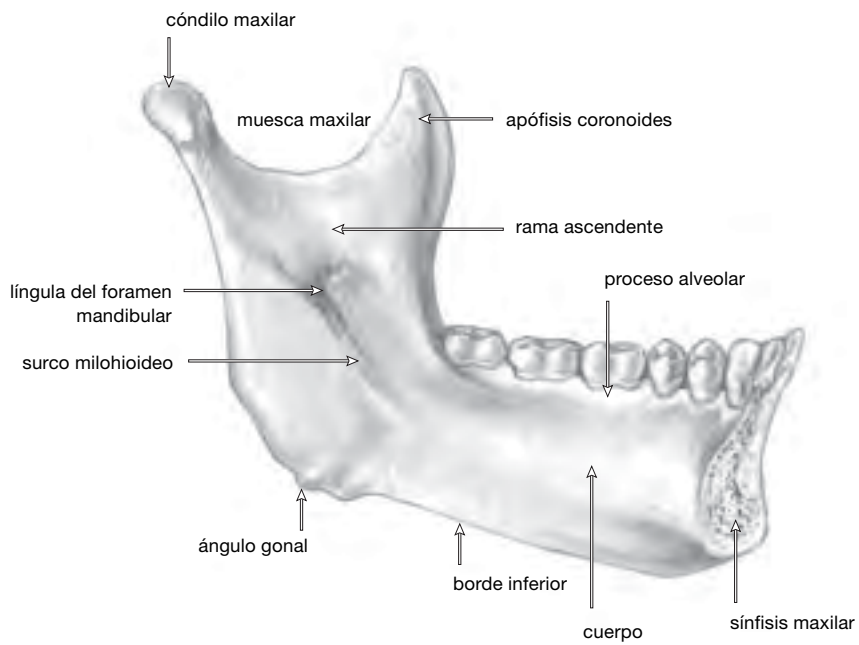


Figura 3.25. Mandíbula izquierda, vista media.

Individualización

Dado que la mandíbula es el hueso más grande de la región inferior de la cara, es útil para la identificación facial individual. Hay que tomar nota de la forma y proyección del mentón, así como del perfil global y ángulo mandibular (**ángulo gonial**).

Origen y desarrollo

La mandíbula se forma a partir de dos centros de osificación, uno para cada mitad, cada uno de los cuales está bien definido al nacer, formadas las criptas dentarias (compartimentos redondeados) para todos los dientes caducos y primer molar permanente (M_1). Las coronas dentarias se hallan presentes y M_1 ha empezado a calcificar.

Las dos mitades se fusionan en la **sínfisis mandibular** durante el primer año de vida y la fusión suele completarse hacia los 6-8 meses de edad.

NASALES, LACRIMALES Y ETMOIDES

Precaución

¡No asir jamás un cráneo por las órbitas!

Todos los tejidos faciales son frágiles, pero el interior de la órbita es el primero en romperse. Si sólo se usa una mano, acceder al frontal por detrás de las órbitas o servirse del agujero occipital.

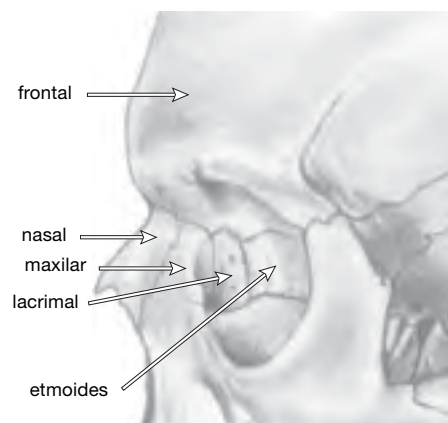


Figura 3.26. Vista lateral de la órbita, ampliada.

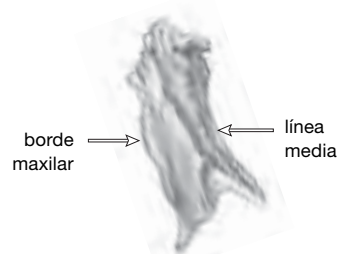
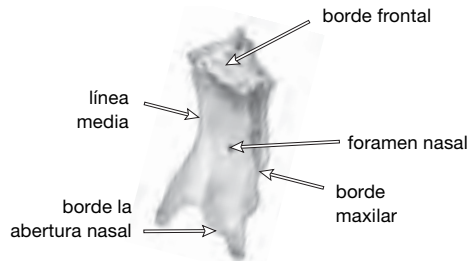


Figura 3.27a. Hueso nasal izquierdo, vista lateral (exterior).

Figura 3.27b. Hueso nasal izquierdo, vista medial (interior).

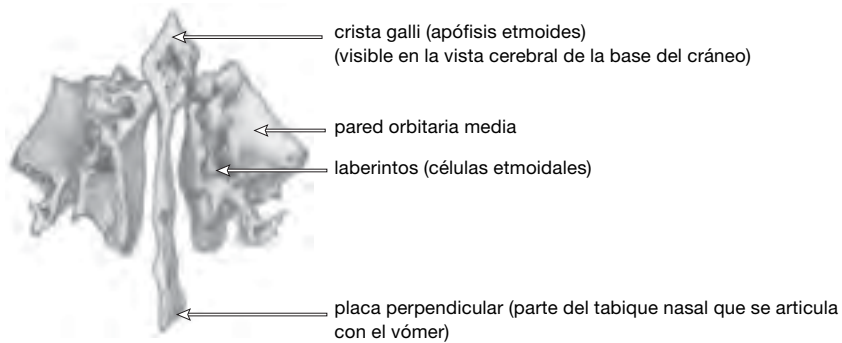


Figura 3.28. Etmoides, vista frontal.

CAMBIOSENELCRÁNEOCONLA EDAD

Durante el proceso de envejecimiento los huesos del cráneo, en particular de la caja cerebral, tienden a fusionarse. La fusión empieza en el extremo posterior de la sutura sagital y progresa hacia delante. La sutura coronal suele fusionarse a continuación y la lambdoidea es la última en hacerlo. La sutura escamosa rara vez se fusiona. Han sido muchos los intentos de cuantificar el curso del cierre de las suturas craneales a fin de estimar la edad. Buikstra y Ubelaker (1994, pp. 32-38) sintetizan y describen los métodos al efecto. Sin embargo, la mayoría de antropólogos conviene en que este cierre sutural permite como máximo una estimación superficial (Hershkovitz *et al.*, 1997).

Si las suturas no se fusionan, *sí* cambian. Por tanto aún pueden ser examinadas como parte de la estimación global de la edad, dado que con ésta se aprecia la tendencia de las suturas a redondearse y sobresalir. Todd y Lyon (1924) dieron a esta circunstancia el nombre de «unión tardía» y la clasificaron como cierre sutural.

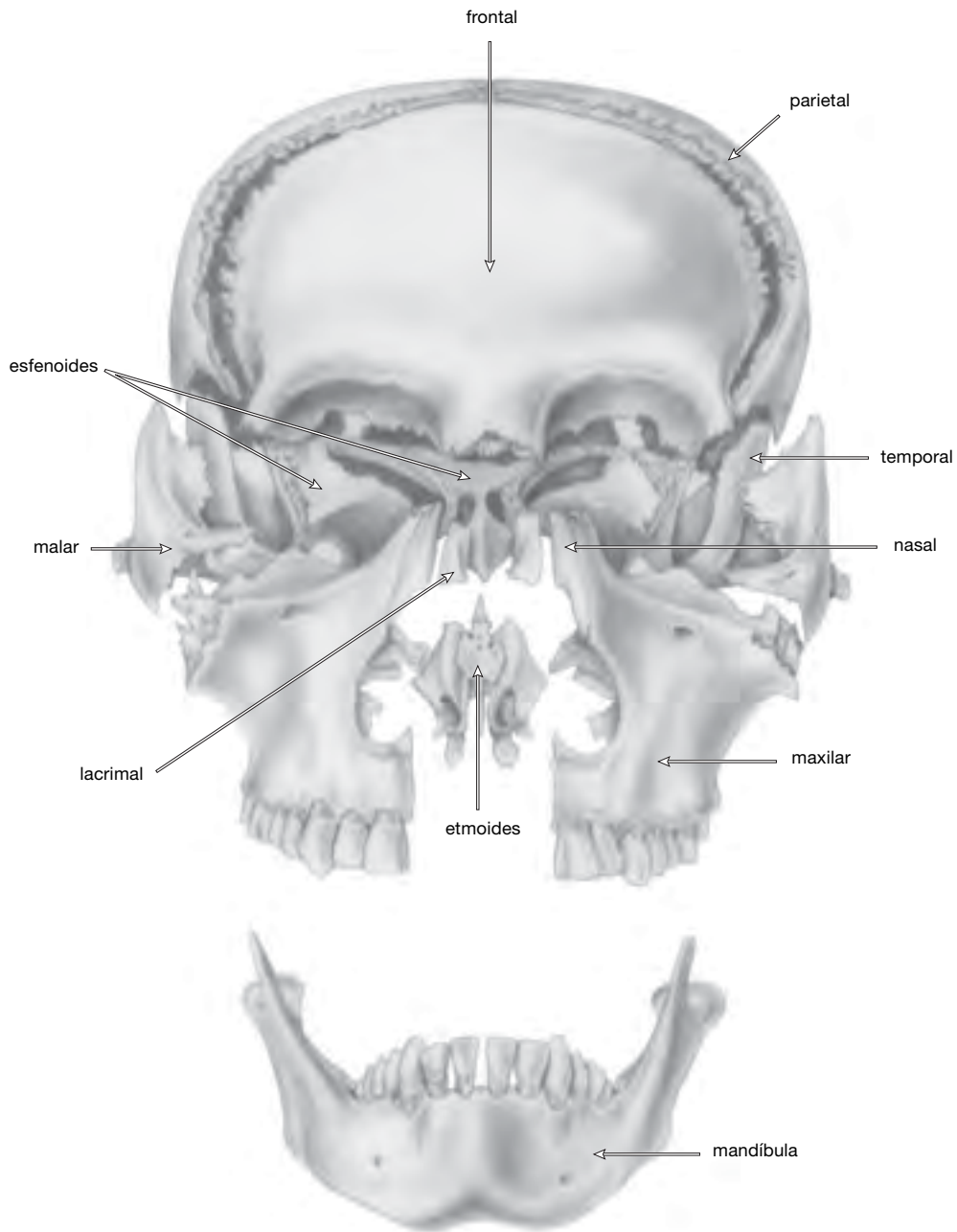


Figura 3.29. Cráneo desarticulado. Este cráneo ha sido desarticulado y montado de modo que los huesos guarden relación. Úsese como referencia para el estudio del cráneo intacto. (Obsérvese que, en esta vista, los huesos lacrimales aparecen medialmente respecto a los nasales. De hecho son posteriores, más profundos en la órbita. Véase la figura 3.26).

Otra característica del hueso de cierta edad es el número creciente de **fosas granular es**, por otro nombre **depr esiones de Pacchioni** . Se dan en la cara interna del cráneo, principalmente a lo largo de la línea media. En vida, estas fositas contienen granulaciones aracnoides que tienden a calcificarse a medida que avanza la edad (véase el hueso frontal, figura 3.9).

DIFERENCIAS POR SEXO EN EL CRÁNEO

Para aprender a distinguir cráneos según el sexo hay que atender primero, por separado, a los cráneos respectivos y compararlos de acuerdo con las características enumeradas a continuación y en la tabla 3.1. Luego hay que comprobar el mayor número posible de muestras, recordando en todo momento que se trata de rasgos no métricos y que la expresión de cada uno es continua, no discreta. El solapamiento entre ambas formas es ciertamente notable.

Nota por sexo

Los términos *sexo* y *género* suelen confundirse. El sexo es definido por la biología; el género, por la cultura. Ambos pueden ser inconsistentes en razón de muchos factores, incluidas la ambigüedad genital, la orientación psicológica o la cirugía. La «simple» tarea de distinguir lo masculino de lo femenino no siempre es tan sencilla.

1. Atender primero a las diferencias de tamaño, forma y rugosidad.
2. Luego comparar las frentes. Pasar la punta de los dedos por el hueso frontal.
 - ¿Cuán grande es la cresta supraorbitaria?
 - ¿Cuán agudo es el borde orbital?
 - ¿Hay protuberancias en el frontal? ¿Una, dos o quizá tres?
3. Dar la vuelta al cráneo y comparar los perfiles faciales.
 - ¿Qué forma y contorno presenta la frente?
 - ¿Sobresale la cresta ciliar?
4. Mirar la zona del cráneo en la que se encontraba la oreja.
 - ¿Cuán grande es la apófisis mastoides?
 - ¿Dónde termina el arco zigomático en relación con la abertura auricular?
5. Comparar las bases craneales.
 - ¿Son ásperas o lisas las crestas cervicales? ¿Define la cresta una línea?
 - ¿Hay una proyección ósea en medio del occipital?
6. Por último, comparar las mandíbulas.
 - ¿Mentón cuadrado u oval?
 - ¿Cuán agudo es el ángulo maxilar? ¿Sobresale?

Comparación de cráneos masculino y femenino, vista frontal.

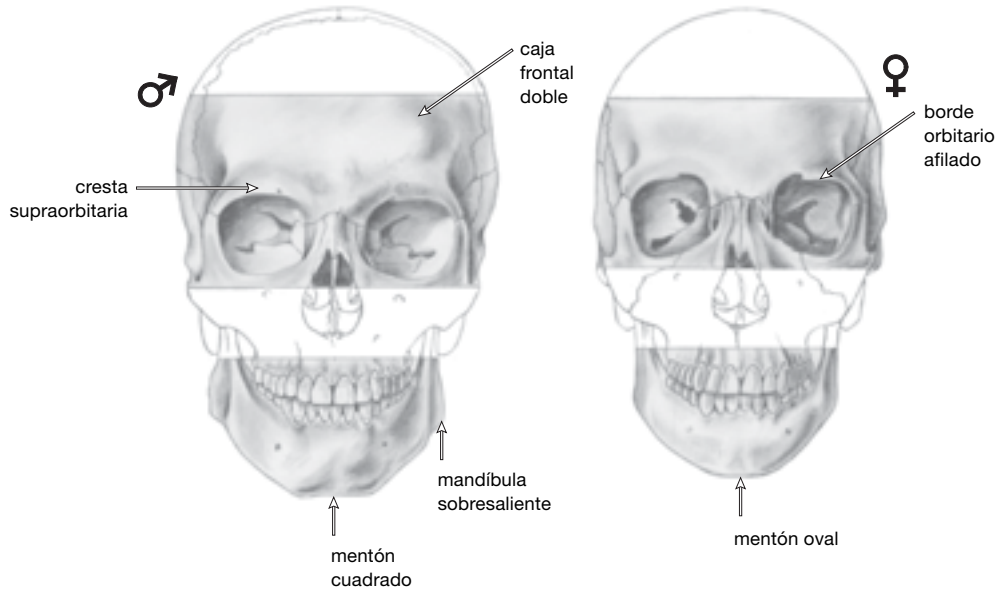


Tabla 3.1. Rasgos no métricos y tendencias por sexo.

Hueso	Elementos diferenciales	Masculino	Femenino
Frontal	cresta supraorbitaria borde orbitario superior caja frontal	prominente redondeado doble	ausente agudo única, centrada
Temporal	apófisis mastoides longitud arco zigomático	grande sobrepasa el meato auditivo externo	pequeña termina en el meato auditivo externo
Occipital	líneas cervicales protuberancia occipital externa	marcados puntos de inserción muscular masiva y más prominente	leves puntos de inserción muscular menos prominente o ausente
Mandíbula	ramas mentón	anchas, anguladas y prominentes cuadrado, protuberante	estrechas, menos anguladas redondeado o agudo

Comparación de cráneos masculino y femenino, vista lateral.

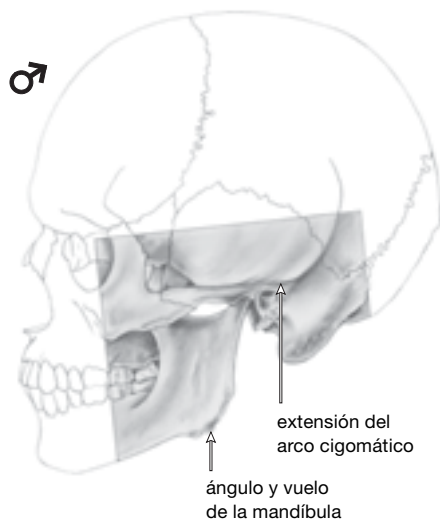

Figura 3.31a. Masculino.

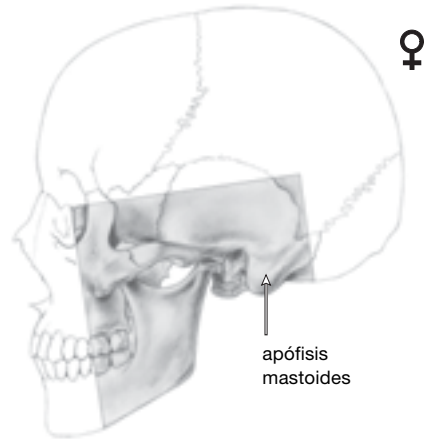


Figura 3.31b. Femenino.

Comparación de cráneos masculino y femenino, vista basilar.

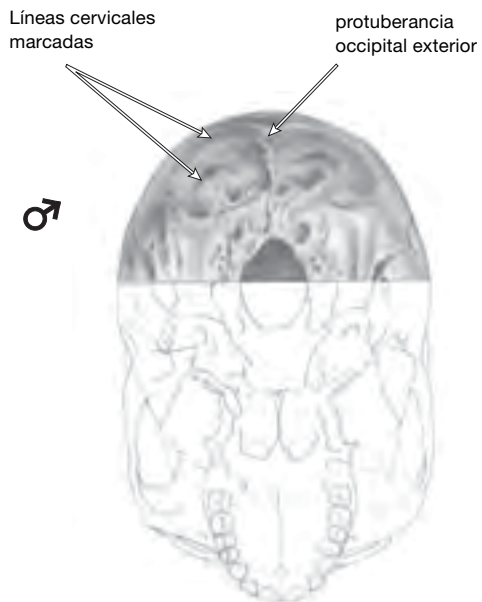


Figura 3.32a. Masculino.

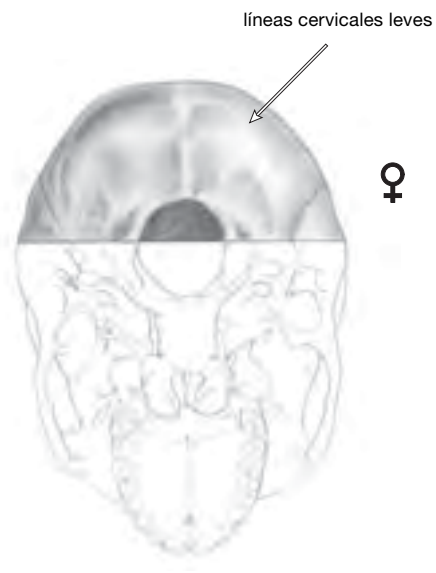


Figura 3.32b. Femenino.

ANÁLISIS RACIAL DEL CRÁNEO

Al igual que con las características sexuales, los rasgos raciales son continuos, no discretos. Pero el sexo no tiene sino una línea divisoria, masculino/femenino. Línea algo borrosas en ocasiones pero, al menos, con base biológica (el género es un tema diferente). La raza no es tan sencilla. Las líneas divisorias son muchas y las definiciones varias. Los estudios del genoma humano demuestran claramente que las categorías raciales no representan exactamente la verdad genética. «Las diferencias intrapoblacionales entre individuos dan razón del 93 al 95 por ciento de la variación genética; las diferencias entre grupos mayores constituyen sólo del 3 al 5 por ciento» (Rosenberg *et al.*, 2002). Los alelos específicos de regiones son raros. Las diferencias observadas entre poblaciones son el resultado de diferencias en las frecuencias de alelos compartidos.

Nota for ense

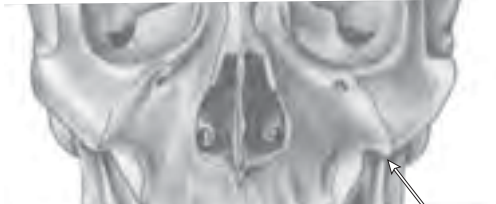Es mejor solicitar del informador una descripción detallada de las características físicas que simplemente preguntar «¿de qué raza?».

Las líneas divisorias entre razas responden a factores culturales, no biológicos. Cada sociedad crea sus propias definiciones etnocéntricas de los «otros» del mundo. Estos perfiles raciales ayudan a las gentes de una cultura dada a comunicarse imágenes mentales de fenotipos humanos, pero no funcionan entre culturas dispares. Los nativos africanos ven como «blancos» a las gentes de raza mixta; los americanos y europeos, como «negros de piel clara».

Pese a tanta confusión por lo que hace a raza, algunos rasgos raciales básicos proporcionan un medio para describir a las personas en el proceso de identificación. Grupos de rasgos físicos se diferencian en frecuencia de una región principal del mundo a otra y ayudan a determinar la ascendencia. Con este objeto, uno de los instrumentos más útiles es el programa FORDISC (Ousley y Jantz, 1993; 1996; 2005) y puede resultar aún más a medida que la base de datos crece e incluye poblaciones adicionales (véase la sección sobre Antropometría). FORDISC compara individuos con grupos por medio de medidas del esqueleto (principalmente del cráneo). En el análisis último, no obstante, la etiqueta racial debe ser interpretada a través del contexto cultural.

Con miras a una descripción física más exacta, esta sección se centra en características que parecen haber existido en cada uno de los continentes mayores antes de la Edad del Descubrimiento (europeo) y de la extensa migración consiguiente. Hay que familiarizarse con los tipos raciales tradicionales y usar el conocimiento de los rasgos individuales para pasar luego a una descripción física de las personas. Aquí sólo se tratan tres grupos: asiático oriental, europeo septentrional y africano central u occidental.

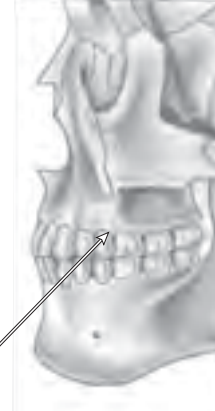
Diferencias faciales por raza,
vistas frontales.



tubérculo malar

Figura 3.33a. Origen asiático.

Diferencias faciales por raza,
vistas laterales.

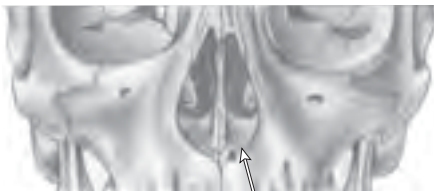

cigoma con
proyección anterior

Figura 3.33b. Origen asiático.

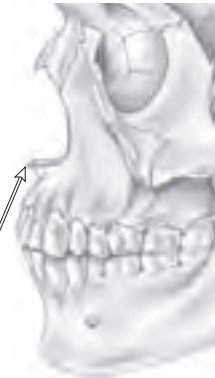
Faz asiática (y americana nativa)

- Tubérculo en borde cigomático inferior.
- Cigoma con proyección anterior.
- Perfil ortognato.
- Espina nasal moderada.
- Menos sobremordida; a veces, dentición borde a borde.



piso nasal agudo

Figura 3.34a. Origen europeo.



espina nasal

Figura 3.34b. Origen europeo.

Faz europea

- Abertura nasal estrecha.
- Borde nasal inferior agudo, sencillo.
- Perfil ortognato.
- Más sobremordida.
- Dentición más prieta.

Diferencias faciales en el paladar.

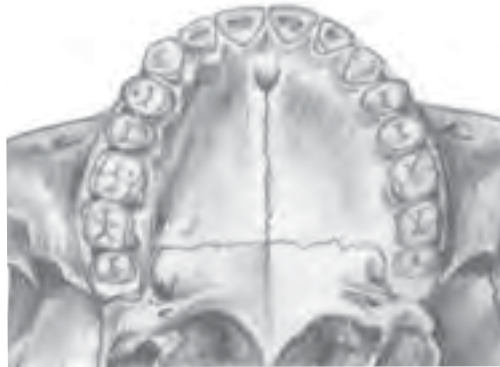

Figura 3.33c. Origen asiático.

Palatino asiático (y americano nativo)

- Paladar ancho.
- Hilería dentaria elíptica simple.
- Incisivos en forma de pala.
- Sutura palatal recta.

(Los terceros molares reducidos no son un rasgo racial.)

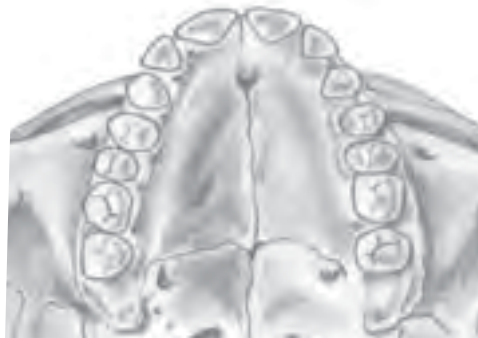

Figura 3.34c. Origen europeo.

Palatino europeo

- Paladar más estrecho.
- Hilería dentaria parabólica.
- Incisivos no tienen forma de pala.
- Sutura palatal arqueada o con puntas, no recta.

(A este individuo le faltan los terceros molares, hallazgo más común entre europeos.)

Diferencias faciales por raza,
vistas frontales.

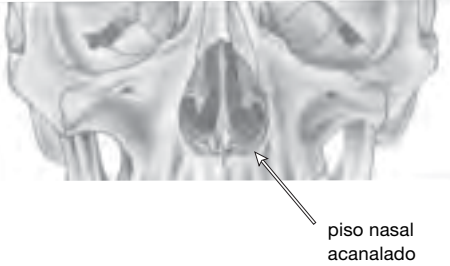

Figura 3.35a. Origen africano.

Diferencias faciales por raza,
vistas laterales.

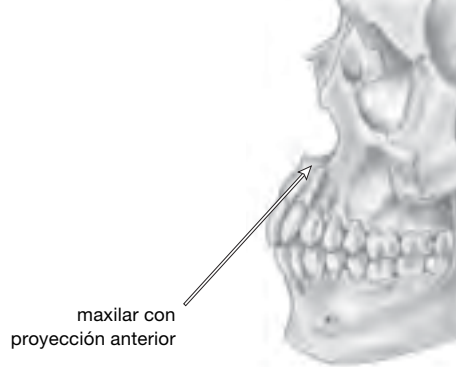


Figura 3.35b. Origen africano.

Faz africana

- Abertura nasal ancha con margen inferior «acanalado».
- Maxilar con proyección anterior.
- Perfil prognato.
- Sin espina nasal.

Diferencias faciales en el paladar.

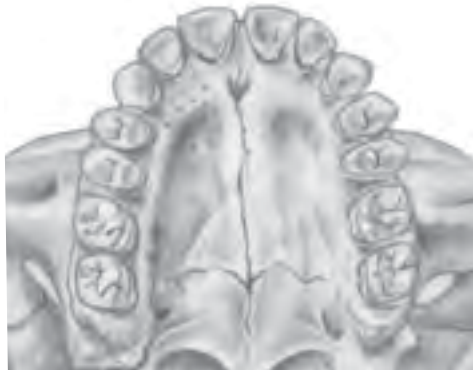

Figura 3.35c. Origen africano.

Palatino africano

- Anchura palatal media.
- Hilera dentaria hipérbolica en forma de U, más acusada que en las otras dos formas.
- Incisivos no tienen forma de pala
- Sutura palatal no recta

(Al individuo de la fig. 3.35c le faltan los terceros molares –algo insólito entre africanos.)

Individualización

La variación individual puede reflejarse en huesos y/o suturas extra. Los **huesos wormianos** (también llamados **suturales** u **osículos**) se desarrollan dentro de las suturas craneales a partir de centros de osificación aislados. Son más comunes en la sutura lambdoide y no son raros en los puntos pterión y bregma. Un gran hueso sutural en lambda se conoce como **hueso del inca**. Aparece a veces en cráneos americanos nativos junto con una deformación craneal posterior (aplanamiento del dorso del cráneo).

Nota for ense

Hueso del inca (interparietal) y deformación craneal posterior (aplanamiento) característicos de los indios americanos.

Tabla 3.2. Rasgos craneales raciales no métricos.

Elementos diferenciales	Origen asiático	Origen europeo	Origen africano
Incisivos superiores	en forma de pala	en forma de hoja	en forma de hoja
Molares superiores	simples, 4 cúspides	tubérculo de Carabelli	simples, 4 cúspides
Dentición	no atestada	atestada, con frecuente impactación de terceros molares	no atestada
(Pómulo) malar	robusto y acampanado, con tubérculo malar	pequeño, recesivo	pequeño, recesivo
Hueso japónico	malar bipartito o tripartito	malar único	malar único
Perfil	prognatismo alveolar moderado	ortognato	prognato
Forma palatal	elíptica (redondeada)	parabólica	en forma de U
Sutura palatal	recta	no recta	no recta
Suturas craneales	complejas y/o con huesos suturales	simples	simples
Abertura nasal	media	estrecha	ancha
Espina nasal	media, inclinada	grande, larga	poca o ninguna
Rebaje nasal	único, marcado	único, marcado	poco o ninguno
Mentón	ovalado	cuadrado, saliente	recesivo
Cráneo	bajo, en declive	alto	bajo, con depresión posbregma
Forma de cabello	sección circular, recta	sección oval, ondulada	sección rizada, retorcida

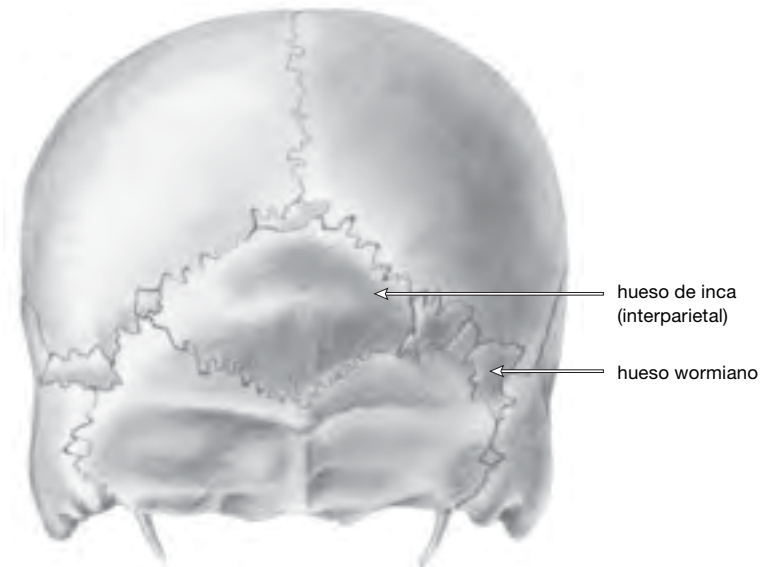


Figura 3.36. Vista posterior del cráneo con huesos suturados.

ANTROPOMETRÍA

¿Por qué todos los individuos de una raza extraña «nos parecen iguales»? ¿Hemos reparado en que muchas de las casas de un calle que no nos es familiar son difíciles de distinguir, a diferencia de las que comparten calle con la nuestra? La respuesta se encuentra en los detalles. Al margen de qué miramos, vemos la imagen conjunta antes de apreciar los detalles. Cuando la visión conjunta nos es familiar, inconscientemente iniciamos la pesquisa detallada; cuando nos es extraña, ni siquiera reparamos en las minucias. Los detalles de los rostros que vemos a diario nos son tan conocidos que basta una mirada fugaz para reconocerlos.

El proceso de absorber detalles lleva tiempo. La instrumentación puede acelerar ese proceso y ayudarnos a enfocar diferencias significativas. También las medidas exactas puede servirnos para confirmar o refutar impresiones, sospechas o intuiciones relativas a diferencias. Dedicemos pues un tiempo a aprender el qué, cómo y porqué de las mediciones antropométricas que nos han de ser útiles.

Antr opometría es un término amplio en relación con las medidas del cuerpo humano que, ciertamente engloban muchos subconjuntos. Cuando el cuerpo está vivo o conserva la carne, las medidas que de él se toman se dice que son somatométricas; las de la cabeza y cara, cefalométricas; si el objeto de medición es el esqueleto, **osteométricas** ; y si consideramos al cráneo, **cra-neométricas** .

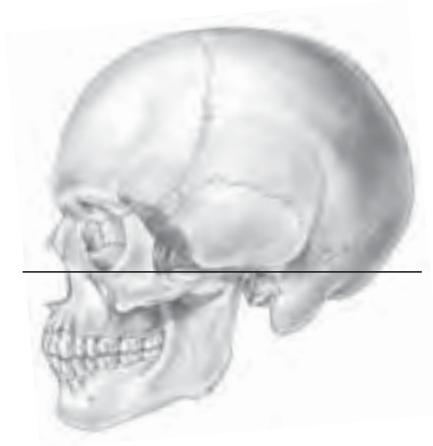

Figura 3.37. Vista lateral de un cráneo en el Plano de Francfort.

Plano horizontal de Francfort

Cuando un cráneo se deposita en una superficie plana, diríase que mira hacia arriba, actitud que no cuadra con la normal en el ser vivo. La mayoría de personas lleva la cabeza con el mentón por debajo de la base del cráneo. Una línea trazada desde la abertura de la oreja dista del suelo aproximadamente igual que la subocular. Si unimos la línea auricular con la subocular, el plano descrito es paralelo al suelo.

La posición anatómicamente correcta del cráneo queda definida por tres puntos craneales: porción izquierdo y derecho y orbital izquierdo. Así, las aberturas auriculares exteriores y el borde inferior de la órbita ocular definen un plano patrón de la posición «normal» del cráneo. Este plano se denomina **Plano de Francfort** u Horizontal de Francfort, mundialmente aceptado en Antropología física desde 1877 a raíz del Congreso Internacional de Antropólogos celebrado en Francfort, Alemania.

Puntos craneométricos

Bien definidos en el cráneo, integran un conjunto usado para mediciones precisas y reproducibles del cráneo. Los hay singulares en el plano mediosagital del cráneo, y bilaterales por pares. No sólo se usan para localizar puntos que permitan realizar mediciones precisas sino también para describir áreas específicas. Por ejemplo, el ángulo gonial de la mandíbula es el área que contiene el punto llamado gonión.

Los puntos de uso común se describen en las ilustraciones y se enumeran en la tabla 3.3, que contiene las medidas craneométricas principales, con sus denominaciones respectivas en el glosario. Nada como usarlos para aprenderlos.

Tabla 3.3. Medidas del cráneo y la mandíbula.

Nombres y abreviaturas tomados de FORDISC 2.0 y 3.0 (Ousley y Jantz, 1996 y 2005). Si no se dan puntos, la medición puede efectuarse a partir de la descripción.

	Abreviatura	Nombre de la medida	Desde	A
1	GOL	largo máximo del cráneo	glabella (g)	opistocráneo (op)
2	XCB	ancho máximo del cráneo	aurión (eu)	aurión (eu)
3	ZYB	ancho bicigomático	zigión (zy)	zigión (zy)
4	BBH	alto máximo del cráneo (altura basió-bregma)	basió (ba)	bregma (b)
5	BNL	largo de la base del cráneo	basió (ba)	nasió (n)
6	BPL	largo basió-prosió	basió (ba)	prosió (pr)
7	MAB	ancho maxiloalveolar	ectomolar (ecm)	ectomolar (ecm)
8	MAL	largo maxiloalveolar	prosió (pr)	alveolón (al)
9	AUB	ancho biauricular	raíz de apófisis cigomática	raíz de apófisis cigomática
10	UFHT	altura facial superior	nasió (n)	prosió (pr)
11	WFB	ancho mínimo frontal	frontotemporal (ft)	frontotemporal (ft)
12	UFBR	ancho facial superior	sutura frontomalar	sutura frontomalar
13	NLH	alto nasal	nasió (n)	nasoespinal (ns)
14	NLB	ancho nasal	alar (al)	alar (al)
15	OBB	ancho orbitario	dació (d)	ectoconchió (ec)
16	OBH	alto orbitario	borde superior	borde inferior
17	EKB	ancho biorbitario	ectoconchió (ec)	ectoconchió (ec)
18	DKB	ancho interorbitario	dació (d)	dació (d)
19	FRC	frontocordio	nasió (n)	bregma (b)
20	PAC	cordón parietal	bregma (b)	lambda (l)
21	OCC	cordón occipital	lambda (l)	opistió (o)
22	FOL	largo agujero occipital	opistió (o)	basió (ba)
23	FOB	ancho agujero occipital	punto más lateral agujero occipital	punto más lateral agujero occipital
24	MDH	largo mastoideo	poriό	mastoideal
25	ASB	ancho biasteriό	asteriό	asteriό
26	ZMB	ancho cigomaxilar		
27	MOW	ancho mediorbitario		
28	gn-id	alto mentón alto cuerpo en agujero mentoniano ancho cuerpo en ag. mentoniano	gnatiό	infradentario
31	cdl-cdl	ancho bicondilar	condiliό	condiliό
32	go-go	ancho bigonial	goniό	goniό
33		ancho mínimo rama		
34		alto máximo rama*	goniό	superf. condilar super.
35		largo mandibular*		
36		ángulo mandibular*		

* Medidas con mandibulómetro (alto-altura; ancho-anchura, largo-longitud).

DIRECCIONES PARA MEDIDAS EXACTAS

Para empezar, hay que atender al nombre de la medida, que en general indica su localización, dirección y objeto. La **altura** se toma en dirección superior-inferior; la **anchura** en dirección lateral-medial; el **grosor** hace referencia al hueso específico.

Seguidamente considérese si los puntos de medición son fácilmente localizables o **instrumentalmente determinados**. Por ejemplo, bregma es fácil. Se encuentra en la intersección de dos suturas. Eurión, en cambio, se determina con instrumentos y requiere búsqueda cuidadosa con un calibrador. Las mediciones correctas requieren práctica. El objeto es obtener resultados reproducibles por uno mismo u otros.

Hay que iniciarse tomando las medidas personalmente y luego ponerse a prueba comparando los resultados propios con un cráneo de estudio y los ya documentados al respecto por una persona experimentada. Si la discrepancia llega a ser de un milímetro o dos, cabe averiguar la razón. Las medidas chapuceras son inútiles.

Medición del cráneo

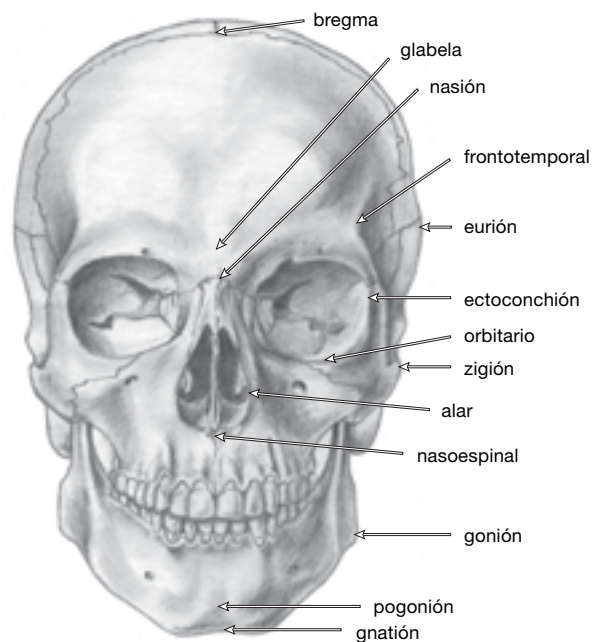


Figura 3.38. Puntos craneométricos, vista frontal.

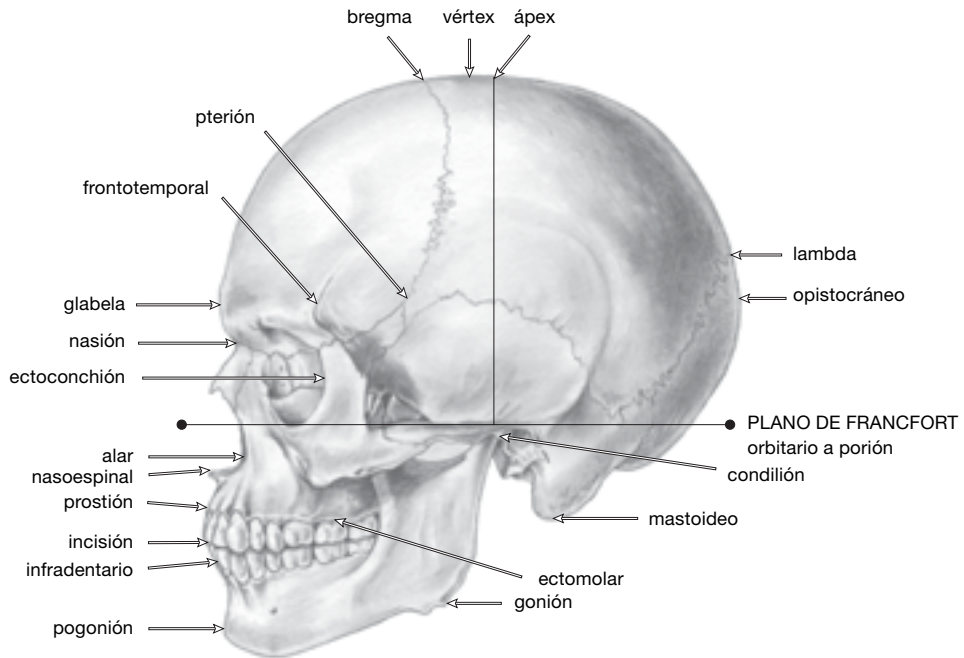


Figura 3.39. Puntos craneométricos, vista lateral.

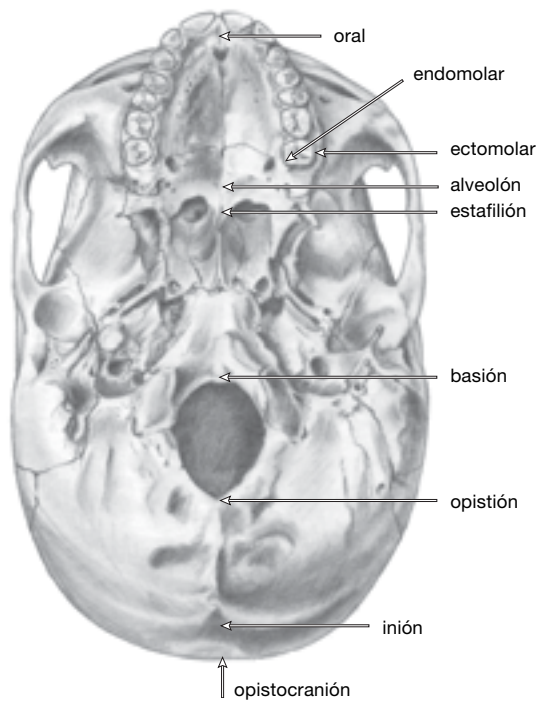


Figura 3.40. Puntos craneométricos, vista basilar.

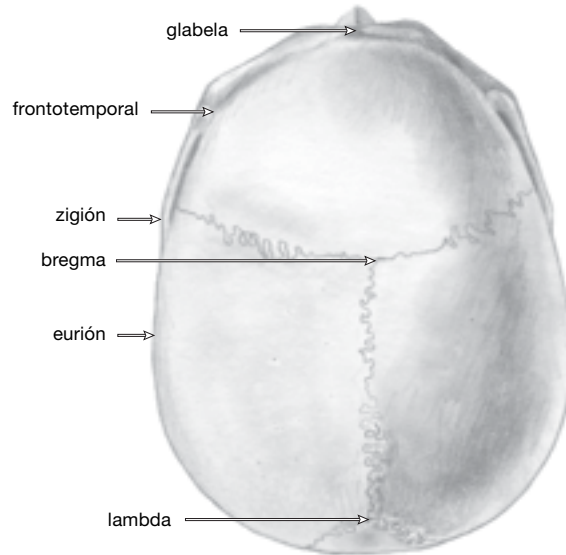


Figura 3.41. Puntos craneométricos, vista coronal.

Medición de la órbita

Es difícil dar con los puntos de medida exactos en la órbita y en el cráneo a plena escala, de modo que ofrecemos aquí una vista ampliada. Úsese el calibre con sumo cuidado, dada la fragilidad del hueso orbitario.

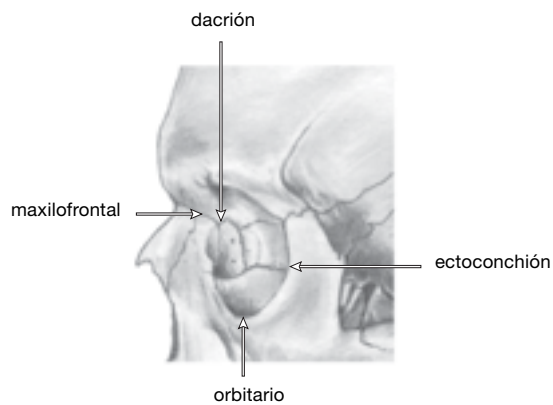


Figura 3.42. Detalle de puntos de medición orbitarios medios.

Proceden las medidas siguientes:

- *Altura orbitaria*: de orbitario a borde superior de la órbita, perpendicular al eje horizontal natural. Algunas órbitas aparecen naturalmente orientadas según un plano horizontal, pero en su mayoría se encuentran anguladas con el borde lateral más bajo que el medial.
- *Anchura orbitaria*: desde dacrión a ectoconchión: anchura máxima de la órbita.
- *Anchura biorbitaria*: de ectoconchión a ectoconchión: distancia orbitaria total.
- *Anchura interorbitaria*: de dacrión a dacrión: distancia entre órbitas oculares.

Medición del paladar

La parte más complicada de la medición del paladar reside en dar con las tres líneas transversales. Suelen descubrirse llevando la mirada a los brazos del calibre corredero. Para la línea postalveolar puede aplicarse una banda elástica alrededor de la cresta alveolar para describir una línea recta por detrás de la misma, aunque esta línea puede ser demasiado ancha y motivar errores. Otra posibilidad consiste en tender un hilo por detrás de la cresta alveolar. Las otras dos líneas pueden hallarse de modo similar.

Para el paladar rigen las medidas siguientes:

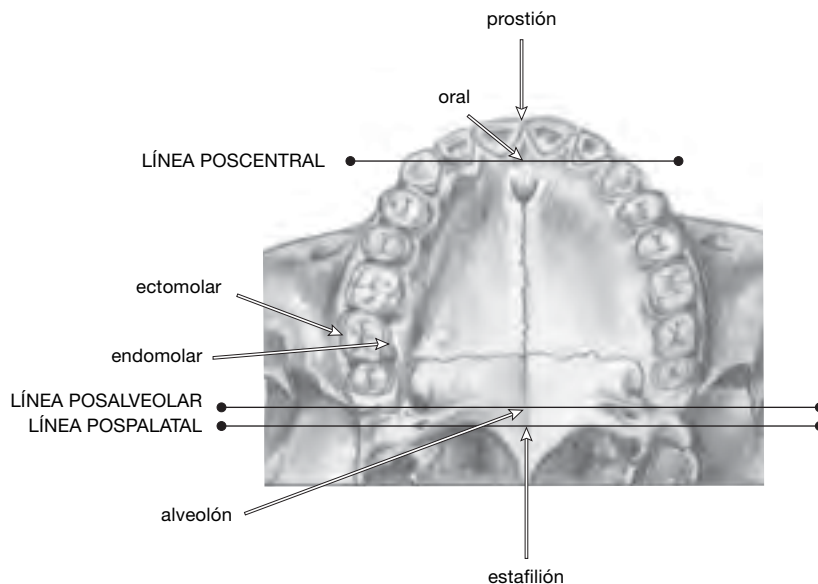


Figura 3.43. Medición del paladar.

- *Longitud máxima alveolar*: prosthion a alveolón, desde el punto más anterior de la cresta alveolar a la intersección de la línea media y una línea trazada por detrás de la cresta alveolar (al margen de la presencia o ausencia de dientes).
- *Anchura máxima alveolar*: ectomolar a ectomolar, anchura máxima de la cresta alveolar medida en el segundo molar.
- *Longitud palatal*: oral a estafilión.
- *Anchura palatal*: endomolar a endomolar.

Medición de la mandíbula

Sólo hay nueve medidas útiles de la mandíbula, tres de las cuales requieren una pieza adicional de equipo: un mandibulómetro diseñado para medir el ángulo de la rama con el cuerpo y para obtener también medidas fiables de la altura de la rama y la longitud del cuerpo.

Las medidas siguientes pueden tomarse sin mandibulómetro:

- *Anchura bicondiloidea*: condilión a condilión, anchura máxima de la mandíbula.

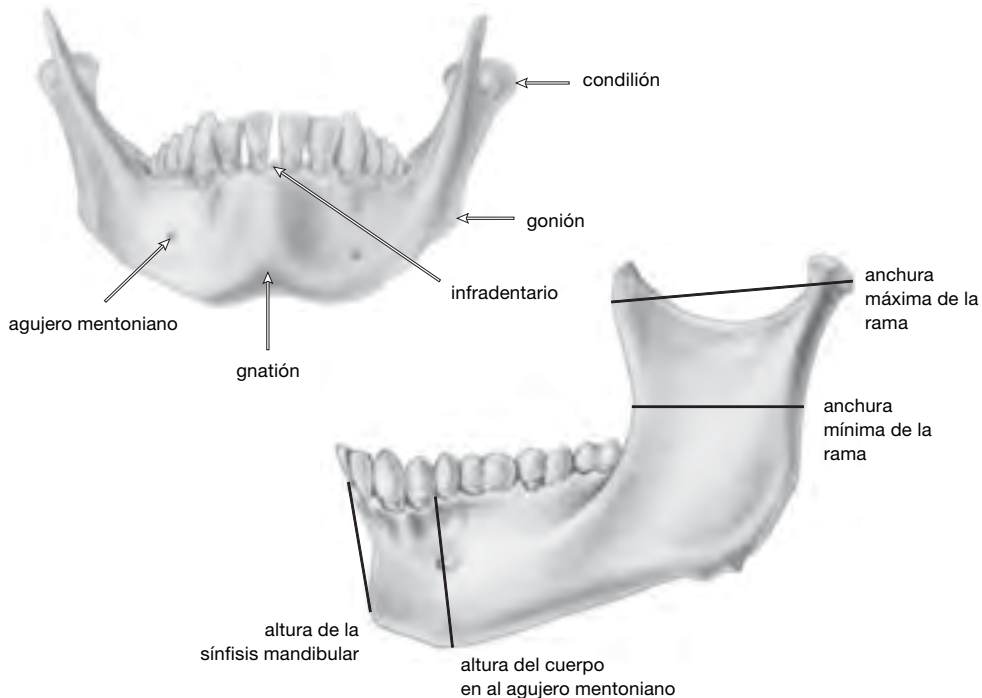


Figura 3.44. Medidas de la mandíbula.

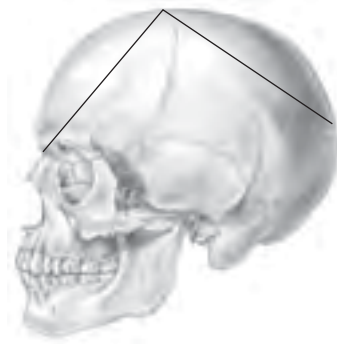


Figura 3.45. Medidas de las cuerdas frontal y parietal.

- *Anchura bigonial*: gonión a gonión, anchura de un ángulo al otro.
- *Altura de la sínfisis mandibular*: gnación a infradentario.
- *Altura del cuerpo en el agujero mentoniano*.
- *Anchura del cuerpo en el agujero mentoniano*.

Medición de la cuerda

La *cuerda* responde a un método convencional para obtener medidas en línea recta de una superficie curva. La curvatura no es importante, sólo la distancia directa entre los puntos extremos. Las medidas de cuerda son tres:

- *Cuerda frontal (hueso frontal)*: nasión a bregma (ilustración).
- *Cuerda parietal (hueso parietal)*: bregma a lambda (ilustración).
- *Cuerda occipital (hueso occipital)*: lambda a opistión.

Forma de la cabeza: índices cefálicos y análisis funcionales diferenciadores

Fórmula del índice craneal

Anchura máxima craneal/longitud máxima craneal \times 100:

- 74,99 o menos describe una cabeza larga, estrecha (dolico craneal).
- 75,00 a 79,99 describe una cabeza promedio (mesocraneal).
- 80,00 a 84,00 describe una cabeza ancha, redonda (braquicraneal).
- 85,00 o más describe una cabeza muy ancha y redonda (hiperbraquicraneal).

El aspecto de una persona con cabeza larga y estrecha es notablemente distinta del de aquella que la tiene ancha y redonda, y las poblaciones tienden a compartir la misma forma cefálica general. De ahí que los antropólogos hayan probado toda suerte de métodos para describir la cabeza en atención a las medidas craneales y la supuesta importancia relativa. En general, estas mediciones tienen por objeto la definición de grupos raciales. La determinación del sexo forma parte, asimismo, del problema planteado.

Los enfoques estadísticos del problema se abordaron en el siglo XIX. Un antropólogo francés, Paul Topinard, recomendó el uso del índice cefálico –conjunto de medidas craneales relacionadas– para describir de manera general la forma del cráneo y el aspecto facial en vida.

En el siglo XX se probaron análisis estadísticos más complejos con medidas más individualizadas. Hacia las décadas de los años 1950-1960 se popularizaron los análisis funcionales más distintivos. Se trataba de métodos estadísticos para distinguir (diferenciar) a un grupo natural de otro (por ej., hombres y mujeres). El análisis diferencial se basa en un conjunto de variables de las que se seleccionan las de mayor valor predictivo para un grupo específico. En el análisis del esqueleto, las variables son conjuntos de medidas muy definidas.

Estos análisis diferenciales han sido usados para la evaluación de cráneos, mandíbulas y huesos largos. Los estudios «pioneros» al respecto son los de Eugene Giles y Orville Elliot, quienes compararon las medidas del cráneo con la raza (1962) y el sexo (1963) y subrayaron la utilidad de su trabajo en aplicaciones forenses. El análisis funcional discriminante ofrece no sólo respuestas sino también una medida de la fiabilidad de las mismas, criterios esenciales en la labor forense.

Análisis informático de sexo y raza: FORDISC

Precaución

Los ordenadores son herramientas, no cerebros. No permitamos que los resultados informáticos mengüen nuestra evaluación crítica de la evidencia. El investigador sigue siendo responsable de sus conclusiones.

Los antropólogos físicos solían trabajar sólo con lápiz, papel, calibradores y fórmulas extraídas de bases de datos estáticas. El material comparativo podía ser apropiado o no para el material disponible, pero en cualquier caso era mejor que nada.

A partir de los años sesenta los ordenadores han reemplazado a las calculadoras y todo el proceso de análisis del esqueleto ha cambiado. El ordenador aún flexibilidad y precisión. El tamaño de muestreo puede aumentar y las poblaciones y fenotipos definidos con más detalle. Los programas pueden modificarse y actualizarse para reflejar la investigación en curso y los procedimientos estadís-

ticos más avanzados. Si se usan de acuerdo con las directrices e instrucciones de sus autores, el análisis mediante ordenador es más eficaz que las fórmulas establecidas del pasado. Hoy los análisis del esqueleto son más complejos, pero también más fáciles de aplicar.

FORDISC 2.0, diseñado por Stephen Ousley y Richard Jantz (1996) utiliza el análisis funcional discriminante desarrollado a partir de una gran base de datos antropométricos y es fácil de operar. Toas las mediciones son descritas y representadas en los ficheros de ayuda pertinentes.

FORDISC 3.0 fue hecho público en febrero de 2005. Es más potente que su predecesor en el sentido de que 1) el tamaño de muestreo del grupo de referencia es más grande, 2) se usan más medidas, 3) puede incorporar otros conjuntos de datos, y 4) ofrece más métodos estadísticos (Ousley y Jantz, 2005).

Véanse, en el apéndice, cuatro formularios para uso de FORDISC 2.0 o 3.0, «Información del caso forense, Inventario forense, Observaciones metodológicas y Mediciones forenses». Aquí hay espacio para comentarios extensos, pero cabe re-

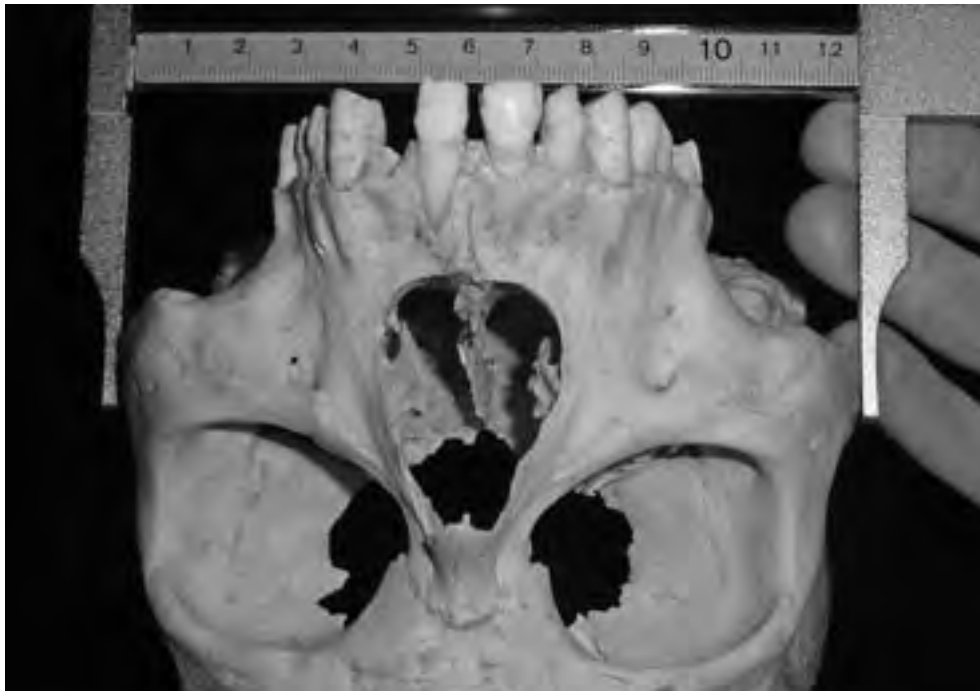

Figura 3.46. Medidas de la anchura bicigomática. Los errores interobservadores se reducen con el uso conjunto de imágenes y descripción métrica. Sirva esta fotografía como ejemplo del tipo de imágenes disponibles en los archivos de ayuda del programa FORDISC.

gistrarlos en hoja aparte si procede. Para completar las anotaciones hay que añadir representaciones del esqueleto y los dientes.

A título de advertencia: no hay que usar ningún método computarizado u otro sin considerar e incluir la fiabilidad estadística de los resultados. En busca de una descripción «perfecta» de restos no identificados, téngase siempre presente que la raza no es definible siquiera en personas vivas, que sexo no equivale a género y que las proporciones corporales varían. Aspectos como raza, sexo y estatura no quedarán siempre perfectamente claros en los restos esqueléticos.

HIOIDES

Descripción, localización, articulación

El hioides es un pequeño hueso en forma de U en la parte superior del cuello, inserto entre la mandíbula y la laringe. Es el único hueso del cuerpo que no se articula con otro.

El hioides consta de tres partes: un cuerpo central y dos astas laterales. El cuerpo presenta una leve concavidad en forma de copa y las astas se proyectan en forma de huso desde sus articulaciones con el cuerpo a las inserciones de los ligamentos laterales. No es raro que las astas se fusionen con el cuerpo hioides, a veces sólo en un lado.

Nota for ense

La estrangulación puede causar o no la fractura del hioides, según la zona de constricción. En casos esqueléticos, el hioides es tan frágil que es necesario demostrar claramente una «fractura parcial, unilateral» (véanse las pp. 306-307) antes de considerar una estrangulación.

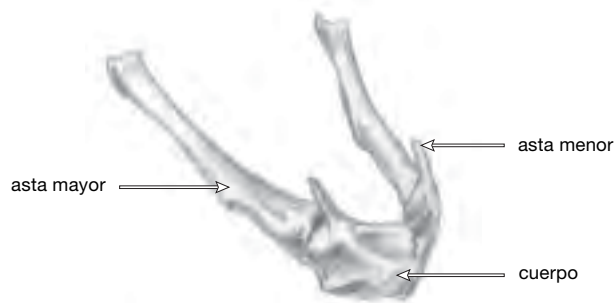


Figura 3.47. Hioides, cuerpo fusionado con astas mayores y menores, vista $\frac{3}{4}$.



Figura 3.48. Hioides juvenil, cuerpo no fusionado y astas mayores, vista posterior.

El hioides es un lugar importante de inserción de varios músculos y ligamentos de la cabeza y cuello. Delicados ligamentos estilohioideos unen las astas menores del hioides con las apófisis estiloides del hueso temporal. Otros ligamentos unen el hioides con la laringe, que suben y bajan al deglutir. También los músculos del lecho de la boca se unen al hioides para aportar una base móvil a la lengua.

Tabla 3.4. Términos osteológicos del cráneo.

Término	Definición	Ejemplo
Ala	estructura en forma de ala	ala del esfenoides
Apófisis	prominencia directamente formada en un hueso, proceso óseo con centro de osificación independiente	apófisis basilar del hueso occipital
Arco	estructura abovedada o en forma de arco	arco palatal, arco dental
Arco, zigomático	el formado por el pómulo y apófisis zigomática del temporal	arco zigomático
Hueso*	1. porción de tejido óseo de forma y tamaño definidos, parte del esqueleto Un hueso consiste en una capa exterior de tejido compacto denso cubierta por el periostio, y un tejido interior esponjoso, suelto lleno de médula 2. tejido duro compuesto de células en una matriz de sustancia base y fibras de colágeno. Las fibras están impregnadas de sustancia mineral, predominantemente fosfato de calcio y carbonato de calcio. El hueso adulto se compone de materia orgánica en un 35 por ciento de peso	frontal parietal occipital temporal esfenoides maxilar nasal pómulo o malar etmoides lacrimonal palatino vómer concha nasal interior martillo, yunque, estribo
Protuberancia	eminencia redondeada	protuberancia frontal
Calvaria, calvario	cráneo, cúpula del cráneo	por encima del cerebro

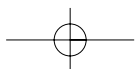
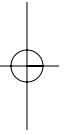
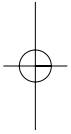
CRÁNEO E HIOIDES

107

Tabla 3.4. (Continuación)

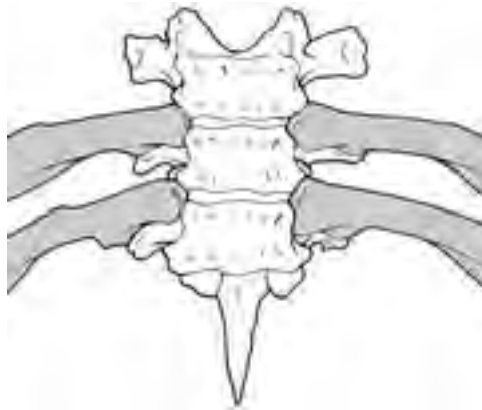
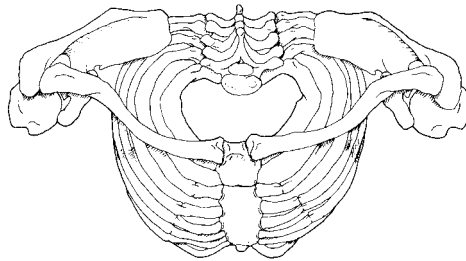
Término	Definición	Ejemplo
Cráneo	1. conjunto de huesos de la cabeza 2. en sentido más limitado, caja ósea del cerebro sin contar la cara y maxilares	el cráneo circunda el cerebro
Foramen	cualquier orificio o perforación del hueso o estructura membranosa	foramen o agujero occipital
Línea	marca fina apreciable por textura o elevación; a menudo borde exterior de una inserción muscular o ligamentosa	línea temporal en los huesos
cráneo Sutura	conjunto de huesos de la cabeza interfaz de dos huesos del cráneo	sutura coronal

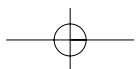
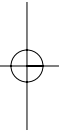
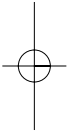
* Obsérvese la diferencia entre hueso, el tejido, y hueso como porción específica de tejido óseo.



CAPÍTULO 4

FAJA ESCAPULARY TÓRAX: CLAVÍCULA, ESCÁPULA, COSTILLAS Y ESTERNÓN





INTRODUCCIÓN

La cintura escapular y el tórax, junto con las vértebras torácicas, comprenden la parte superior del tronco. Forman un conjunto, pero la cintura escapular es parte del esqueleto apendicular; y el tórax, del axial. Componen la cintura escapular las clavículas y las escápulas (omóplatos), mientras que el tórax consiste en las costillas y el esternón. Todo muy sencillo, salvo por el hecho de que la cintura escapular se une en la parte frontal por el manubrio del esternón, cuya posición hace que éste forme parte a la vez de ambos conjuntos.

Los huesos de la cintura escapular rodean casi por completo la parte superior del tronco (las escápulas no se unen en el dorso). Esta estructura en forma

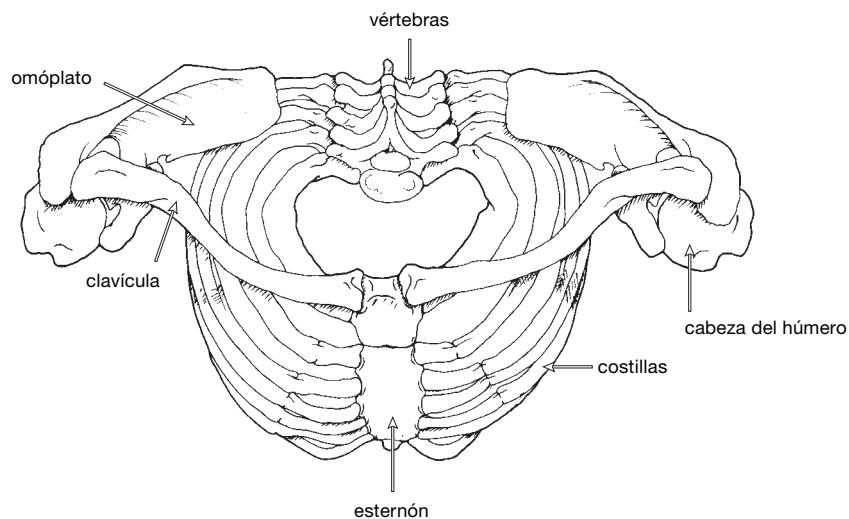


Figura 4.1. Vista superior de la articulación de la cintura escapular.

de faja aporta una suspensión flexible a los brazos. La articulación entre brazo y cintura escapular tiene lugar en la superficie hueca de la cavidad glenoidea de la escápula. Comparada con el profundo acetábulo de la articulación de la cadera, el hombro es obviamente más inestable, pero reporta el beneficio de una mayor movilidad. La articulación escapular no puede resistir el grado de esfuerzo a que se somete la cadera, pero permite un margen de movimiento mucho mayor.

Las costillas y el esternón definen la caja torácica, pero no cuentan con articulación ósea. Las costillas se articulan con la vértebras torácicas por la parte posterior. Por la anterior, las diez costillas superiores se unen al esternón por medio del cartílago costal. La estructura del tórax ofrece una muy considerable protección a los órganos internos del tronco.

CLAVÍCULA

Descripción, localización, articulación

La clavícula es un hueso largo, par, en forma de S. El extremo medial presenta una sección circular y se articula con el manubrio del esternón. El extremo la-



Figura 4.2. Vista superior de la clavícula izquierda (90 por ciento del tamaño natural).

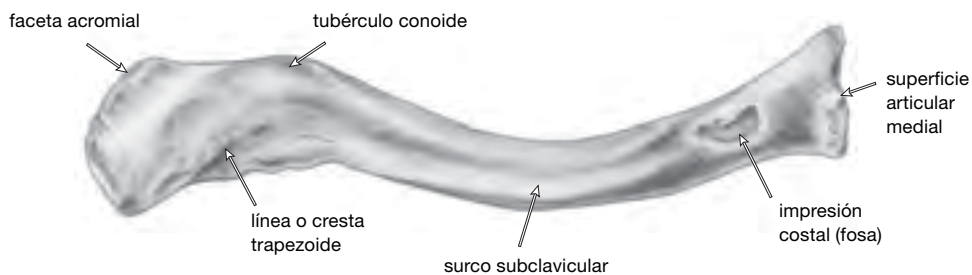


Figura 4.3. Vista inferior de la clavícula izquierda (90 por ciento del tamaño natural).

teral es comprimido y en forma de espátula. Alcanza la apófisis acromion de la escápula y forma una pequeña articulación oval. A partir del extremo medial, la clavícula se curva hacia la parte anterior antes de dirigirse a la posterior. La superficie basta es la interna, y la más lisa la externa.

Reconocimiento de la lateralidad izquierda/derecha

Nota anatómica

La clavícula es *intermedia* entre el esternón y la escápula.

La forma en S de la clavícula causa cierta confusión al determinar la lateralidad. Esto se resuelve localizando la **fosa costal** en el lado inferior del extremo medial y el **tubérculo conoide** en el lado inferior del extremo lateral más llano. La superficie superior de la clavícula es más lisa que la inferior.

Origen y desarrollo

La clavícula se forma a partir de dos centros primarios de osificación. Ambos aparecen fusionados en un tallo único al nacer. Un centro de osificación secundario forma la epífisis medial. No hay epífisis lateral y casi todo el desarrollo tiene lugar en el extremo esternal (medial).

La **epífisis clavicular medial** es la última en fusionarse en el cuerpo humano, fusión que suele darse mediados los 20 años. El margen cronológico más amplio indicado es de quince a treinta dos años, pero extremos así, fuera del decenio de los veinte, son muy raros. La figura 4.4 muestra un vista medial de la superficie epifisaria de una clavícula antes, durante y después de la fusión. La epífisis se presenta como «escama» irregular en el centro de una superficie metafísica ondulada de la diáfisis. La epífisis se extiende lentamente para cubrir toda la superficie. La última evidencia de la epífisis es una línea limpia alrededor de la circunferencia de la lisa superficie articular.

En adultos de más edad la superficie articular se vuelve porosa y, a veces, con fosas. No hay que confundir la superficie porosa ahoyada del adulto de cierta edad con la superficie densa y ondulada del joven. Ninguna es lisa.

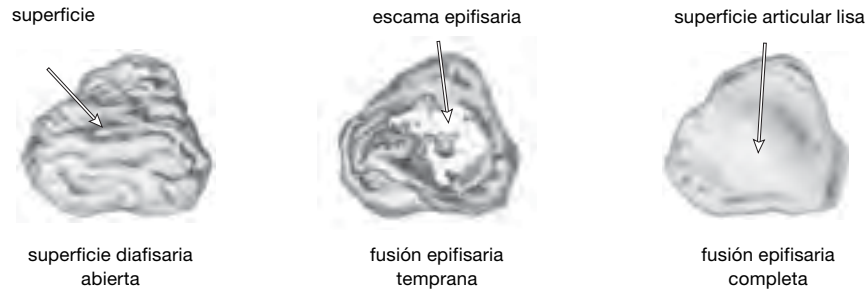


Figura 4.4. Superficie clavicular medial en tres estadios de desarrollo (tamaño natural).

Tabla 4.4. Términos osteológicos para la clavícula.

Término	Definición	Articulaciones e inserciones
Subérculo conoide	pequeña elevación redondeada en la superficie superior posterior del extremo lateral de la clavícula	inserción del ligamento conoide
Fosa o impresión costal	fosa en la superficie inferior del extremo medial	inserción del ligamento costoclavicular
Epífisis medial	epífisis en el extremo esternal de la clavícula (la clavícula no tiene epífisis laterales)	se articula con la muesca clavicular del manubrio inserción en la superficie interior para el esternohioideo

ESCÁPULA(OMÓPLATO)

Descripción, localización, articulación

Las escápulas son huesos llanos (omóplatos) que cubren la parte superior de la espalda. La mayor parte de la escápula la conforma el **cuerpo**, la gran porción triangular. La cara llana del cuerpo es la anterior, adyacente a las costillas. La **es-pina** cruza la cara posterior y termina en el acromion. La **fosa glenoidea** es la gran superficie articular ovoide. La **apófisis coracoides** se proyecta de forma curva desde el borde superior de la fosa glenoidea. Se halla próxima a la parte anterosuperior del brazo y produce la inserción de un número de músculos, ligamentos y fascias necesarios para el funcionamiento de la articulación del hombro. La **apófisis acromion** se incurva más y a mayor altura que la coracoide y conduce a la inserción de los músculos deltoides y trapecio.

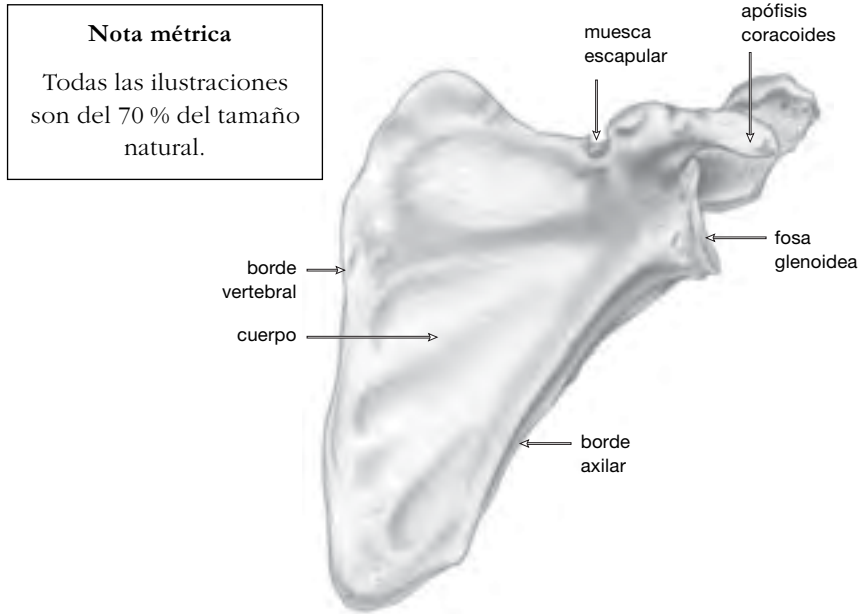


Figura 4.5. Escápula izquierda, vista costal (anterior).

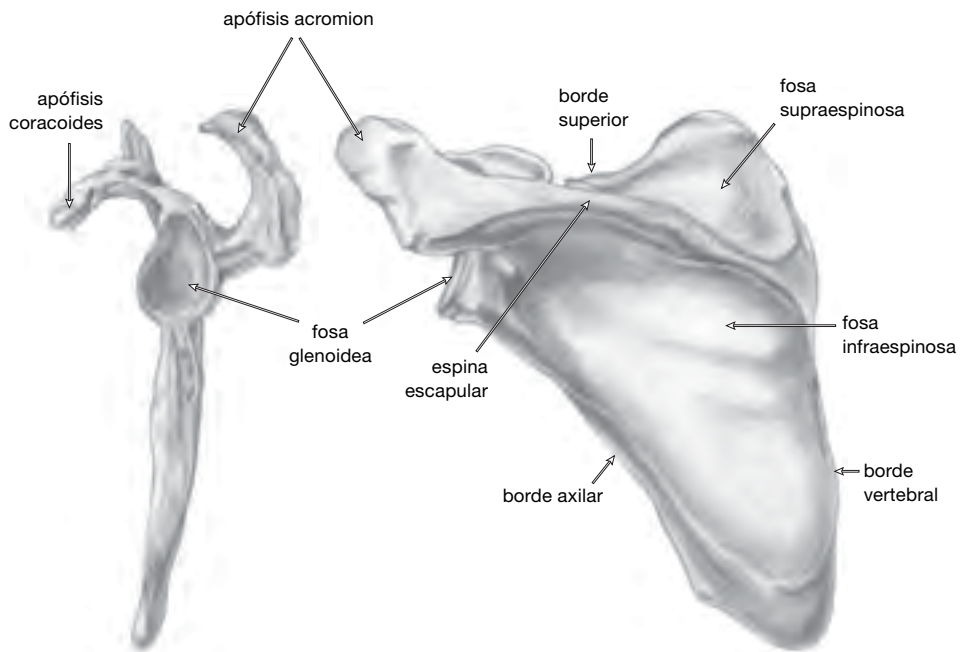


Figura 4.6. Escápula izquierda, vista lateral. Figura 4.7. Escápula izquierda, vista posterior.

La escápula se describe en gran medida atendiendo a bordes y ángulos: borde axilar, ángulo inferior, borde vertebral, ángulo superior y borde superior.

La escápula se articula con el húmero en la fosa glenoidea y con la clavícula en el borde anterior de la apófisis acromion.

Reconocimiento de la lateralidad izquierda/derecha

La escápula es útil para determinar el predominio izquierdo/derecho o la «lateralidad funcional». Muchas personas usan con más frecuencia el brazo dominante y con mayor radio de movimientos. Ese uso se evidencia en el tamaño y rugosidad de las áreas de inserción, pero el área de movimiento se hace patente en la forma de la fosa glenoidea. En el adulto es más probable que el borde dorsal aparezca biselado en el lado dominante y afilado en el otro. Este filo obedece a simples cambios osteoartroíticos. El desarrollo del borde es inhibido en el lado dominante por extensión e hiperextensión repetida del brazo.

Biselado y romo son los cambios que comporta la edad; por consiguiente, la lateralidad es más manifiesta en adultos mayores y en trabajadores manuales (véase el capítulo 13 para más detalles sobre la lateralidad predominante).

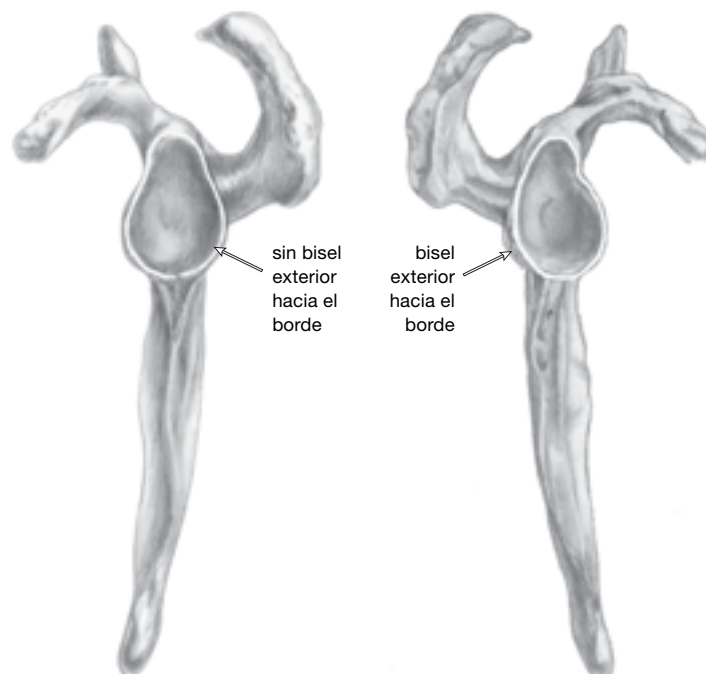


Figura 4.8. Escápulas de un individuo diestro, con borde glenoideo destacado.

Para visualizar claramente el bisel glenoideo se recomienda seguir el método de Stewart (1979, pp. 239-244). En primer lugar, hay que conseguir que el borde de la fosa glenoidea sea visible pasando una tiza por la superficie (una mina de lápiz también sirve al efecto). Compárense seguidamente los bordes dorsales de las fosas glenoideas izquierda y derecha y búsquese el bisel distinto por el exterior del borde dorsal de la fosa glenoidea (posterior a ella).

Si un borde aparece biselado y el otro no, el individuo operó principalmente con el brazo del lado biselado. En otras palabras, lo usó más. El brazo que revela mayor uso suele ser el dominante y también, consecutemente, la mano.

Origen y desarrollo

Edades de fusión básicas	
Apófisis coracoides	15-17 años.
Epífisis glenoideas	17-18 años.
Epífisis acromiales	hacia los 20 años.
Ángulo inferior y borde medial	hacia los 23 años.

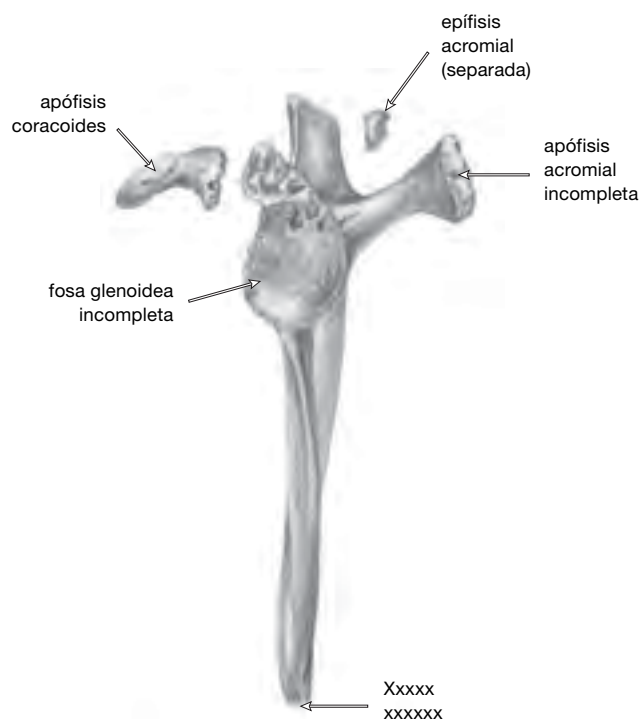


Figura 4.9. Escápula juvenil (12 años), lado izquierdo, vista lateral.

La escápula se desarrolla gracias a una combinación de osificación endocondrial e intramembranosa. El punto primario de osificación se encuentra cerca del centro superior de la escápula. El crecimiento endocondrial se origina lateralmente para incluir la fosa glenoidea y medialmente hasta el borde vertebral. El crecimiento intramembranoso ocupa la mayor parte de la «hoja» de la escápula.

La apófisis coracoides se forma a partir de otro centro de osificación. Aparece en el curso del primer año de vida y se fusiona en el segundo decenio de la misma (a los 15-17 años).

Alrededor de los bordes de la escápula surgen varios centros secundarios de osificación. No se trata de apófisis de importancia articular, de modo que adquieren más bien el aspecto de escamas y rellenos. En conjunto, los centros secundarios se dan en el borde vertebral, en el ángulo inferior, en la apófisis acromion, en la apófisis coracoides y en la fosa glenoidea. La escápula alcanza pleno desarrollo cumplidos los 20 años.

Tabla 4.2. Términos osteológicos para la escápula.

Término	Definición	Articulaciones e inserciones
Apófisis acromion	la más grande, posterior y superior de las dos apófisis escapulares	se articula con el extremo lateral de la clavícula y hace que se inserten el trapecio y el deltoides
Cuerpo de la escápula	parte principal: placa ósea grande, delgada y triangular	
Apófisis coracoides	la más pequeña y anterior de las dos escapulares	inserción de los bíceps braquiales, coracobraquiales y pectoral menor
Borde axilar	borde lateral de la escápula	inserción del redondo mayor
Borde superior	el escapular más distal	
Borde vertebral	el escapular medial	inserción del elevador de la escápula y de los romboides
Cara costal	superficie anterior	cubierta por el subescapular
Cara dorsal	superficie posterior	cubierta por el supraespinoso, infraespinoso redondo menor
Cavidad glenoidea	gran superficie articular ovoide en el extremo lateral superior de la escápula	se articula con la cabeza del húmero
Tubérculo supraglenoideo	elevación en el borde superior de la fosa glenoidea	inserción de los bíceps braquiales
Muesca escapular	muesca en el borde superior de la escápula	
Espina	larga, fina elevación en la superficie dorsal escapular que termina lateralmente como apófisis acromion	inserción del trapecio (borde superior) y el deltoides (borde inferior)

COSTILLAS

Nota for ense

Los daños *peri mortem* en los órganos subyacentes pueden revelarse mediante un cuidadoso análisis del trauma costal.

Las costillas a menudo se pasan por alto simplemente porque son frágiles, suelen aparecer rotas y son difíciles de diferenciar. Sin embargo, son importantes para el análisis del esqueleto porque alojan órganos esenciales para la vida. Un examen cuidadoso de las costillas puede aportar pruebas de la forma o causa de la muerte. La evidencia de heridas por arma de fuego o blanca y las fracturas *peri mortem* pueden usarse para inferir eventos que conduzcan a la muerte y el estado de los órganos subyacentes en el momento en que ésta se produjo. El valor de la evidencia se pierde si las costillas no se ubican en el lado u orden correctos.

Descripción, localización, articulación

El esqueleto adulto presenta en general doce pares de costillas que normalmente se articulan con la vértebras torácicas del dorso, rodean el tórax o tronco y terminan en extensiones de cartílago hialino (cartílago costal) en la parte anterior. El cartílago costal de los diez pares superiores conecta directa o indirectamente

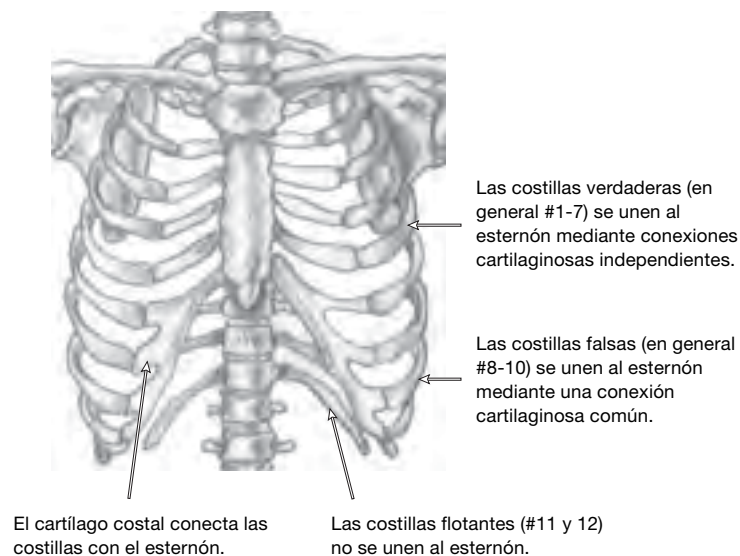


Figura 4.10. Tórax, vista frontal.

con el esternón. Las puntas de los dos últimos pares, las costillas flotantes, terminan en cartílago pero no conectan con ninguna parte ósea.

La costilla típica consiste de **cabeza** con faceta articular única o doble, **cuello** ligeramente más delgado, **tubérculo** con faceta articular única y **tallo** o cuerpo. El tallo se extiende hacia el exterior a partir del tubérculo y gira hacia delante para formar el **ángulo** costal.

La cabeza costal se articula con la superficie lateral del cuerpo de la vértebra, cerca de la base del arco vertebral. Una segunda articulación tiene lugar entre el tubérculo costal y la apófisis transversa de la vértebra. Esta segunda articulación se da sólo en las nueve o diez costillas superiores.

Las seis costillas superiores se unen directamente al esternón y los bordes costales son más anchos que los de las costillas inferiores. La costilla #7 es variable. Las #8 a #10 se articulan con el esternón por una conexión cartilaginosa común, y los extremos esternales aparecen algo ahusados. Los dos últimos pares no se articulan con el esternón y los extremos esternales son llanos y totalmente ahusados.

Diferenciación costal: reconocimiento de la lateralidad izquierda/derecha y superior/inferior

Con la práctica es posible diferenciar todas las costillas correctamente y determinar las ausentes o dañadas. Empecemos con las directrices siguientes:

1. Antes de empezar a diferenciar las costillas procede examinar la curvatura de una caja costal intacta. Tiene forma de barril más que piramidal. Las caras internas de las costillas más altas miran hacia abajo; las caras internas de las costillas centrales miran medialmente; y las caras internas de las costillas más bajas, las costillas flotantes, miran ligeramente hacia arriba. Apreciaremos este cambio de orientación disponiendo las costillas de arriba abajo sobre una superficie plana. Muchos confunden las doce costillas derechas e izquierdas hasta que pueden visualizar el cambio de orientación establecido de arriba abajo.
2. Ahora localicemos las costillas primeras. Son cortas, ligeramente curvadas y casi llanas. También presentan un cuello relativamente largo (el cuello es la proyección ósea entre dos facetas vertebrales). Pongamos las costillas primeras sobre una superficie plana. Si la cabeza aparece angulada hacia abajo y en contacto con la superficie, la cara dorsal (superior) es la de arriba.
3. Seguidamente tomemos las costillas flotantes (#11 y #12) y separémoslas. Presentan cabezas en forma de abanico, no tienen cuello y sus extremos esternales se revelan muy ahusados (el extremo esternal no tiene forma de copa). La superficie interna es la superior, no la inferior, como ocurre con la costilla primera.

4. Separemos los otros nueve pares de costillas en grupos, derecho e izquierdo. La cabeza es posterior; el extremo esternal, anterior; y el borde agudo, inferior.
5. A partir de la costilla #1 se diferencia un lado de arriba abajo y luego el otro. La forma capital cambia gradualmente de larga y estrecha a abierta en forma de abanico (véase la figura 4.12), al tiempo que se reduce la longitud del cuello. La curvatura de las costillas cambia a medida que éstas se adaptan a la superficie exterior del tronco en forma de barril. La cara interior de las costillas superiores mira hacia la superficie de la mesa de la que, en cambio, se aleja la de las costilla inferiores.
6. Compruébese seguidamente la disposición de las costillas desde la primera a la última. La cabeza de las costillas #7 u #8 suele ser la más elevada

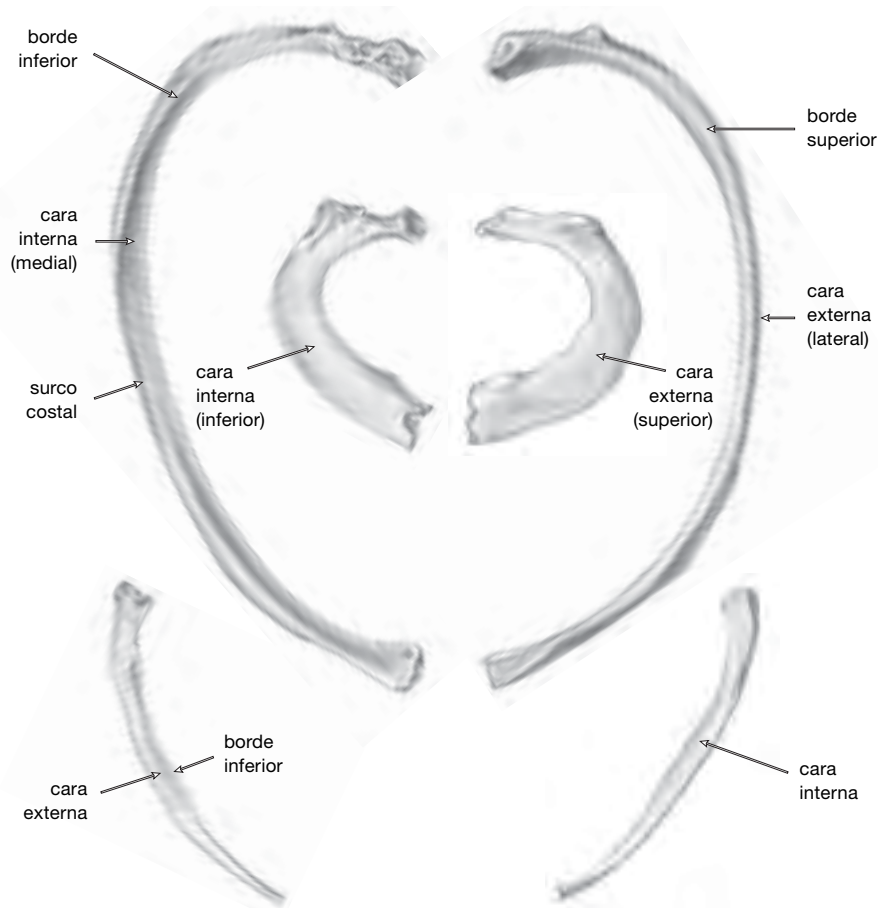


Figura 4.11. Costillas #1, #7 y #12, lado izquierdo, vistas inferior y superior (70 % tamaño natural). Nota: la vista inferior de la costilla #1 es la cara interna; la inferior de la costilla #12, la externa.

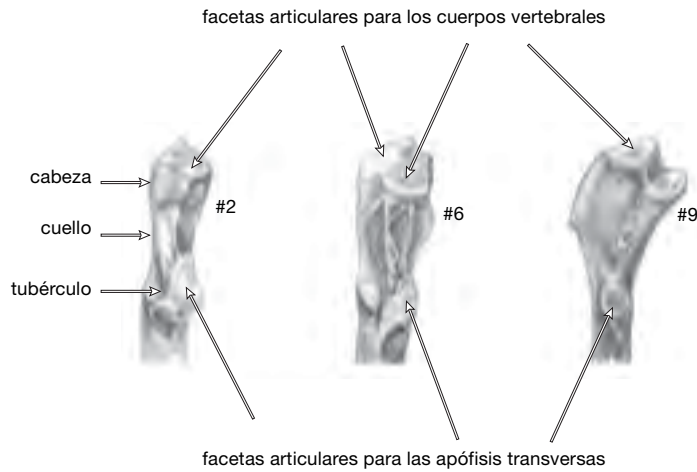


Figura 4.12a. Cabezas costales #2, #6 y #9. Obsérvense los cambios en la forma de la cabeza y longitud del cuello de costillas superiores a inferiores.

respecto a la superficie de la mesa. Cada costilla se conforma según la curvatura de las adyacentes.

7. Por último, compárese cada costilla con su par del lado opuesto en cuanto a regularidad morfológica y longitud.

Individualización: articulaciones costovertebrales y anomalías

Las anomalías costales no son raras. Pueden ser hasta de doce pares. El último par, por ejemplo, se puede reducir en extremo o estar ausente. Las costi-

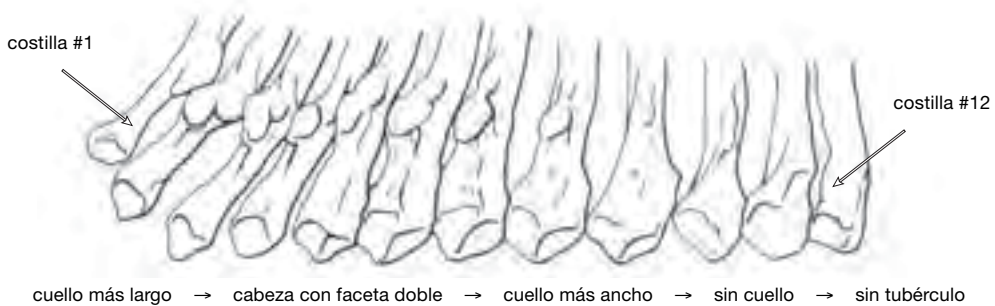

Figura 4.12b. Comparación de cabezas costales, de #1 a #12. Las primeras, pocas, costillas tienen el cuello más largo; unas pocas siguientes cabeza con faceta doble; las costillas más bajas, cabeza más ancha, carecen de cuello y de tubérculo con faceta articular.

llas pueden presentarse fusionadas, acampanadas, puenteadas o bifurcadas. Es fácil distinguir las anomalías congénitas de las irregularidades traumáticas atendiendo a la presencia o ausencia de formaciones de callo. Las anomalías costales suelen ser asintomáticas, de modo que sólo son útiles para la identificación individual si se dispone de radiografías comparativas.

La variación individual en las articulaciones costovertebrales es considerable. Presentamos aquí la configuración usual, pero no deben sorprendernos las variaciones. Las costillas aparecen leve y cerebralmente (hacia la cabeza) desplazadas en algunos individuos y caudalmente (dorso abajo) en otros.

Determinación de la edad por medio de las costillas

Las costillas, como el resto del esqueleto, cambian con la edad. El extremo frontal se une al esternón mediante un cartílago. A medida que esta interfaz hueso-cartílago experimenta los esfuerzos normales del vivir, el hueso responde remodelándose sin cesar y osificando el cartílago anexo.

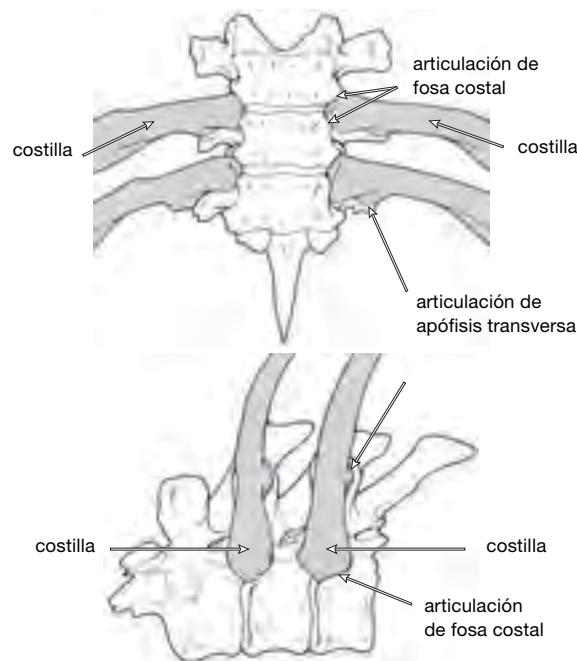
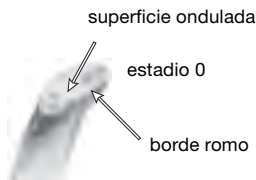


Figura 4.13. Articulaciones costales, vistas anterior y lateral. Las costillas #2 a #10 suelen articularse con dos cuerpos vertebrales adyacentes, así como con el disco intervertebral. Búsqese la faceta articular doble en la cabeza costal para sendas semifosas en los bordes superior e inferior del cuerpo vertebral.

Cambios en el extremo esternal de la costilla masculina con la edad

En cronología aproximativa:



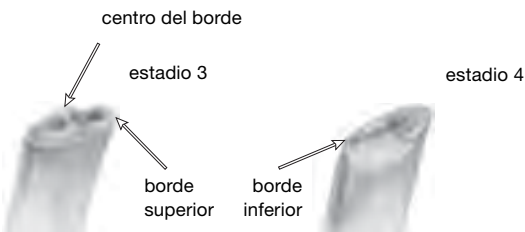
Estadio 0: niño (hasta 15 años)

- Costilla más o menos lisa (sin concavidad).
- Bordes suavemente romos.
- Superficie levemente ondulada.



Estadios 1-2: joven (de 15 a primeros 20 años)

- Inicio de una concavidad en forma de V.
- Bordes ligeramente más agudos, festoneados.
- Superficie menos ondulada.



Estadios 3-4: adulto joven (de 25 a primeros 30 años)

- Se ahonda la concavidad en forma de V.
- Bordes menos regulares.
- Centros de bordes lisos más sobresalientes que los bordes superior e inferior.
- Desaparece la ondulación superficial.



Estadios 5-6: adulto mayor (de 35 a 55 años)

- La concavidad en forma de V se amplía en forma de copa.
- Bordes más afilados.
- Los bordes superior e inferior sobresalen tanto como la parte central.

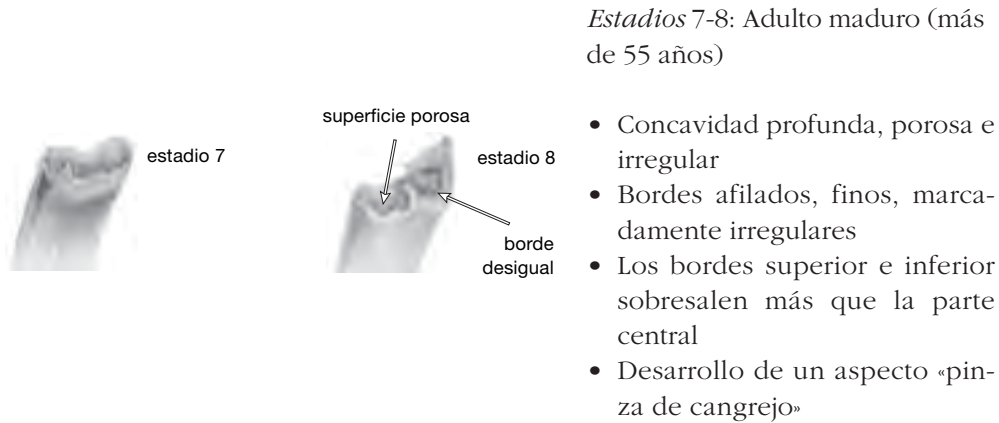


Figura 4.14. Envejecimiento del extremo esternal de la costilla, estadios 0-8, con descripción sumaria. Işcan y otros (1985) describen los cambios costales con la edad a lo largo de nueve estadios (estadio 0 inicial). La serie de costillas que presentamos es una simplificación de los ejemplos de Işcan que ofrece, no obstante, una sinopsis válida de los cambios básicos que experimentan los extremos costales masculinos. Para más detalle podemos referirnos a la publicación original y practicar con moldeados del material original disponible en France Casting. Véase la página 450 para más información.

Antes de aplicar el modelo Işcan básico a todas las costillas procede advertir que el cambio tiende a diferir por sexo. En los hombres es más probable que la osificación se dé a lo largo de los bordes del cartílago costal; en las mujeres, desde el extremo costal hacia fuera y a través del centro del cartílago costal. El aspecto semejante a pinza de cangrejo es más característico de los hombres de edad que de las mujeres (McCormick y Stewart, 1988).

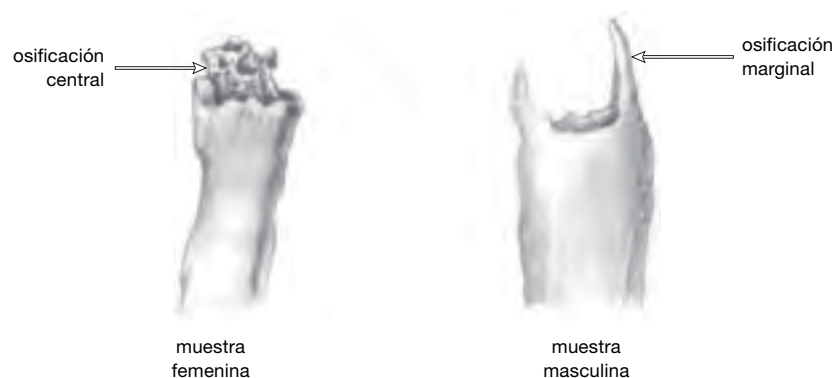


Figura 4.15. Diferencias de envejecimiento en los extremos esternales de las costillas por sexo.

Origen y desarrollo

Los centros primarios de osificación ya están presentes al nacer. Se desarrollan tres epífisis en el extremo vertebral de la costilla y ninguno en el esternal. Las epífisis escamiformes se localizan en la cabeza y en ambas regiones, articulares o no, del tubérculo. Las epífisis del tubérculo se fusionan en la adolescencia y las capitales lo hacen entre los 17-25 años.

Tabla 4.3. Términos osteológicos para las costillas.

Término	Definición y ejemplos
Surco, costal	surco del borde inferior de la cara interna de la costilla
Cuerpo costal	porción principal de la costilla
Cabeza costal	extremo vertebral de la costilla
Cuello costal	porción comprimida debajo de la cabeza en las costillas altas (no manifiesta en las bajas)
Tubérculo costal	centro de osificación debajo del cuello; parte del tubérculo se articula con la apófisis transversa vertebral
Costilla, extremo esternal	extremo abierto de la costilla que conecta con el cartílago esternal; útil para la determinación de la edad
Costilla verdadera	#1-#7, directamente unidas al esternón vía cartílago
Costilla falsa	#8-#10, se unen al esternón por el cartílago de la séptima costilla
Costilla flotante	#11-#12, no se unen al esternón
Osificación del extremo esternal	proceso osteofítico desde el extremo costal al cartílago esternal; calcificación del cartílago creciente con la edad y distinta según sexo

ESTERNÓN HUESO DEL TÓRAX

Descripción, localización, articulación

El **esternón** del adulto es, en el lenguaje común, el hueso del tórax. Consiste en tres elementos: manubrio, cuerpo y apéndice xifoides. El **manubrio** o mango se encuentra en la parte superior. Forma la muesca yugular en la base de la garganta entre las dos clavículas y es claramente visible en el individuo vivo.

El **cuerpo del esternón** se articula en su parte superior con el manubrio por medio de un cartílago, pero no comparten plano; de ahí que la unión sea palpable en el ángulo esternal a unos cinco centímetros por debajo de la muesca yugular. El ángulo facilita la curvatura más allá del tórax superior. El cuerpo se fusiona con el manubrio, en particular en los individuos de edad.

El cuerpo del esternón se articula en su parte inferior con el **apéndice xifoides**. La unión es asimismo cartilaginosa y suele osificarse hacia la edad media con la fusión consecuente de ambos elementos.

El xifoides es aplanado en sentido dorsoventral, pero muy irregular en otras direcciones. Puede ser estrecho, ancho, puntiagudo, bífido y/o perforado. El apéndice xifoides puede parecer insignificante, pero sirve como punto de inserción de gran parte de la musculatura del abdomen.

Las diez costillas superiores se unen al esternón por medio de extensiones cartilagosas genéricamente denominadas «cartílago costal». El correspondiente a la primera costilla se une al manubrio; el de la segunda lo hace a la unión del manubrio con el cuerpo esternal. Las costillas #3 a #7 se unen solamente al cuerpo; las #8 a #10 forman una conexión cartilaginosa única y se unen a la #7 en el borde inferior del cuerpo esternal.

Individualización

Nota for ense

Un esternón perforado puede inducir a pensar en una herida por arma de fuego.
No se confunda.

Las inserciones costales varían en número; el cuerpo lo hace en anchura y el apéndice xifoides hace lo propio en forma. El esternón es un elemento de examen con miras a una posible identificación radiográfica.

Origen y desarr ollo

El esternón comprende seis centros primarios de osificación. El manubrio y los tres segmentos superiores del cuerpo ya están presentes al nacer. El cuarto segmento aparece en el curso del primer año de vida y el xifoides empieza a formarse cumplidos 3 años. Los segmentos esternales se fusionan entonces secuencialmente entre sí en el sentido de arriba abajo. Los cartílagos costales de las costillas #2 a #6 se conectan en la uniones de los segmentos esternales.

Nota anatómica

El apéndice xifoides puede presentarse con numerosas formas: ancho, estrecho, romo, puntiagudo, bífido, perforado, etc. Suele fusionarse con el cuerpo esternal en el adulto.

Edades básicas de fusión			
Segmentos 3 y 4	4-10 años	Segmento 1 con 2-3-4	15-20 años
Segmento 2 con 3-4	11-16 años	Xifoides con cuerpo	40 + años

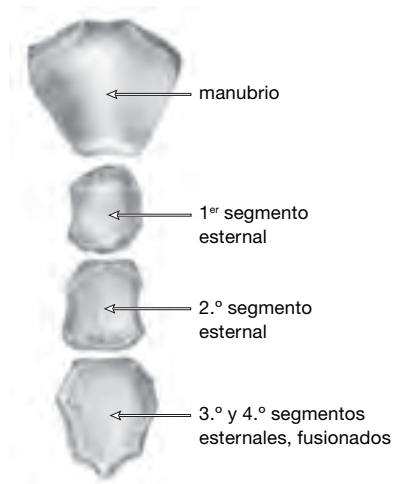
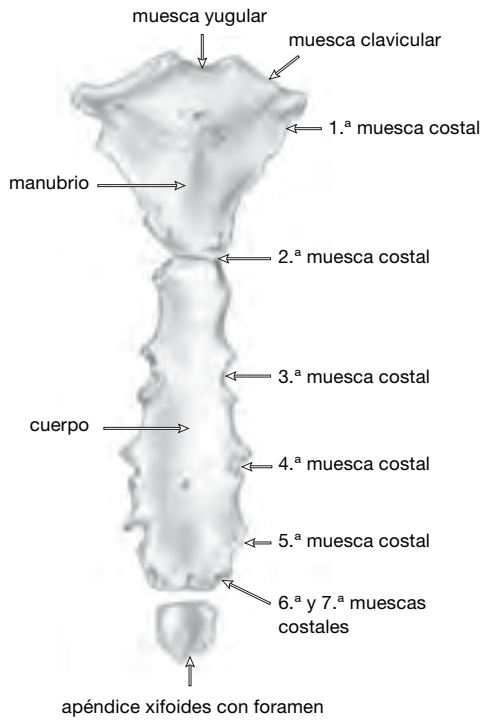


Figura 4.16. Esternón adulto, vista anterior (60 por ciento del tamaño natural).

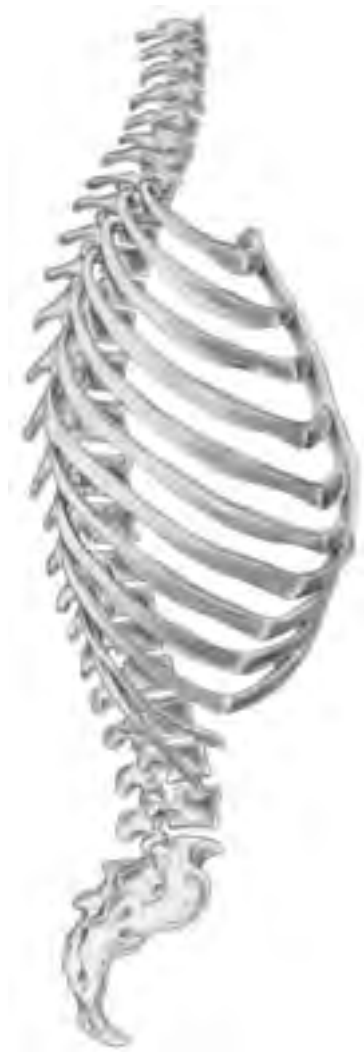Figura 4.17. Esternón juvenil (4 años), vista anterior (tamaño natural).

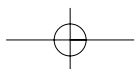
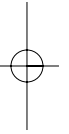
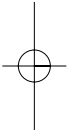
Tabla 4.4. Términos osteológicos para el esternón.

Término	Articulaciones e inserciones
Cuerpo del esternón	parte principal del esternón, fusionado a partir de los cuatro centros de osificación centrales
Muesca clavicular	facetar articulares para las clavículas, a uno y otro lado de la cara yugular del manubrio o mango.
Muesca costal	siete pares de muescas para la unión del cartílago costal con el esternón
Muesca yugular	muesca superior, medial, del manubrio o mango
Manubrio o mango	sección más superior del esternón
Foramen esternal	agujero anómalo en el cuerpo esternal
Apéndice xifoides	proyección inferior o extremo del esternón

CAPÍTULO5

COLUMNAVERTEBRAL





INTRODUCCIÓN

La columna vertebral, o espina dorsal, consta de una secuencia de huesos irregulares que dan soporte y flexibilidad al tronco corporal y define la línea media del dorso desde la base del cráneo hasta el cóccix, caudal (cola) interna rudimentaria. El número de vértebras es variable, pero normalmente suman treinta y tres, divididas en cinco secciones: siete cervicales, doce torácicas, cinco lumbares, cinco sacras y cuatro coccígeas.

Descripción, localización, articulación

Las vértebras de la espina dorsal del adulto se caracterizan por tener un **cuerpo vertebral** anterior, un **arco vertebral** posterior y numerosas apófisis para la inserción de ligamentos y articulación ósea. Cada vértebra constituye un segmento del **canal vertebral** que da protección a la médula espinal.

El arco presenta varias áreas distintas:

- Dos **pedículos** unen el arco al cuerpo.
- Dos **apófisis transversas** se proyectan lateralmente.
- Cuatro **apófisis articulares** (dos superiores y dos inferiores) se proyectan para la articulación con vértebras adyacentes (la C1 también se articula con el hueso occipital, y las alas del sacro lo hacen con el hueso ilíaco o coxal).
- Dos **láminas** constituyen la parte posterior del arco.
- Una **apófisis espinosa** se proyecta posterior e inferiormente (pueden verse y palpase las puntas de las apófisis espinosas a lo largo de la mitad de la espalda).

Reconocimiento superior/inferior

Repárese en las facetas articulares para determinar la posición anatómica de la vértebra. Las facetas superiores se orientan hacia atrás (posteriormente) y las inferiores lo hacen hacia delante (anteriormente). En otras palabras, las facetas superiores encaran lateralmente la apófisis espinosa mientras que las inferiores se orientan hacia el canal espinal y el cuerpo vertebral.

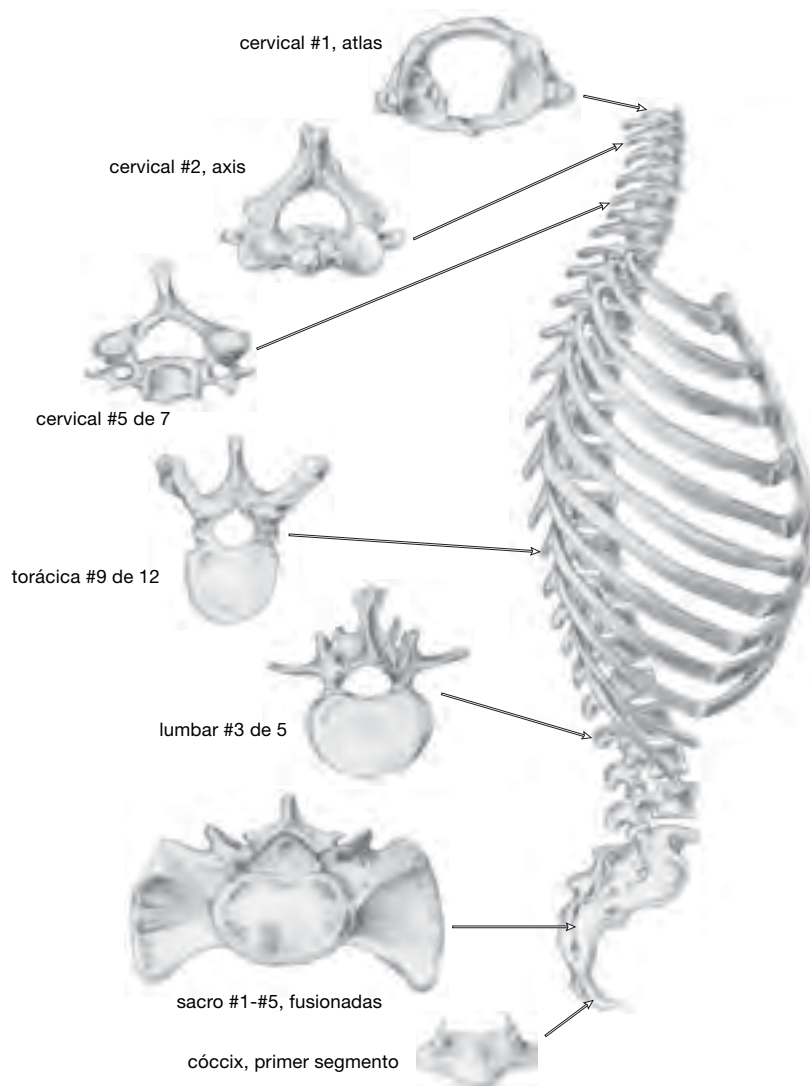


Figura 5.1. Columna vertebral, vista lateral, con vista superior de ejemplos C1-sacro y vista dorsal del cóccix.

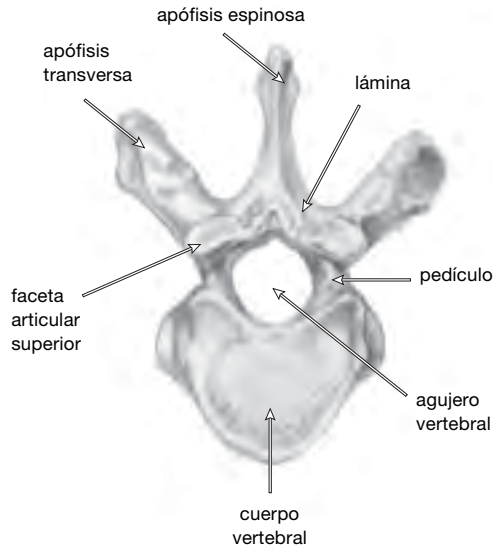


Figura 5.2. Vértebra típica de adulto (T6, más de 18 años de edad, tamaño natural).

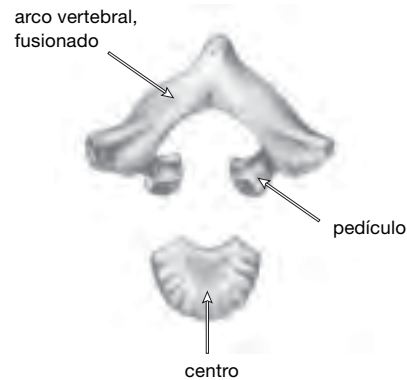


Figura 5.3. Típica vértebra inmadura (2-5 años de edad, tamaño natural).

Individualización

La columna vertebral puede presentar una serie de rasgos característicos de cada individuo en las radiografías *ante mortem*. El más obvio es el grado de degeneración vertebral, visible en el colapso de los cuerpos vertebrales y/o formaciones osteoartrotríticas. Menos obvias son las diferencias de articulación entre las vértebras y las costillas: la caja torácica puede hallarse algo desplazada hacia arriba o abajo con consiguientes facetas articulares en la séptima vértebra cervical o en la primera lumbar. La quinta vértebra lumbar puede fusionarse con la primera vértebra sacra e integrarse, así, en el hueso sacro.

Origen y desarrollo

La vértebra típica se desarrolla a partir de tres puntos de osificación primarios, el **centro** y las dos mitades del **arco vertebral**. Los arcos vertebrales torácicos empiezan a fusionarse en la segunda mitad del primer año posnatal. Los arcos de las vértebras cervicales pueden seguir aún abiertos al principio del segundo año, y los arcos lumbares inferiores incluso hasta el quinto año.

Los **pedículos** del arco vertebral se fusionan con el **centro** del cuerpo a los dos-cinco años. De hecho, los extremos de los pedículos llegan a formar parte

del cuerpo vertebral dándole una forma globalmente más oval. La vértebra madura se distingue de la inmadura por contar con la adición de cinco epifisis o centros de osificación secundarios:

- Los extremos de la apófisis transversa.
- El extremo de la apófisis espinosa.
- Las superficies superior e inferior de los cuerpos vertebrales (**anillos epifisarios**).

Los centros secundarios aparecen al inicio de la pubertad (12-16 años) y se fusionan hacia el final de ésta (18-24 años). Véase la figura 5.10, «Cambios en los cuerpos vertebrales con la edad».

El desarrollo del sacro es más complejo que el de las otras vértebras. Se forma a partir de aproximadamente veintiún centros de osificación primarios. Cada segmento sacro empieza con los mismos tres centros de que provienen las otras vértebras pero, además, hay centros de osificación separados laterales a los cuerpos sacros superiores. Los centros extra se fusionan con los cuerpos y pedículos para formar las alas del sacro.

VÉRTEBRASCERVICALES(ATLAS, AXIS Y C3-C7)

Siete vértebras cervicales componen el cuello. Todas las vértebras cervicales se caracterizan por poseer **agujeros transversos** , uno a cada lado del cuerpo vertebral, en la base de la apófisis transversa. La C7 presenta a veces una faceta semicostal en el borde inferior, pero puede reconocerse aún por los agujeros transversos.

Los cóndilos occipitales del cráneo se articulan con la primera vértebra cervical, apropiadamente llamada **atlas** . Se trata de un hueso en forma de anillo que carece de cuerpo vertebral. Gira en el **diente** de la segunda vértebra cervical, el **axis** (este diente a veces se denomina **proceso odontoide** , dado su parecido a un diente). Se proyecta hacia arriba desde el cuerpo del axis y, de hecho, se trata del centro «desplazado» del atlas. El centro de osificación que aparece en la posición del primer centro procede a fusionarse con el segundo centro durante el desarrollo fetal, pasando a ser parte del axis en vez del atlas. Dada esta curiosa disposición de las partes, atlas y axis aportan estabilidad y movilidad a la cabeza.

Las cinco vértebras cervicales siguientes (C3-C7) presentan un aspecto más generalizado y carecen de nombre individual. Las apófisis espinosas son a menudo bífidas y los cuerpos vertebrales presentan forma cuadrada o lateralmente alargada. No es raro que los bordes laterales del cuerpo vertebral se afilen hacia arriba.

Nota métrica

Todas las ilustraciones vertebrales son un 80 por ciento del tamaño natural.

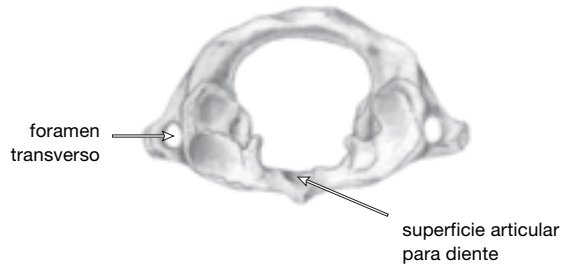


Figura 5.4a. Atlas, vista superior.

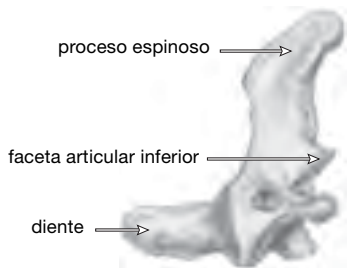


Figura 5.4b. Axis, vista lateral.

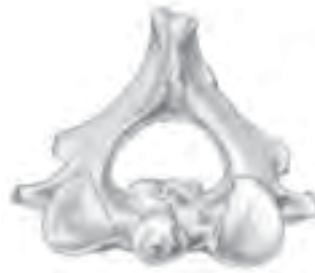

Figura 5.4c. Axis, vista superior.

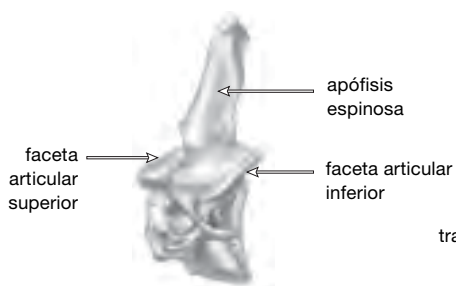


Figura 5.4d. C5, vista lateral.

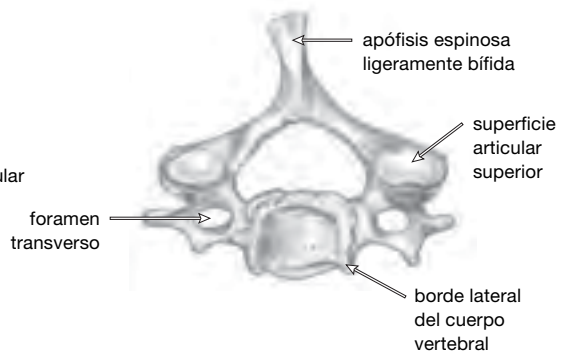


Figura 5.4e. C5, vista superior.

VÉRTEBRAS TORÁCICAS (T1-T12)

Las vértebras torácicas se articulan con la caja torácica; de ahí que se caractericen por poseer **facetras** o **fosas costales** (véase la figura 4.13, «Articulaciones costales»). Las vértebras T1 a T10 presentan facetras costales en cada lado del cuerpo vertebral y en la superficie anterior de las apófisis transversas. Las T11 y T12 sólo las tienen en el cuerpo respectivo, no en las apófisis transversas.

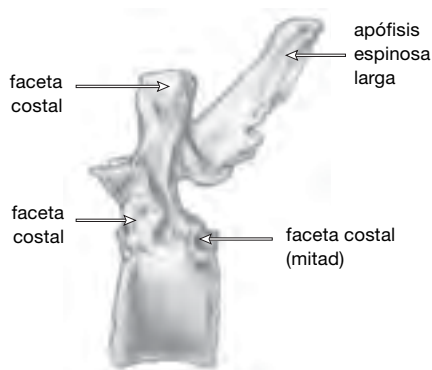


Figura 5.5a. T9, vista lateral.

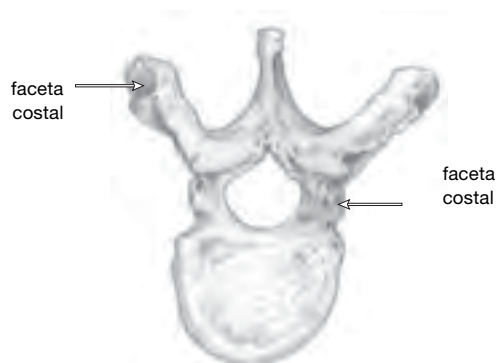

Figura 5.5b. T9, vista superior.

El modo en que las costillas se articulan con las vértebras presenta alguna variación, pero típicamente y en vista lateral:

- T1 presenta una faceta articular completa, una semifaceta y una tercera destinada al tubérculo costal de la apófisis transversa.
- T2 a T9 presentan dos semifacetras, en los bordes superior e inferior del centro, y una faceta en la apófisis transversa.
- T10 presenta una faceta completa, y otra en la apófisis transversa.
- T11 sólo presenta una faceta completa, no la hay en la apófisis transversa.
- T12 presenta una faceta completa, ninguna en la apófisis transversa, y una superficie inferior ampliada en consonancia con la lumbar.

VÉRTEBRAS LUMBARES (L1-L5)

Las vértebras lumbares componen la estructura ósea inferior del dorso. La clave característica no reside en lo que vemos de ellas sino en lo que no se ve. Las vértebras lumbares no tienen agujeros transversos ni facetras costales. Son de gran

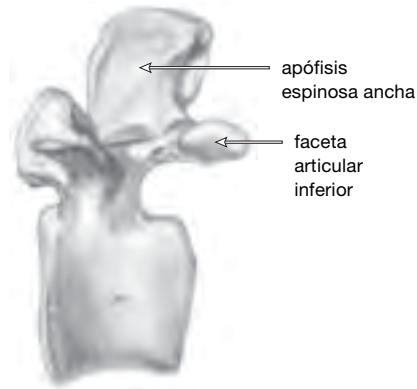


Figura 5.6a. L3, vista lateral.

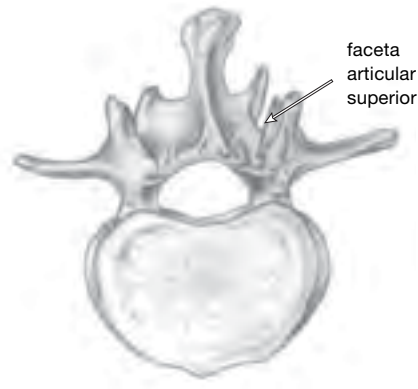


Figura 5.6b. L3, vista superior.

tamaño, con apófisis espinosas cortas y anchas, y transversas aplanadas. L1 se confunde fácilmente con T12, pero ésta suele presentar una manifiesta faceta costal en tanto que L1 carece de ella, aunque se dan ocasiones excepcionales en las que L1 presenta una semifaceta en el borde superior.

Las facetas articulares superior e inferior cambian gradualmente de curvatura y ángulo desde la región cervical a la lumbar. Las facetas de las vértebras superiores son llanas; las de las lumbares tiene forma de U. La región lumbar es más susceptible de sufrir daños por actividad esforzada, pero las facetas articulares contribuyen a contrarrestar esta tendencia limitando el margen de movimiento y aportando más estabilidad a la parte baja de la espalda.

Las apófisis espinosas lumbares tienden a adoptar una forma llana y más cuadrada en vez de parecer puntiagudas como las vértebras torácicas.

Nota anatómica

La L5 se incorpora a veces al sacro.

VÉRTEBRAS SACRAS (S1-S5 O SACRO)

El **sacro** es el gran hueso en forma de cuña que constituye la pared posterior curvada de la cintura pelviana. Se forma por fusión de las cinco vértebras sacras y sus extensiones laterales o **alas**. Los cuerpos sacros son grandes y las apófisis espinosas muy reducidas. El sacro se articula lateralmente con los huesos innominados (ilíacos) mediante las **superficies auriculares**. El punto más anterior del sacro es el **promontorio**, localizado en el centro del borde superior del primer cuerpo sacro.

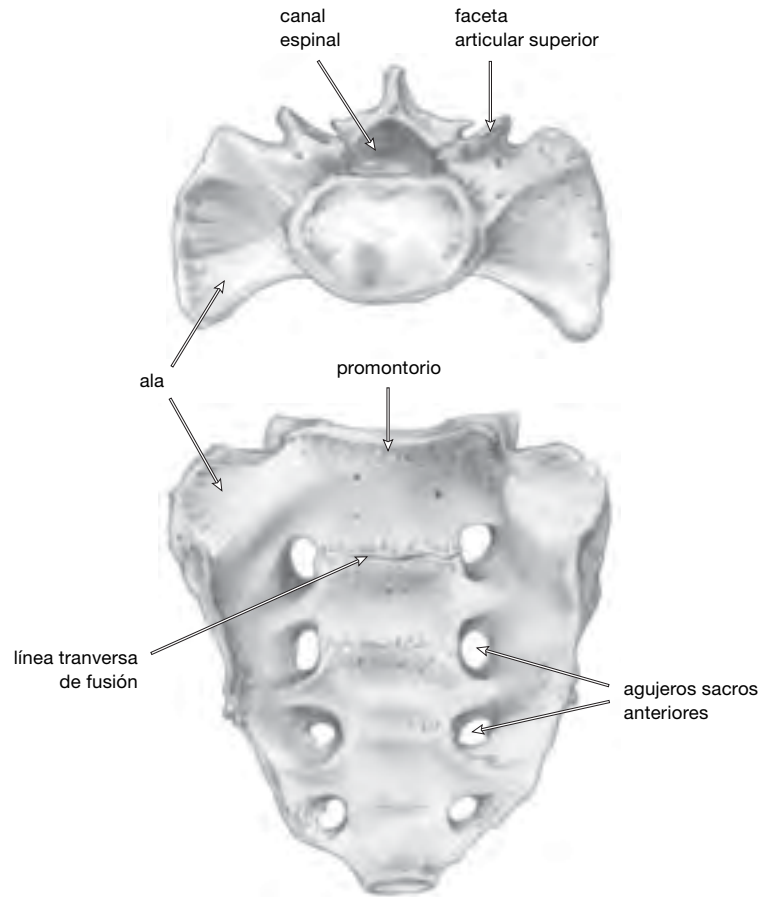


Figura 5.7. Sacro, vistas superior y anterior (70 por ciento del tamaño natural).

Nota por sexo

El sacro tiende a ser más curvo en el hombre y más llano en la mujer; sin embargo, esto es difícil de precisar, salvo en casos extremos.

Nota por edad

La línea transversa entre S1 y S2 se fusiona hacia los 25 años o más.

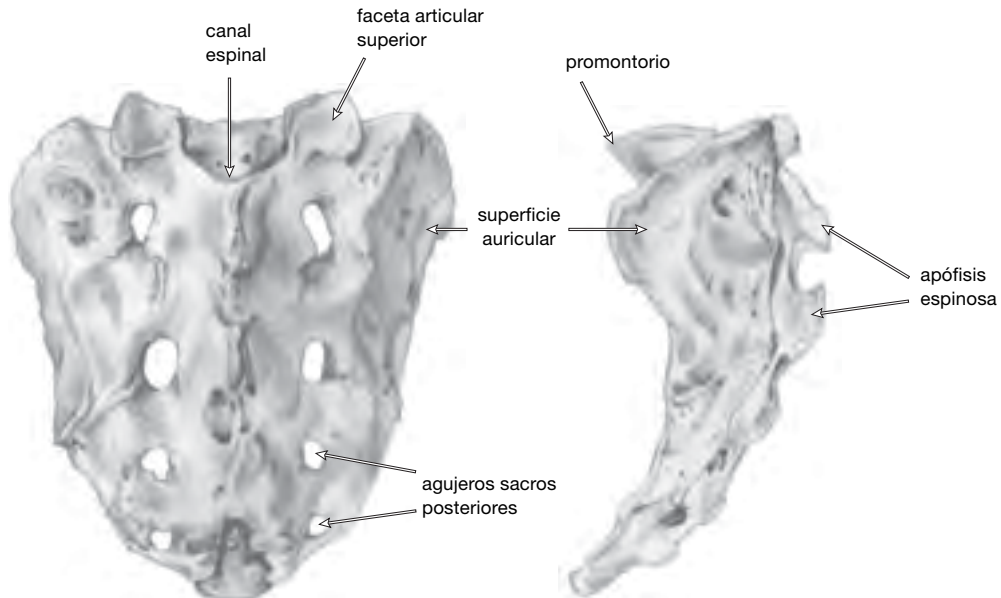


Figura 5.8. Sacro, vistas posterior y lateral (70 por ciento del tamaño natural).

VÉRTEBRAS COCCÍGEAS (CÓCCIX)

Forman el «hueso de la cola». Como grupo reciben el nombre de **cóccix**. El número de segmentos varía de tres a cinco (en general son cuatro). La primera sección es distintiva en el sentido de que presenta rudimentarias apófisis transversas y articulares sin facetas al efecto: los **cuernos**. Los otros segmentos coccígeos son muy pequeños y de forma variable. Pueden confundirse con falanges distales de los dedos del pie.

No es raro que todos los huesos coccígeos se fusionen entre sí o que conjuntamente lo hagan con el sacro. Si la fusión no se da, estos diminutos huesos pasan a menudo inadvertidos o se pierden por completo.

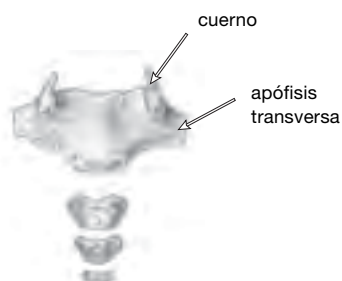


Figura 5.9. Cóccix, vista posterior (tamaño natural).

RECOMPOSICIÓN DE LA COLUMNA VERTEBRAL, PASO A PASO

El proceso de recomponer una columna vertebral correctamente no tiene por qué ser difícil. Si lo abordamos con método, los huesos se reunirán en buen orden rápida y fácilmente. Rige primero su diferenciación y seguidamente se procede de arriba abajo conforme a los pasos aquí descritos.

La columna recompuesta es fácil de examinar y fotografiar si se deposita en una toalla o papel enrollados desde los lados para crear un largo surco central. Unas bandas elásticas son prácticas para asegurar los extremos y mantener la disposición en rollo. Las vértebras se pueden depositar en el curso de esta acción con la espina dorsal, apófisis transversa o cuerpo vertebral hacia abajo.

Primer o difer enciar

1. Agrupar las vértebras por secciones en tres filas: cervicales, torácicas y lumbares.
2. Colocar cada vértebra en el plano con la espina dorsal hacia fuera.
3. Girar cada vértebra de modo que la superficie superior quede arriba y la inferior sobre el plano.

Empezar por arriba

4. Juntar atlas y axis.
5. Examinar la superficie inferior del axis. Seguidamente buscar la cervical cuya superficie superior es muy parecida a la inferior del axis.
6. Hallada C3 y acoplada al axis, examinar la superficie inferior de C3 y buscar, entre las cervicales restantes, la que presenta una superficie superior consonante.
7. Seguir mediante ajuste de las superficies de los cuerpos vertebrales adyacentes, uno por uno, de arriba abajo.

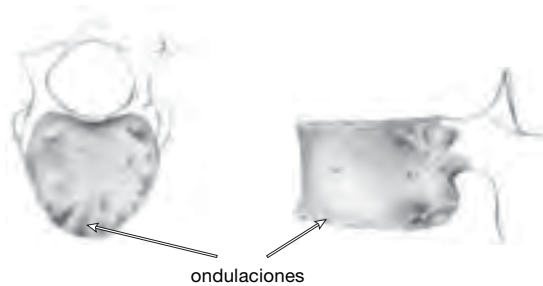
Detenerse y ver los resultados

Revisar el conjunto formado desde todos los ángulos. Comparar cada elemento de cada vértebra: cuerpos, apófisis espinosas, apófisis transversas y superficies articulares. El paso de una vértebra a la siguiente ha de ser coherente, es decir, sin cambios bruscos de tamaño o forma. Todas las superficies articulares han de concordar claramente.

CUERPO VERTEBRAL DE UNA PERSONA DE EDAD

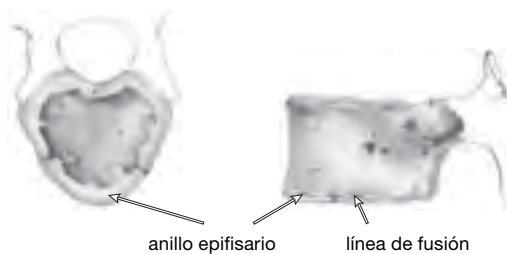
El cuerpo vertebral cambia con la edad, al igual que el resto del esqueleto. Albert y Maples (1995) demostraron que el avance de la fusión del anillo epifisario puede ser útil para inferir la edad de los individuos entre 16-30 años. Pueden efectuarse más análisis si se evalúa el desarrollo de resaltes osteoartroticos en los bordes de los cuerpos vertebrales. Más allá de los 30 años, la determinación de la edad vertebral es menos exacta.

CAMBIO EN LOS CUERPOS VERTEBRALES CON LA EDAD, VISTAS SUPERIOR Y LATERAL



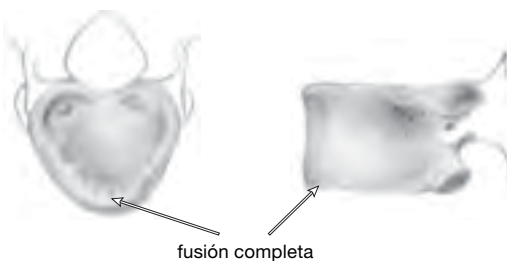
Estadio 1: Infancia (menos de 16 años)

- Anillo epifisario ausente.
- Ondulaciones regulares en los bordes del cuerpo vertebral.



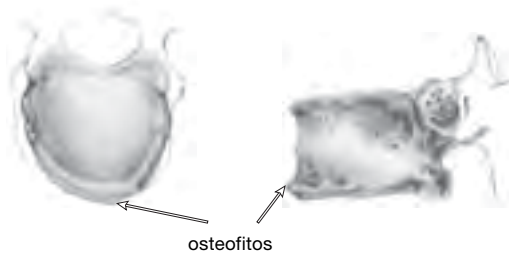
Estadio 2: Adolescencia tardía (16-20 años)

- Anillo epifisario en proceso de fusión.
- Línea de fusión clara.
- Fácil desprendimiento del anillo epifisario.



Estadio 3: Adulto joven (20-29 años)

- Anillo epifisario totalmente fusionado.
- Línea de fusión invisible.
- No hay osteoartritis visible.
- Hueso liso y sólido



Estadio 4: Adulto maduro (más de 30 años)

- Anillo epifisario eliminado.
- Progresa el desarrollo osteofítico en los bordes de los cuerpos vertebrales.
- El hueso (en particular la superficie intervertebral) es cada vez más poroso.

Figura 5.10. Envejecimiento vertebral en cuatro estadios, con descripción sumaria. Estas ilustraciones han sido adaptadas a partir de los ejemplos de Albert y Maples (1995). Ofrecen una sinopsis de los cambios básicos vertebrales con la edad. Para más detalles hay que referirse a la publicación original y practicar con modelados del material original disponible en Bone Clones. Véase la página 450 para más información.

CAMBIO EN LOS CUERPOS VERTEBRALES DE MÁS EDAD: DESARROLLO OSTEOFÍTICO

La osteoartritis vertebral ha sido usada para la estimación de la edad mediante un elaborado método de clasificación de osteofitos en las vértebras torácicas y lumbares (Snodgrass, 2004, y Stewart, 1958). No hay duda de que el desarrollo osteofítico progresa con la edad, pero no es menos cierto que se ve muy afectado por el nivel y tipo de actividad. No presentamos el método completo aquí, pero se halla disponible en la literatura pertinente. Lo importante ahora es reconocer los osteofitos y observar las diferencias entre los inducidos por trauma individual en una espalda joven y los ya generalizados de la espalda de edad.

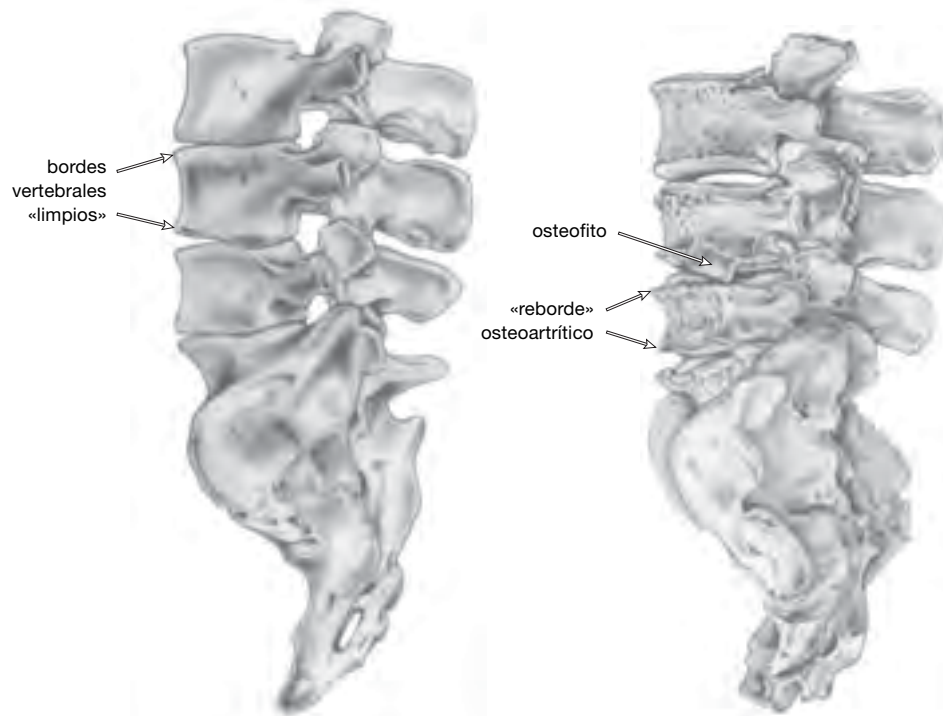


Figura 5.11a. Espalda «juvenil». Las vértebras lumbares son típicas de una persona joven que no ha experimentado trauma dorsal inusual. Los bordes de los cuerpos vertebrales son romos y de forma regular. La superficie auricular del sacro es suave y compacta, pero no presenta rebordes agudos.

Figura 5.11b. Espalda de edad o «muy esforzada». Las vértebras lumbares son típicas de un individuo de edad o que ha trabajado físicamente con esfuerzo (o ambas condiciones). Los bordes de los cuerpos vertebrales son agudos e irregulares y se aprecia la presencia de resaltes (osteofitos). La superficie auricular del sacro es basta y porosa, con bordes marcados. Nota: los osteofitos con vértebras adyacentes a veces se encuentran y fusionan en «puentes» óseos.

Tabla 5.1. Términos osteológicos para la columna vertebral.

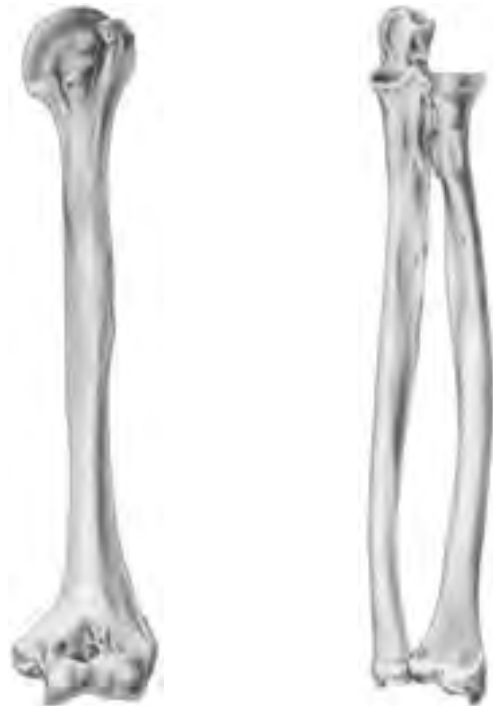Término	Definición
Arco, vertebral	arco neural formado por dos mitades que se fusionan el primer y el tercer año de edad.
Faceta articular	superficie ósea que se articula con otra (faceta articular superior de la vértebra).
Superficie auricular	superficie lateral del sacro que se articula con el innominado (ilíaco): articulación sacroiliaca.
Centro	cuerpo vertebral, en especial el que carece de anillos epifisarios.

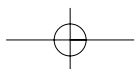
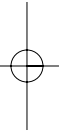
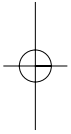
Tabla 5.1. (Continuación)

Término	Definición
Fosa costal	superficie articular para la costilla en el cuerpo de las vértebras torácicas y apófisis transversas (faceta costal).
Diente	proyección dentiforme, proceso odontoide (<i>dens epistropheus</i>).
Anillo epifisario	centros de osificación secundarios que se fusionan con las superficies superior e inferior del centro vertebral.
Epífisis	centro de osificación secundario que se fusiona con el primario cuando se completa el desarrollo.
Foramen (agujero)	abertura redonda u oval en el hueso o estructura membranosa para paso o anclaje de otros tejidos.
Foramen transverso	abertura en la apófisis transversa de las vértebras cervicales.
Foramen vertebral	abertura entre el arco y cuerpo vertebrales en torno a la médula espinal.
Apófisis	proyección ósea.
Apófisis transversa	apófisis laterales de las vértebras, algunas articulados con las costillas.
Apófisis articular superior	apófisis vertebrales que se articulan con sus homónimas inferiores de la vértebra inmediata.
Apófisis articular inferior	apófisis vertebrales que se articulan con sus homónimas superiores de la vértebra inmediata.
Apófisis espinosa	apófisis que se proyecta hacia la cara dorsal de la espalda.
Apófisis articular	proyección ósea con función artrológica.
Promontorio	elevación; punto medio elevado más ventral de la sínfisis lumbosacra; punto más anterosuperior del sacro.
Vértebra	unidad de la espina dorsal. Hay siete vértebras cervicales, doce torácicas, cinco lumbares, cinco sacras (fusionadas en el sacro) y cuatro coccígeas (a menudo fusionadas para formar el cóccix, y a veces fusionadas con el sacro).
Canal vertebral	formado por las vértebras en torno a la médula espinal.
Cuerpo vertebral	centro y anillos epifisarios; arco y cuerpo se fusionan hacia los 3-7 años de edad.

CAPÍTULO 6

BRAZO: HÚMERO, RADIO Y CÚBITO-ARTICULACIONES





INTRODUCCIÓN

Tres huesos están presentes entre el hombro y la muñeca: uno en el brazo y dos en el antebrazo. El hueso del miembro superior es el húmero; los huesos del antebrazo son el radio y el cúbito. Juntos forman un sistema mecánico versátil capaz de producir flexión, extensión y rotación los tres tipos principales del movimiento articular.

Al pasar del esqueleto axial al apendicular, el movimiento adquiere importancia creciente. Es el momento adecuado para entrar en el mundo de las articulaciones para conocer su estructura y por qué operan de tal forma, y para considerar su estabilidad y mantenimiento mientras se analiza su ocasional fracaso.

ARTICULACIONES

Una **articulación** es el lugar de unión de uno o más huesos, normalmente más o menos móvil. **Artr osis** es un sinónimo raramente usado que conviene tener presente porque aparece en muchas voces compuestas como pseudoartrosis.

El conocimiento de las articulaciones tiene suma importancia para los antropólogos forenses porque las articulaciones aportan información acerca de cómo *usó* el individuo examinado su cuerpo, al margen de la edad, sexo y estatura. Mientras que la edad se revela a través del esqueleto, la información sobre la vida diaria aparece en áreas específicas: en general las articulaciones de la espalda, rodillas, hombros y codos. La probabilidad de trauma en áreas específicas se asocia con tipos de actividades. Por ejemplo, el lado dominante del cuerpo puede reconocerse en una persona activa comparando las articulaciones de sus brazos. Determinados tipos de atletas pueden reconocerse por el trauma sufrido por las articulaciones de sus rodillas o codos. Los trabajadores manuales pueden distinguirse de los oficinistas por los cambios experimentados en las articulaciones del hombro y la espalda.

Como con el resto del cuerpo, es importante reconocer las articulaciones normales antes de tratar de distinguir lo inusual. Empecemos por analizar cada articulación de acuerdo con las necesidades de movimiento y estabilidad en esa zona particular del cuerpo. Consideremos la dirección normal de movimiento y los peligros que encierra el desplazamiento en una dirección errónea.

Estructura, función y movimiento de las articulaciones

Las articulaciones se clasifican por estructura, función y dirección de movimiento. La clasificación estructural depende del tipo de tejido conjuntivo que fija la articulación y la presencia o ausencia de una cápsula articular y cavidad llena de líquido (sinovial). Las **articulaciones fibrosas** (sinartrosis) carecen de cápsula articular y cavidad sinovial. Están bien unidas gracias al tejido conjuntivo fibroso, de ahí que su movimiento sea insignificante. Las **articulaciones cartilaginosas** (anfiartrosis) tampoco tienen cápsula articular o cavidad sinovial, y permanecen relativamente fijas gracias al fibrocartílago o cartílago hialino y su movimiento es, pues, muy limitado. La mayoría de las articulaciones del cuerpo son **sinoviales** (diartrosis). Poseen una cápsula articular con diferentes capas, cavidad sinovial y amplio margen de movimiento.

Las articulaciones fibrosas son prácticamente inmóviles

Permiten el crecimiento y cierta absorción de impactos, pero algunas se fusionan en la edad adulta sin consecuencias funcionales:

1. Suturas . Unión de dos huesos formados en membrana. El material conjuntivo fibroso es continuo con la membrana del periostio y recibe el nombre de ligamento sutural. Estas articulaciones están firmemente unidas y el tejido fibroso es mínimo (ejemplo: el cráneo).

2. Sindemosis (de *desmosis*, ligamento en griego). Las superficies opuestas se unen mediante tejido conjuntivo fibroso que crea una fuerte unión ligamentosa. La cantidad de movimiento depende de la longitud de los ligamentos (ejemplos: partes de la muñeca y el tobillo, tibia y peroné).

3. Gofosis . Articulación inmóvil, en la cual una espiga de un hueso penetra en el hueco de otro, como la implantación de los dientes en los alvéolos, único ejemplo de este tipo de articulación. La fijación tiene lugar gracias a las finas fibras del ligamento periodontal (véase el capítulo 10 para más información al respecto).

Las articulaciones cartilagosas son casi o totalmente inmóviles

Permiten el crecimiento y la absorción de impactos. La mayoría se da en las placas de crecimiento juvenil. El cartílago mantiene unidas diáfisis y epífisis y permite la proliferación de células óseas. Algunas (pocas) articulaciones cartilaginosas persisten en la adultez en áreas que experimentan notable esfuerzo.

1. Sincondrosis . Cartílago hialino que une dos huesos adultos o los centros primarios y secundarios de osificación en el hueso juvenil (ejemplos: costilla #1 con esternón y placas epifisarias).

2. Sínfisis . Fibrocartílago que une los huesos confiriendo resistencia y cierta medida de flexibilidad. Las sínfisis absorben los impactos (ejemplos: discos intervertebrales y sínfisis púbica).

Las articulaciones sinoviales son las más comunes y complejas del cuerpo

Se mueven libremente y se clasifican según el tipo de movimiento. Las superficies adyacentes de los huesos están cubiertas de **cartílago articular** (hialino) y los huesos quedan separados por una **cavidad articular** , espacio estrecho lleno de lubricante **líquido sinovial** . Toda la articulación queda englobada en una **cápsula articular** y consta de dos capas: una fibrosa exterior y una membrana sinovial interior o tejido conjuntivo laxo (véase la figura 6.1). Algunas cavidades articulares contienen también un **disco articular** o menisco: almohadilla fibrocartilaginosa que divide la cavidad articular en compartimentos y estabiliza la articulación (los discos articulares se encuentran en la mandíbula, rodilla y articulaciones esternoclavicular y radiocubital).

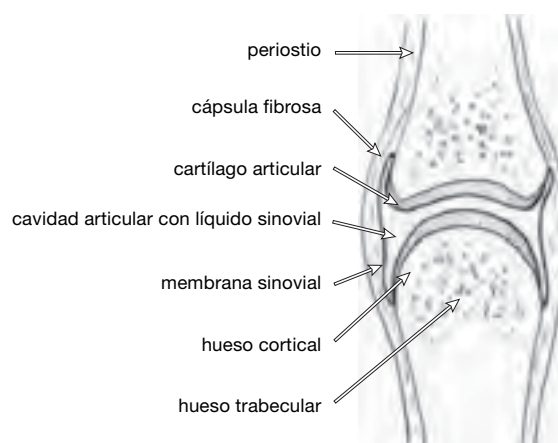


Figura 6.1. Estructura de una articulación sinovial.

Estructura de una articulación sinovial

1. **Cápsula articular** . Capa fibrosa y membrana sinovial.
2. **Cartílago articular** . Cartílago hialino que cubre los extremos de los huesos.
3. **Cavidad articular** . Espacio que contiene líquido sinovial.
4. **Disco articular** (no hay imagen). Almohadilla fibrocartilaginosa que divide algunas cavidades articulares.

Articulaciones sinoviales, tipos de movimiento y ejemplos

Las articulaciones sinoviales se distinguen por su tipo de movimientos y son afectadas y modificadas por el uso, las actividades específicas y el trauma durante la vida del individuo:

1. **Articulaciones uniaxiales** , que permiten el movimiento angular (flexión y extensión) o rotación alrededor de eje largo:
 - bisagra – codo, tobillo y falanges;
 - pivote – articulación radiocubital proximal (la cabeza del radio gira sobre el cúbito) y dientes del eje.
2. **Articulaciones biaxiales** , que permiten una rotación limitada alrededor de un punto (abducción y aducción, así como flexión y extensión, pero no rotación circular completa y suave):
 - en forma de silla – la primera articulación metacarpiana (pulgares);
 - condiloidea (en forma de huevo) – el occipital, radio distal y extremos proximales de las falanges proximales.
3. **Articulaciones multiaxiales** , que permiten una rotación completa alrededor de un punto:
 - rótula (articulación universal) – hombro y cadera.
4. **Articulaciones no axiales** , que permiten deslizamiento limitado en todas direcciones:
 - planas o de deslizamiento (superficies llanas) – articulaciones intertarsianas, intercarpianas, claviculoescapulares e intervertebrales.

BRAZO-HÚMERO

Descripción, localización, articulación

El **húmero** es uno de los principales huesos largos del esqueleto. Es fácilmente reconocible por su **cabeza** , una estructura semiesférica en el extremo proximal. La cabeza se articula con la escápula en el hombro. Toda la cabeza consti-

Nota anatómica

Agujeros nutrientes . En los huesos del brazo en dirección al codo. En los huesos de la pierna, alejándose de la rodilla.

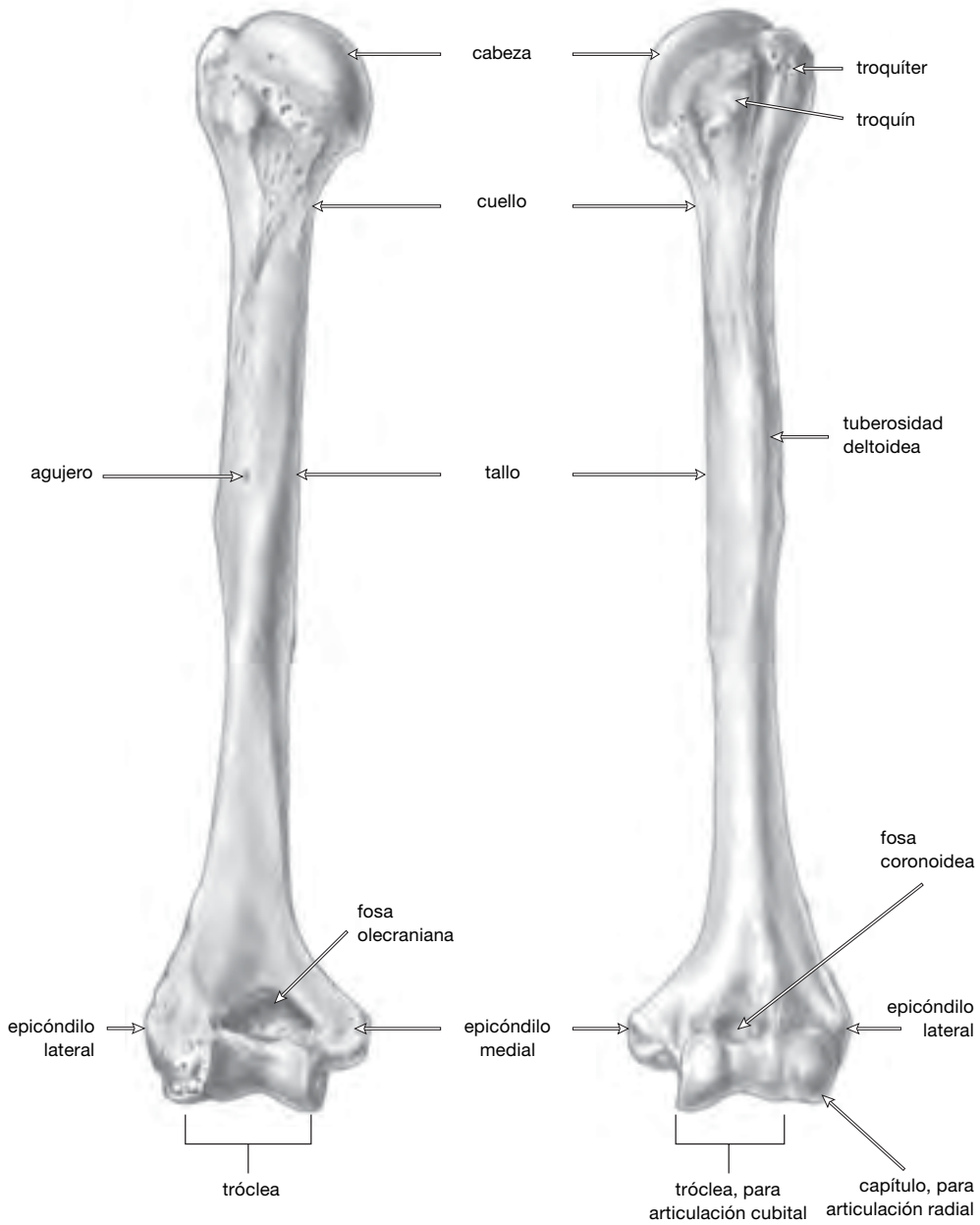


Figura 6.2. Húmero izquierdo, vista posterior y anterior (60 por ciento del tamaño natural).

Nota por sexo

Un **agujer o olecraniano** es frecuente en individuos gráciles, en especial mujeres, en general más capaces de ejercer hiperextensión en la articulación del codo.

tuye una superficie articular que se mueve en la pequeña superficie articular ovoide de la escápula, la fosa glenoidea. El margen de movimiento es enorme en este tipo de articulación (también es notable la probabilidad de dislocación).

La superficie anterior del húmero proximal presenta dos tubérculos. El mayor, **troquíter**, sobresale anterolateralmente; el menor, **troquín**, lo hace en sentido anterior.

El tallo medio presenta una sección prácticamente circular. Se diferencia de los de otros huesos largos por la ausencia de crestas a todo lo largo (el radio, cúbito, tibia y peroné tienen crestas interóseas, y el fémur posterior muestra un prolongado lugar de inserción, la línea áspera.)

El húmero distal se articula con el radio y el cúbito a la altura del codo. La superficie articular distal del húmero es irregular, pero puede dividirse en dos partes distintas. La **tróclea** es la superficie más grande, en forma de polea que sirve como superficie bidireccional para la apófisis olécranon del cúbito. El **capítulo** es una superficie más pequeña, redondeada, lateral a la tróclea en el lado anterior. Sirve como superficie de rotación para la cabeza del radio. Dos tipos distintos de movimiento son posibles en este punto: flexión y extensión en la tróclea, rotación en el capítulo.

Las superficies anterior y posterior del húmero distal presentan cierto número de fosas. En la cara posterior, la fosa olecraniana recibe la apófisis olécranon del cúbito durante la extensión. En la cara anterior, la más pequeña **fosa coronoidea** recibe la apófisis coronoides del cúbito en la flexión máxima.

Reconocimiento de la lateralidad izquierda/derecha

Los **epicóndilos** sobresalen lateral y medialmente por encima de los cóndilos del húmero distal. El epicóndilo medial es más grande que el **epicóndilo lateral** y sirve como indicación útil para distinguir derecha de izquierda. Si la fosa olecraniana es posterior y distal, el **epicóndilo medial** señala hacia el cuerpo.

Lateralidad funcional

La tuberosidad deltoidea (lugar de inserción del músculo deltoides) tiende a ser ligeramente más grande y a veces más rugosa en el lado dominante. Compárense ambos húmeros en cuanto a diferencias.

Diferencias por sexo

El húmero es particularmente útil para la descripción física porque la **tuberosidad deltoidea** constituye una de los indicadores más obvios del grado de desarrollo muscular del tronco superior. El *deltoideus*, uno de los principales músculos abductores del brazo se inserta en la tuberosidad deltoidea. A medida que aumenta el tamaño del músculo, la zona de inserción lo hace por creciente rugosidad y proyección hacia el exterior. Es típico de las áreas de inserción que cambien el contorno más que el diámetro. (*Sugerencia:* obténgase experiencia alineando una serie de húmeros y comparando el tamaño, forma y rugosidad de las tuberosidades deltoideas.)

No es rara la aparición de un orificio en la fina placa ósea de la fosa olecraniana, hallazgo común en individuos gráciles y más frecuente en las mujeres que en los hombres. Es probable asimismo que las mujeres sean capaces de mayor hiperextensión que los hombres en la articulación del codo.

Según Stewart (1979), el sexo puede determinarse atendiendo al diámetro vertical de la cabeza del húmero. Como con todos los métodos, hay que considerar la población y basar toda decisión en múltiples variables.

Tabla 6.1. Estimación del sexo según el diámetro vertical de la cabeza del húmero.

Mujeres	Indeterminado	Hombres
< 43 mm	43 – 47 mm	> 47 mm

Origen y desarrollo

El húmero se desarrolla desde no menos de ocho centros de osificación, origen de: tallo, cabeza, troquíter, troquín, capítulo, tróclea, epicóndilo lateral y epicóndilo medial. Los centros principales, en general más conspicuos en los restos de esqueletos juveniles, son de hecho epífisis mixtas. La epífisis proximal es la cabeza y los dos tubérculos (mayor y menor, troquíter y troquín); y la distal es la tróclea y el capítulo (la epífisis del epicóndilo medial no se representa en la figura).

ANTEBRAZO

Dos huesos, radio y cúbito, forman el **antebrazo**, paralelos entre sí entre el codo y la muñeca. La acertada construcción de la articulación del codo hace posible la **pronación** de la mano sin cambio alguno en la posición del brazo.

Edades básicas de fusión		
Epífisis distal	♀ 11-15 años	♂ 12-17
Epicóndilo medial	♀ 13-15 años	♂ 12-17
Epífisis proximal	♀ 13-17 años	♂ 16-20

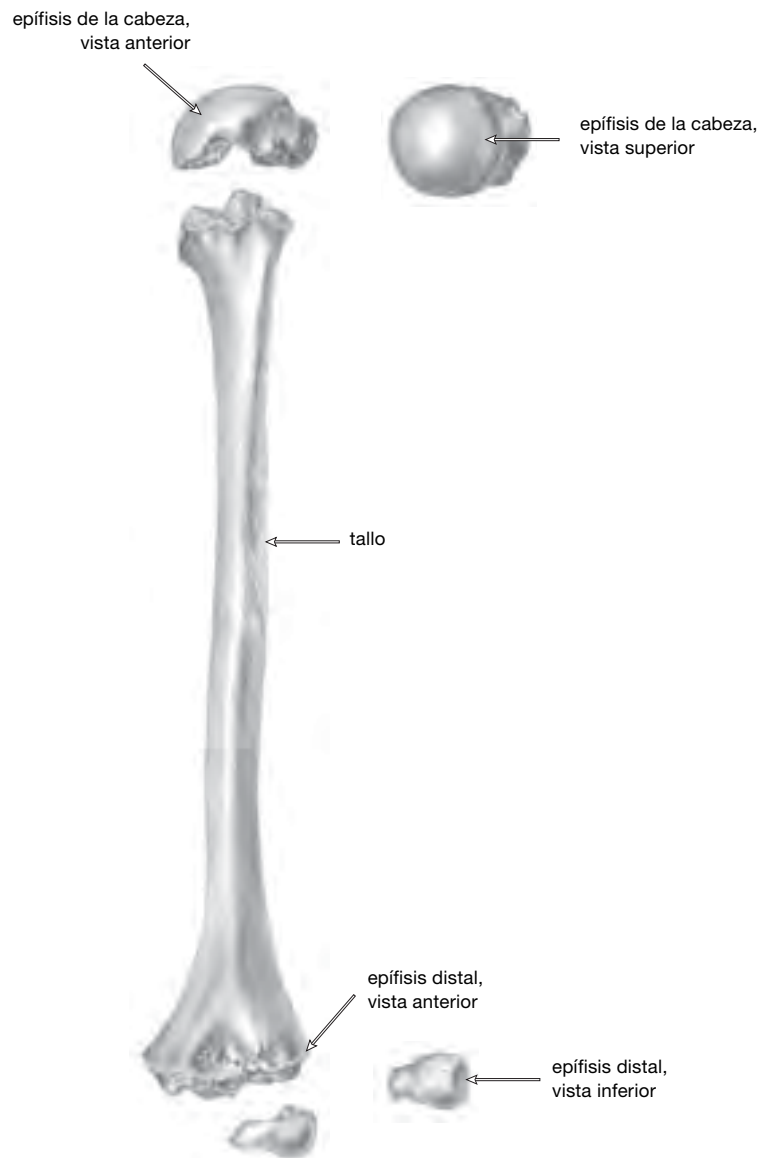

Figura 6.3. Húmero juvenil izquierdo con epífisis proximal y epífisis distal mayor, vista anterior; epífisis proximal, vista superior; epífisis distal, vista inferior.

Hay que considerar las superficies articulares en términos de funcionalidad. En el antebrazo, la **rotación** depende del radio; la **flexión** es controlada por el cúbito. El cilindro de la cabeza del radio gira en torno al cúbito y capítulo humeral, y la muesca semilunar de la apófisis olécranon se mueve bidireccionalmente en la tróclea humeral. El resultado es estabilidad y amplio margen de movimiento.

Obsérvese que la cabeza del radio es proximal y la del cúbito distal. Examínense asimismo los **agujeros nutrientes** del radio y del cúbito, con penetración en los tallos respectivos en dirección al codo, como ocurre con el agujero del húmero.

Procede examinar asimismo la forma de la sección transversal del radio y del cúbito, a modo de gota pendiente y con los bordes contrapuestos que dan inserción a la **membrana interósea** única que une ambos huesos. Sólo la clavícula y el peroné presentan diámetros similares, pero la primera presenta una sección redonda y el segundo triangular.

Nota anatómica

Repárese en que el cúbito sólo se mueve en dos direcciones. Es el radio el que gira.

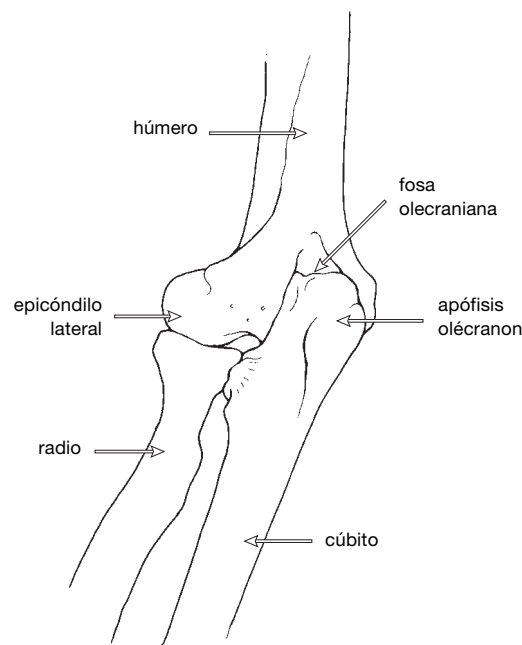


Figura 6.4. Articulación del codo.

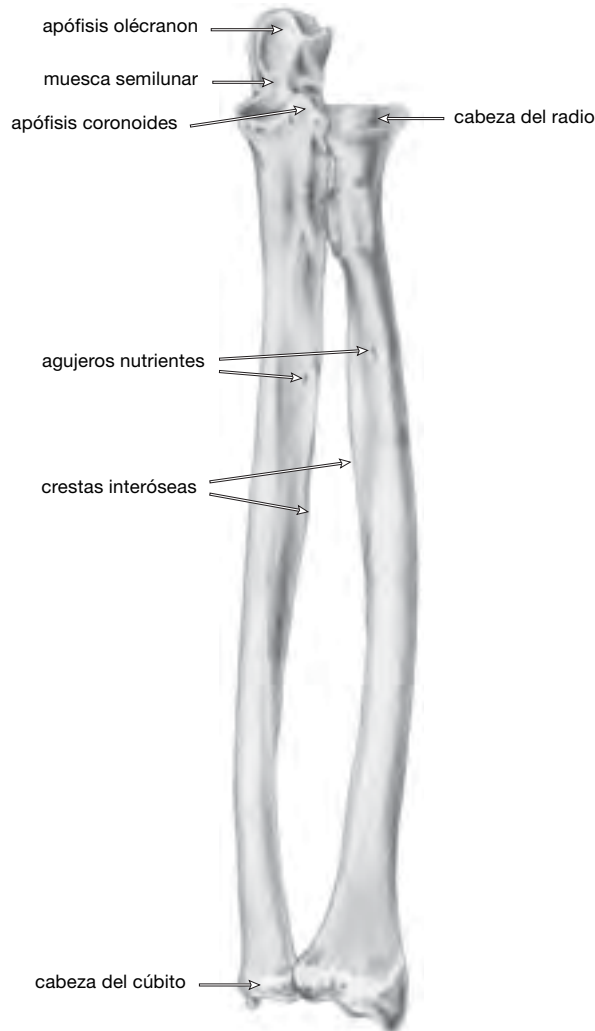


Figura 6.5. Radio y cúbito izquierdos articulados, vista anterior (60 por ciento del tamaño natural).

RADIO

Descripción, localización, articulación

El **radio** es el hueso largo adyacente al cúbito, en el mismo lado del antebrazo que el pulgar. Es fácil de reconocer por su cabeza redonda en forma de botón en el extremo proximal del tallo y que se articula con el **capítulo** del húmero y la **muesca radial** del cúbito. Se extiende distalmente para articularse en la muñeca con los huesos carpianos escafoides y semilunar.

Reconocimiento de la lateralidad izquierda/derecha

En el radio parece más difícil. El problema reside en la orientación anatómica del antebrazo. Si se presenta la cara anterior, la porción distal es lisa (sin tubérculos) y la **tuberosidad radial** es visible en el tallo proximal. La **apófisis estiloides** del extremo distal del radio es lateral e indica la dirección del pulgar.

Lateralidad funcional

La tuberosidad radial (lugar de inserción del bíceps) puede ser ligeramente más grande en el lado dominante.

Diferencias por sexo

La cabeza del radio muestra dimorfismo sexual, al igual que el resto del cuerpo. Berrizbeitia (1989) midió los radios de la Colección Terry de la Smithsonian Institution y halló que cabía distinguir el sexo, para blancos y negros, por medio de los criterios de la tabla 6.2 relativos a la sección del hueso. Como con cualquier otro método, hay que considerar la población y basar la decisión en múltiples variables.

Tabla 6.2. Estimación del sexo según el diámetro máximo de la cabeza del radio.

Mujeres	Indeterminado	Hombres
≤ 21 mm	22-23 mm	≥ 24 mm

Origen y desarrollo

El radio se desarrolla a partir de tres centros de osificación específicos del tallo, la cabeza y el extremo distal. La cara superior de la epífisis proximal (la cabeza) es un disco liso con una superficie ligeramente convexa (la epífisis proximal aparece ocasionalmente en trabajos arqueológicos y es vagamente descrita como «botón sin agujeros»).

La cara inferior de la epífisis distal se conforma levemente en forma de D, con una muesca para la articulación del cúbito en parte de la curva.

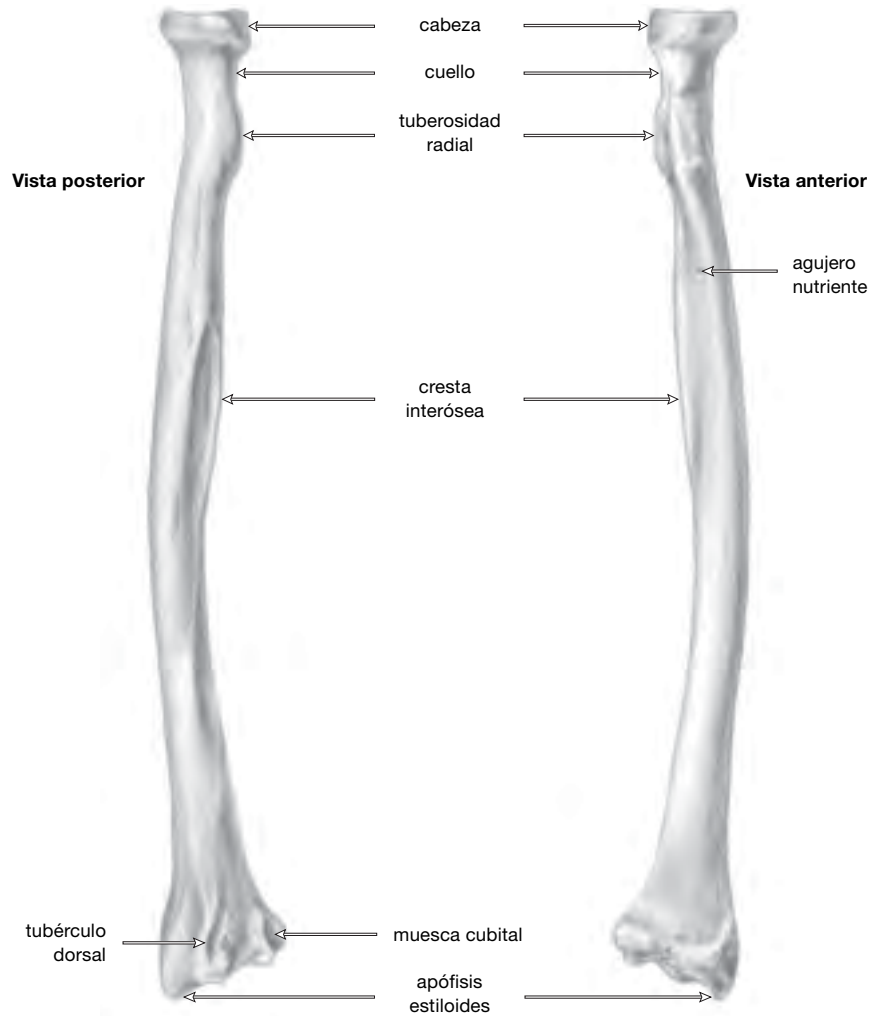


Figura 6.6. Radio izquierdo, vista posterior y anterior (60 por ciento del tamaño natural).

CÚBITO

Descripción, localización, articulación

El **cúbito** es el hueso largo medial al radio. El hueso completo es rápidamente reconocido por la apófisis olécranon en forma de pico en el extremo proximal, cuya parte en forma de bulbo se denomina comúnmente «hueso del codo». A diferencia del húmero y radio, la pequeña cabeza del cúbito es distal, no proximal (es tan pequeña que en algunos textos no se cita como tal «cabeza»). Se

Edades básicas de fusión		
Epífisis proximal	♀ 11-13 años	♂ 14-17
Epífisis distal	♀ 14-17 años	♂ 16-20

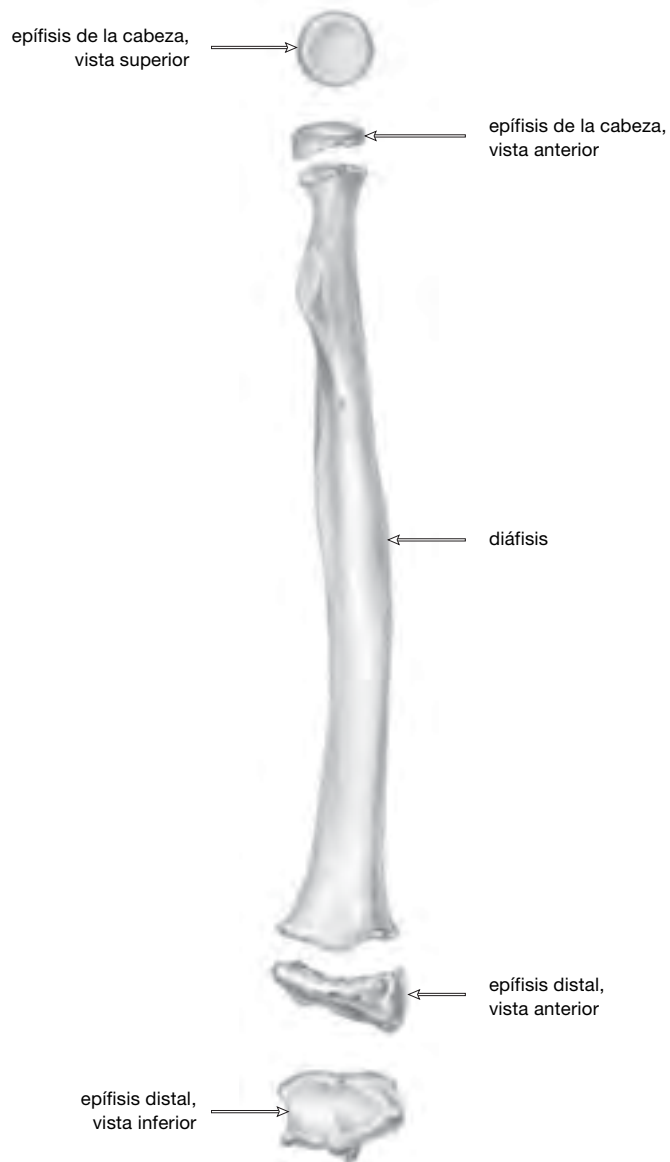


Figura 6.7. Radio juvenil izquierdo con epífisis proximal y distal, vista anterior; epífisis proximal, vista superior; epífisis distal, vista inferior.

articula con la parte más ancha del radio en la **muesca cubital** y parece articularse con el semilunar; sin embargo queda separado por un disco articular, con el incremento consiguiente de la flexibilidad de la muñeca. La diminuta **apófisis estiloides** de la cabeza se orienta en dirección al quinto dedo de la mano (auricular, meñique).

Reconocimiento de la lateralidad izquierda/derecha

Obsérvese la cara anterior (con la apófisis olécranon proximal) y localícese la muesca radial en el borde lateral de la apófisis coronoides. El radio es lateral al cúbito, de modo que su superficie articular (la muesca radial) se halla en la parte de origen.

Origen y desarrollo

El cúbito se forma a partir de tres centros de osificación específicos del tallo, apófisis olécranon proximal y cabeza distal, respectivamente. La epífisis proximal comprende sólo el extremo en forma de pico y sus rasgos no son muy distintivos. La epífisis distal tiene forma de coma, con una pequeña protuberancia origen de la apófisis estiloides.

BRAZO: HÚMERO, RADIO Y CÚBITO-ARTICULACIONES

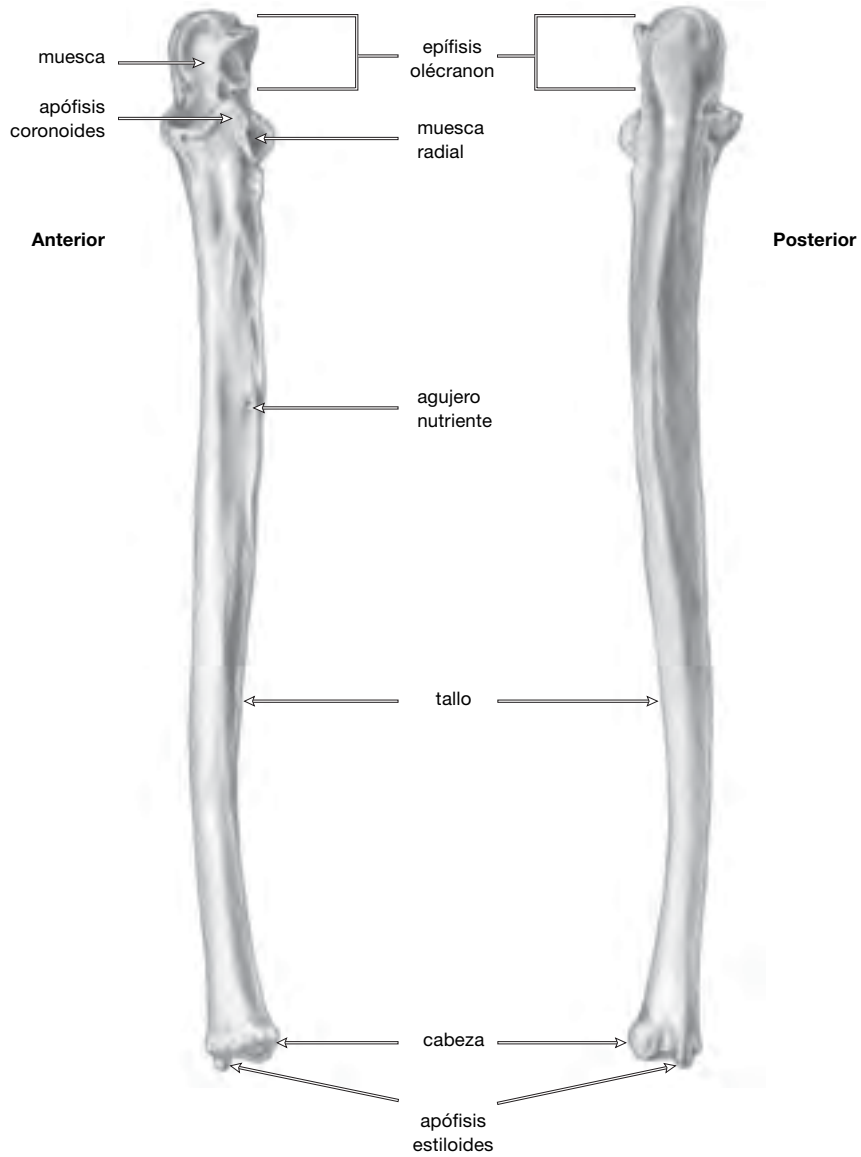


Figura 6.8. Cúbito izquierdo, vista posterior y anterior (60 por ciento del tamaño natural).

Edades básicas de fusión		
Epífisis proximal	♀ 12-14 años	♂ 13-16
Epífisis distal	♀ 15-17 años	♂ 17-20

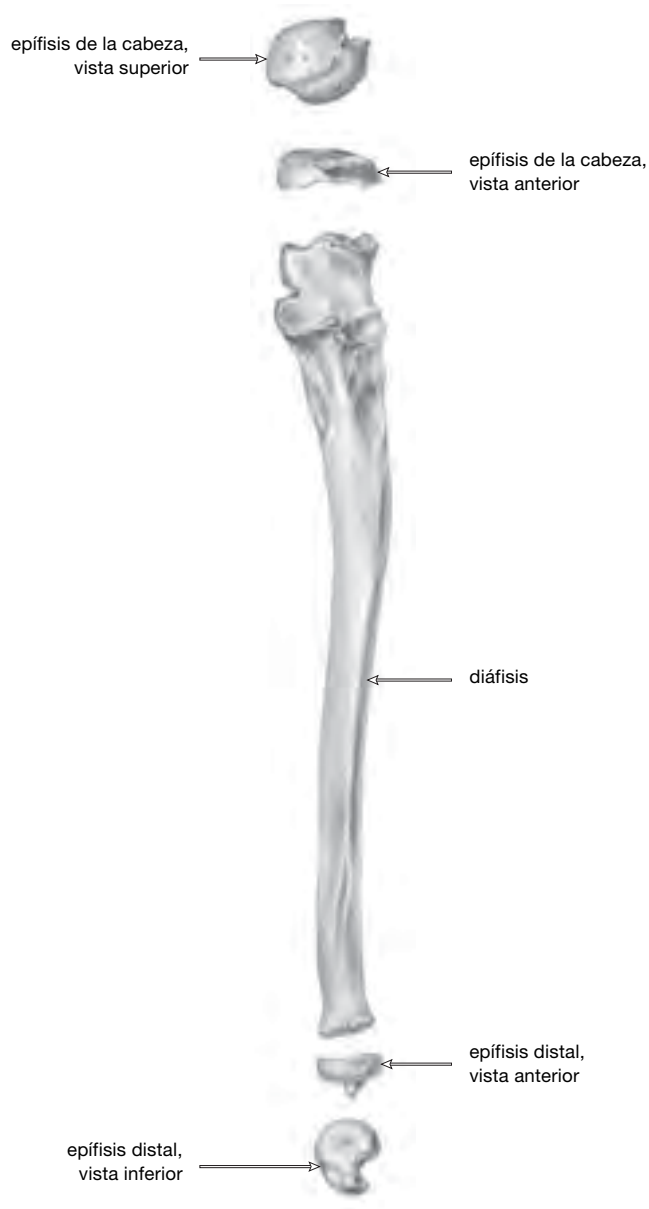

Figura 6.9. Cúbito juvenil izquierdo con epífisis proximal y distal, vista anterior; epífisis proximal, vista superior; epífisis distal, vista inferior.

BRAZO: HÚMERO, RADIO Y CÚBITO-ARTICULACIONES

163

Tabla 6.3. Términos osteológicos para el brazo.

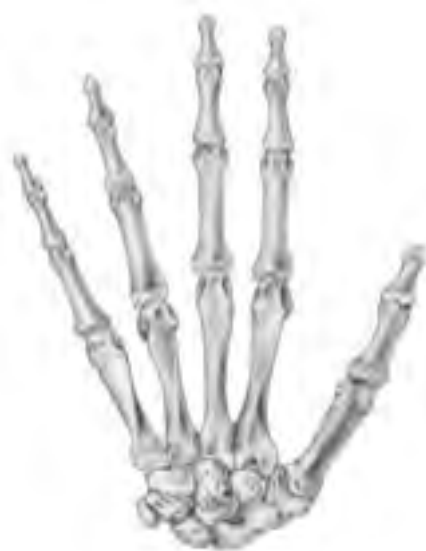Hueso	Término	Definición
Húmero	capítulo	superficie articular para la cabeza del radio en el extremo distal del húmero
	fosa coronoides	depresión en la cara anterior del húmero distal para la apófisis coronoides del cúbito en flexión
	tuberosidad deltoidea	lugar de inserción del deltoides en la parte lateral de la cara anterior del cuerpo del húmero
	troquíter	el mayor de los dos tubérculos del lado anterior del extremo proximal, lateral al troquíen (menor)
	cabeza	área articular proximal, de forma hemisférica
	surco intertubercular	profundo surco entre troquíter (tubérculo mayor) y troquíen (tubérculo menor) para el tendón de la cabeza larga del músculo bíceps
	epicóndilo lateral	área en forma de bulbo de la cara lateral encima del cóndilo distal, origen de los músculos extensores de la mano
	troquíen	el menor de los dos tubérculos del lado anterior del extremo proximal, medial al troquíter (mayor)
	epicóndilo medial	área en forma de bulbo de la cara medial encima del cóndilo distal, origen de los músculos flexores de la mano
	cuello	área inmediatamente distal a la cabeza del húmero; lugar de fractura común (cuello quirúrgico)
	agujero nutricional	principal abertura vascular en el tallo del húmero, con entrada que se dirige hacia el extremo distal
	agujero olecránico	orificio en la fosa olecránica, poco frecuente, más en las mujeres
	fosa olecránica	gran depresión en la cara posterior del húmero distal para la apófisis olecranon del cúbito en extensión
	surco para el nervio radial	surco en diagonal en la cara posterior y lateral del tallo, más espiral que lineal
	Radio	tallo
tróclea		superficie articular en forma de polea para el cúbito, en el extremo distal del húmero
superficie articular distal		extremo amplio, triangular, que se articula con los huesos escafoides y semilunar
tubérculos dorsales		prominencias en la cara dorsal del extremo distal, ranuras para los tendones de la mano
cabeza		extremo proximal del radio; se articula con el capítulo del húmero y la muesca radial del cúbito
cresta interósea		borde levemente agudo del tallo orientado hacia el cúbito para la inserción del ligamento interóseo
cuello		área del tallo inmediatamente distal a la cabeza
agujero nutricional		principal abertura vascular en el tallo del radio, con entrada que se dirige hacia el extremo proximal
tuberosidad radial	gran prominencia distal al cuello del radio donde el	

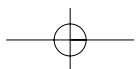
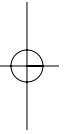
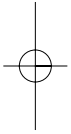
Tabla 6.3. (Continuación)

Hueso	Término	Definición
Cúbito	tallo	bíceps tiene una inserción; también llamada tuberosidad bicipital
	apófisis estiloides	diáfisis del radio saliente en el borde lateral del extremo distal del radio, donde se inserta el músculo braquiorradial (supinador largo)
	muesca cubital	faceta para el cúbito en el lado medial del extremo distal del radio
	apófisis coronoides	la más pequeña de las dos sobresalientes del extremo proximal del cúbito que forma la muesca semilunar
	cabeza	extremo distal del cúbito que se articula lateralmente con la muesca cubital del radio
	cresta interósea	borde levemente agudo del tallo orientado hacia el radio para la inserción del ligamento interóseo
	agujero nutricional	principal abertura vascular en el tallo del cúbito, con entrada que se dirige hacia el extremo proximal
	apófisis olécranon	la más grande de las dos sobresalientes del extremo proximal del cúbito que forma la muesca semilunar y el codo
	muesca radial	concavidad para el radio en la cara lateral del extremo proximal del cúbito
	muesca semilunar	superficie articular para la tróclea humeral; formada por las apófisis olécranon y coronoides
tallo	diáfisis del cúbito	
apófisis estiloides	pequeño saliente en la cabeza del cúbito; se orienta hacia el quinto dedo de la mano (auricular, meñique)	

CAPÍTULO 7

MANO: HUESOS CARPIANOS, METACARPANOS Y FALANGES





INTRODUCCIÓN

Aproximadamente la mitad de los huesos del cuerpo humano adulto se encuentran en manos y pies ¡un total de 160 huesos! Quien crea que manos y pies pueden pasarse por alto anda muy equivocado. Cada mano contienen 27 huesos:

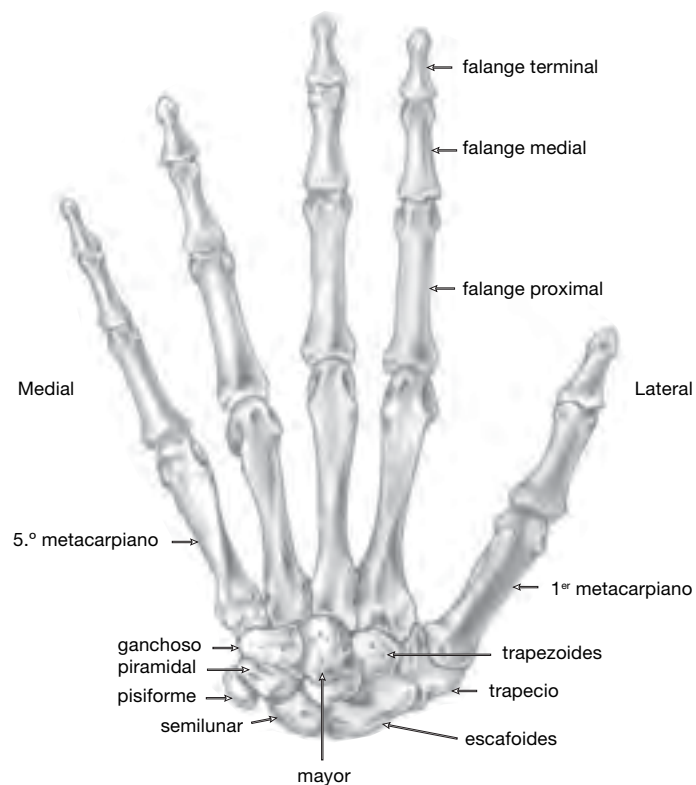


Figura 7.1. Mano izquierda y muñeca, vista dorsal (tamaño natural).

8 carpianos (huesos de la muñeca), 5 metacarpianos (huesos de la palma) y 14 falanges (huesos de los dedos).

La orientación es el primer reto que presenta el trabajo en la mano. Al igual que con otra parte del cuerpo se usa como guía la posición anatómica normal, en la cual el pulgar apunta afuera del cuerpo. El dorso de la mano es posterior; y por tanto la superficie es *dorsal*; la palma de la mano es anterior y la superficie *palmar*. El pulgar es lateral (radial); el meñique, medial (cubital).

Todos los carpianos y metacarpianos pueden ser distinguidos, al igual que los lados derecho e izquierdo. Las falanges son más difíciles: pueden distinguirse las proximales, mediales y terminales, pero no es tan fácil diferenciar los lados, derecho e izquierdo. Por consiguiente, es muy importante guardar las manos por separado en las labores de recogida o exhumación. Todo dedo que pueda contribuir a la identificación en razón de trauma o anomalía debe ser separado y etiquetado por número (por ej., «cuarto dedo, mano izquierda»).

Nota anatómica

El pulgar es *radial*; el meñique, *cubital*.

HUESOSCARPIANOS:HUESOSDE LA MUÑECA

Descripción, localización, articulación

Nota de definición

Los términos *carpiano* y *metacarpiano* son adjetivos (por ej., hueso carpiano, articulación metacarpiana). Sin embargo, el uso común los ha sustantivado por conveniencia y brevedad.

El carpo está constituido por 8 pequeños huesos situados entre el antebrazo y la palma de la mano, a cuya flexibilidad contribuyen. Estos huesecillos son a menudo perdidos o pasados por alto, pero son importantes.

Se disponen en dos filas transversales: una *fila superior* o proximal, que comprende cuatro huesos, de fuera adentro: escafoides, semilunar, piramidal y pisi-forme; y una *fila inferior* o distal, que comprende también cuatro huesos que, en el mismo sentido, son: trapecio, trapecoide, hueso mayor y hueso ganchoso. Todos los distales se articulan con metacarpianos. De los proximales, el escafoides y el semilunar se articulan directamente con un hueso del antebrazo (el radio). El semilunar se aproxima al cúbito, pero queda separado por una almohadilla articular, que aporta más flexibilidad a la mano.

Reconocimiento de la lateralidad izquierda/derecha

El reconocimiento de cada carpiano y posición derecha o izquierda lleva tiempo y práctica pero es posible. Los términos de las ilustraciones son claves aportadas por otros estudiantes que ayudan a iniciarse en la tarea y que pueden ser complementadas por la imaginación del lector.

Comparación de características carpianas (tamaño natural)

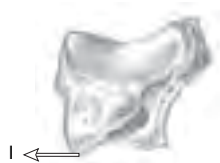

Figura 7.2. **Trapecio izquierdo** (multangular mayor). El multangular mayor presenta una prominente faceta en la que asienta la articulación con la base del primer metacarpiano. Una cresta desciende por un lado de la faceta mayor y señala el lado de origen.



Figura 7.3. **Trapezoide izquierdo** (multangular menor). El multangular menor encaja en la indentación en forma de V en la base del segundo metacarpiano. Tiene la forma de una bota diminuta, uno de cuyos lados presenta una cresta en forma de Y. Desde este lado, la puntera señala el lado de origen.



Figura 7.4. Hueso **mayor izquierdo** (capitatum). Es el más voluminoso de los huesos del carpo. Presenta una cabeza en forma de pomo que se articula en el centro de la muñeca con el escafoides y el semilunar. La base se articula con el tercer metacarpiano. Un lado muestra una larga faceta incurvada que señala el lado de origen.

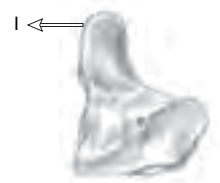

Figura 7.5. **Ganchoso izquierdo**. Es el único carpiano con una larga apófisis, curva, no articular (punto de inserción del ligamento anterior del carpo). Si se orienta el gancho (apófisis unciforme) hacia arriba con incurvación hacia el examinador, define el lado de origen (el ganchoso se articula con los metacarpianos cuarto y quinto).



Figura 7.6. **Escafoides izquierdo**. Descrito a veces simplemente en forma de S, parece un óvalo aplastado, prieto en sus extremos y vuelto 90°. Hay que determinar la superficie cóncava del extremo más plano. Debidamente orientada para que el otro extremo señale hacia abajo, señala el lado de origen.

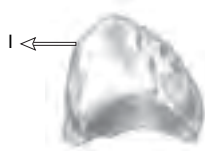


Figura 7.7. **Semilunar izquierdo**. Tiene la forma de media luna. Si la concavidad se dirige hacia abajo y la gran faceta redondeada se aleja, sólo se aprecia una cara articular que señala el lado de origen

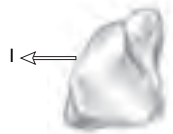

Figura 7.8. **Piramidal izquierdo**. Tiene la forma de una pirámide, con una cara interna articular para el pisiforme, una externa plana para el semilunar y una inferior cóncava para el ganchoso. Con el vértice arriba, la cara articular más grande señala el lado de origen.



Figura 7.9. **Pisiforme izquierdo**. Hueso pequeño que se ha comparado con un guisante y que se forma en el interior del tendón del músculo cubital anterior (flexor). Puede apreciarse en la base de la superficie palmar medial (eminencia hipotenar). El pisiforme presenta una cara articular ligeramente excavada para el piramidal. Un lado del pisiforme sobresale algo más; orientado hacia fuera, el «dedo» apunta al lado de origen, como muestra la ilustración.

Origen y desarrollo

Cada carpiano se origina en un solo centro de osificación. El mayor es el primero en aparecer (2 a 4 meses posnatales) y el pisiforme el último (8 a 10 años). La secuencia ha sido estudiada por diferentes investigadores, y el resumen pertinente fue publicado por Scheuer y Black (2000). Los carpianos (y la mano en conjunto) constituyen una buena guía para determinar la edad en la primera y segunda infancia.

Tabla 7.1. Articulaciones carpianas.

Carpianos	Articulaciones
Escafoides	radio, semilunar, mayor, trapecio y trapezoide
Semilunar	cúbito, escafoides, mayor (y ganchoso?), piramidal
Piramidal	semilunar, ganchoso, pisiforme
Pisiforme	piramidal
Trapecio	metacarpiano 1, escafoides, trapezoide
Trapezoide	metacarpiano 2, trapecio, escafoides, mayor
Mayor	metacarpiano 3, trapezoide, escafoides, semilunar, piramidal
Ganchoso	metacarpianos 4 y 5, piramidal, mayor

HUESOS METACARPIANOS: PALMA DE LA MANO

Descripción, localización, articulación

Los metacarpianos son los huesos largos que dan soporte a la palma de la mano. Cinco por mano, se articulan próximalmente con los huesos carpianos y distalmente con las falanges, con las cuales algunos estudiantes los confunden, debido quizás a que estudian las manos esqueléticas articuladas sin usar una mano con carne a efectos de comparación. La solución es estudiar la mano propia. Identificar primero los nudillos de ambas manos y en la esquelética, y recordar que las *cabezas* de los huesos metacarpianos son las grandes protuberancias redondas en las *bases* de los dedos.

Reconocimiento de la lateralidad izquierda/derecha

Nota for ense

Las manos sufren a menudo heridas recibidas en actos de defensa propia.

El extremo proximal de cada metacarpiano es clave para determinar la lateralidad y número del hueso. En las ilustraciones, cada metacarpiano es representado según tres vistas: lateral, medial y proximal. La vista lateral queda a la izquierda y la medial a la derecha, de modo que las superficies palmares se oponen. Examinemos la longitud, anchura y curvatura del tallo de cada hueso metacarpiano y comparemos seguidamente las características de cada base. Repárese en las facetas articulares a cada lado de la base y compárense con las adyacentes.

Origen y desarrollo

Cada metacarpiano se desarrolla a partir de dos (no tres) centros de osificación. El primario es el tallo óseo. Los secundarios forman las epífisis distales (los nudillos) en los metacarpianos 2-5. En el metacarpiano #1, el centro secundario es proximal.

Sexo

Varios investigadores han desarrollado métodos para determinar el sexo a partir de los metacarpianos (Scheuer y Elkington, 1993; Falsetti, 1995; Stojanowski, 1999). Burrows y otros (2003) compararon los tres métodos y juzgaron el de

Stojanowski como el mejor. Llegaron a la conclusión que «la utilidad potencial de los metacarpianos para determinar el sexo de unos restos esqueléticos humanos puede ser limitada, en especial como determinante único» (p. 20). En otras palabras, en la medida de lo posible, se debe evaluar la edad en razón de la totalidad del cuerpo. Si recurrimos sólo a la mano procede remitirse a las publicaciones originales para obtener una lista completa de funciones diferenciales.

Tabla 7.2. Articulaciones metacarpianas y de las falanges.

Hueso	Cara articular	Hueso adyacente
Metacarpiano #1	base medial lateral cabeza	trapezio ninguno – ni siquiera #2 ninguno falange proximal
Metacarpiano #2	base, centro base, medial lateral cabeza	trapezoide metacarpiano #3 trapezio falange proximal
Metacarpiano #3	base medial lateral cabeza	mayor metacarpiano #4 metacarpiano #2 falange proximal
Metacarpiano #4	base medial lateral cabeza	ganchoso ninguno – sólo un tubérculo metacarpiano #3 falange proximal
Metacarpiano #5	base medial lateral cabeza	ganchoso ninguno – sólo un tubérculo metacarpiano #4 falange proximal
Falange proximal	base cabeza	falange proximal falange distal
Falange medial	base cabeza	falange proximal falange distal
Falange distal (terminal)	base cabeza	falange medial ninguno – sólo la uña

COMPARACIÓN DE CARACTERÍSTICAS METACARPANAS (80 POR CIENTO DEL TAMAÑO NATURAL)

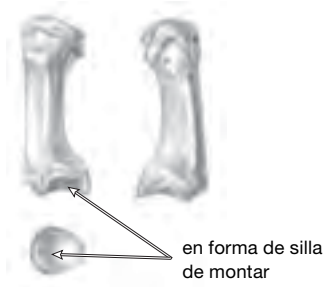


Figura 7.10. **Metacarpiano #1**, vistas lateral, medial y proximal. Corto y ancho, comparado con los demás. Carece de superficies articulares en los lados laterales o medial. Desde el lado dorsal, la base apunta hacia el #2. Desde la faceta articular proximal, la base apunta hacia la superficie palmar. Una vista de la cara proximal muestra una faceta en forma de silla de montar que se articula con la correspondiente del trapecio.

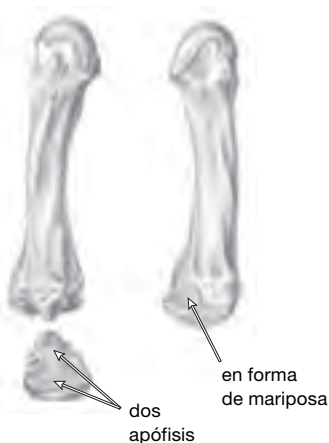


Figura 7.11. **Metacarpiano #2**, vistas lateral, medial y proximal. Uno de los dos grandes metacarpianos, el único con dos apófisis basales: una ancha y la otra puntiaguda, fáciles de ver ambas en la ilustración de mano completa (figura 7.1). Desde el lado dorsal, la apófisis más grande y larga apunta hacia el metacarpiano #3, con el que se articula. La faceta medial (para #3) es ancha y tiene forma de «mariposa». Compárese con la faceta lateral de #3. En la cara proximal, las dos apófisis crean un surco para el trapezoides.

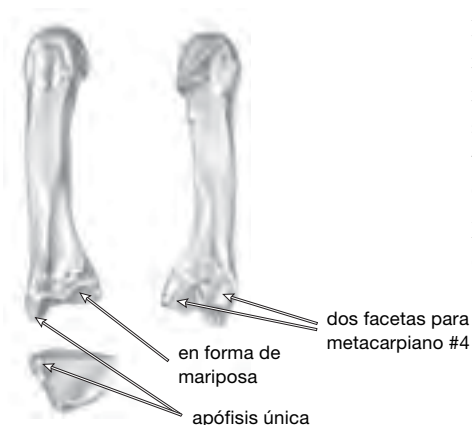

Figura 7.12. **Metacarpiano #3**, vistas lateral, medial y proximal. De tamaño similar al #2, pero presenta sólo una apófisis en la base, la cual apunta desde el lado dorsal hacia #2. La cara lateral es ancha y tiene forma de «mariposa». Compárese con la faceta medial de #2. La cara proximal es sesgada y de perfil algo triangular. Se articula con la distal del mayor.

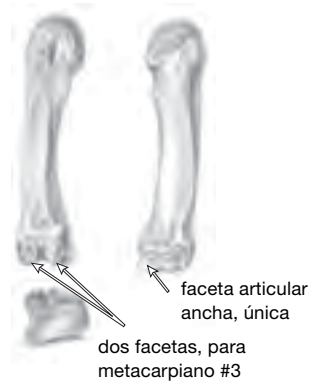


Figura 7.13. **Metacarpiano #4**, vistas lateral, medial y proximal. Uno de los dos metacarpianos más pequeños. La base es más estrecha que las de los otros metacarpianos y no hay apófisis que sobresalga desde la cara proximal. El metacarpiano #4 presenta facetas articulares en ambos lados de la base; la medial (para #5) es única, ancha y en forma de «mariposa»; la lateral es doble (dos pequeñas superficies articulares para #3). Estas dos facetas articulares para #3 son prominentes y visibles en vista proximal. La faceta proximal se articula con la parte lateral distal del ganchoso.

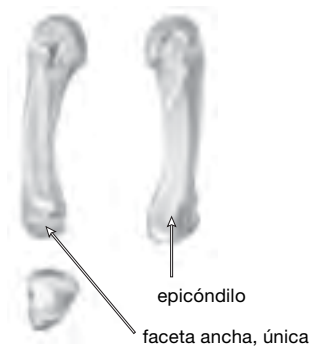


Figura 7.14. **Metacarpiano #5**, vistas lateral, medial y proximal. Es el otro de los pequeños metacarpianos. La base es más ancha que en #4 porque proyecta un epicóndilo desde la superficie medial. El metacarpiano #5 carece de apófisis basales y sólo presenta una faceta lateral en forma de «mariposa» (para #4). La superficie proximal es más bien redondeada y se articula con la distal del ganchoso.

FALANGES DE LA MANO: HUESOS DE LOS DEDOS

Descripción, localización, articulación

Una **falange** es uno de los catorce huesos de los dedos de la mano (o pies). El pulgar tiene dos falanges: proximal y distal. Los otros cuatro dedos presentan tres falanges cada uno: **proximal**, **medial** y **distal**, esta última llamada también terminal.

Las falanges proximales se articulan con las cabezas de los metacarpianos; las mediales y distales, sólo con falanges.

Reconocimiento de la lateralidad izquierda/derecha**Nota for ense**

¡Guardar siempre manos y pies por separado!

Dicho reconocimiento no suele ser posible con las falanges. Incluso en la misma mano puede producirse confusión entre los dedos segundo y cuarto. Hay que ejercer sumo cuidado al recuperar y guardar individualmente cada dedo, según requiera el caso.

Origen y desarrollo

Cada falange se forma a partir de dos centros de osificación: el tallo diafisario primario y una epífisis proximal (no distal). La epífisis de la falange es plana y de forma oval.

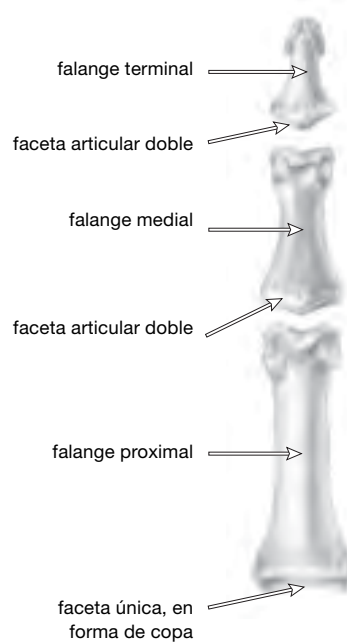


Figura 7.15. Falanges de los dedos de la mano, terminal, medial, proximal (80 por ciento del tamaño natural).

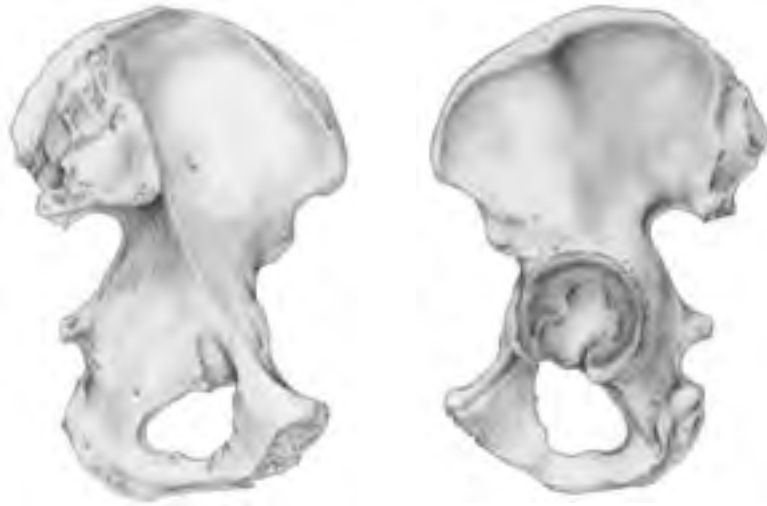Método para distinguir las falanges

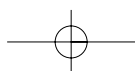
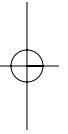
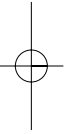
1. Primero, identificar todas las falanges terminales y apartarlas:
 - a) El extremo distal carece de faceta para articularse con otro hueso. En cambio, se configura para acoger la uña y dar soporte a la punta del dedo.
 - b) El lado palmar es llano y rugoso para la inserción de tendones.
2. Seguidamente, examinar los extremos *proximales* de las otras falanges y separarlos en dos grupos: con facetas articulares dobles y únicas, respectivamente:
 - a) La falange medial presenta un extremo proximal con faceta doble y tiene aspecto festoneado. Esta faceta doble encaja con la superficie dentada del extremo distal de la falange proximal.
 - b) La falange proximal sólo tiene un extremo articular en forma de copa que encaja con la cabeza redondeada del metacarpiano.

Nota: para comparar las falanges de manos y pies, véase el capítulo 10, «El pie».

CAPÍTULO 8

PELVIS (COXAL O INNOMINADO)





INTRODUCCIÓN

En la edad adulta, la pelvis completa se compone de dos huesos **coxales** y un sacro. Juntos crean una bacía que da soporte a los órganos del tronco inferior: intestinos, vejiga, útero, etc. La pelvis humana constituye asimismo la estructura que hace posible la locomoción bípeda. Este capítulo se centra en la pelvis. El sacro también forma parte, por supuesto, de la columna vertebral (véase el capítulo 5, «Las vértebras»).

PELVIS: ÍLEON, ISQUIÓN Y PUBIS

Al igual que el cráneo está formado por muchos huesos individuales, el innominado proviene de la fusión de tres huesos individuales: íleon, isquion y pubis, huesos a los que se hace referencia por su nombre propio, salvo cuando un apelativo compuesto es más exacto (por ej., el coxal o innominado derecho fue hallado intacto, pero sólo fue recuperado el isquion izquierdo).

Descripción, localización, articulación

El **íleon** es el hueso superior de la pelvis. Es la porción grande y expandida que forma la estructura comúnmente llamada «hueso de la cadera». La cintura se encuentra inmediatamente por encima de la **cresta ilíaca**.

El **isquion** es el hueso más inferior de la pelvis. Es el hueso denso y redondeado que soporta el peso de la persona sedente.

El **pubis** es el hueso más anterior de la pelvis. Los huesos pubianos izquierdo y derecho se aproximan en la **sínfisis púbica**, la línea media inferior del tronco. Las facetas sinfisiales no se fusionan en condiciones normales. Permanecen separadas toda la vida por un denso disco fibrocartilaginoso.

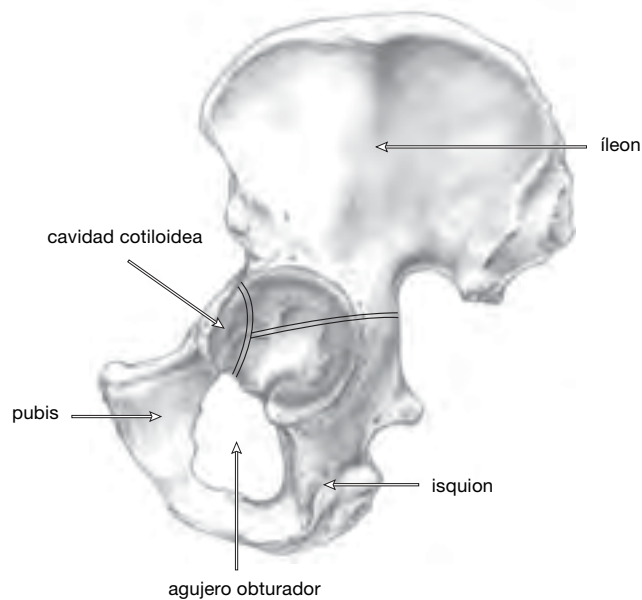


Figura 8.1. Pelvis (con sus tres huesos delineados).

La pelvis se articula con el sacro y el fémur. El sacro sólo se articula con el íleon en la *faceta auricular* (en forma de oreja). El fémur se articula en la *cavidad cotiloidea*. Dado que el íleon, el isquion y el pubis se juntan y fusionan para crear la *cavidad cotiloidea*, el fémur se articula, de hecho, con los tres huesos de la pelvis.

Notas anatómicas

- El sacro se articula en la **faceta auricular** de la cara *interna* del íleon.
- El fémur se articula en la **cavidad cotiloidea** de la cara *lateral* del coxal.
- El pubis se curva contrariamente a lo esperado (hacia fuera como el pico de un jarrón, no hacia dentro, como la parte más ancha de un cuenco).
- La parte más gruesa del coxal es la **tuberosidad isquiática**, el hueso más estrechamente asociado con la postura sedente.
- El **ramo iliopectíneo** o iliopubiano es más grueso y retorcido; el **isquiopectíneo** es más plano.

PELVIS (COXAL O INNOMINADO)

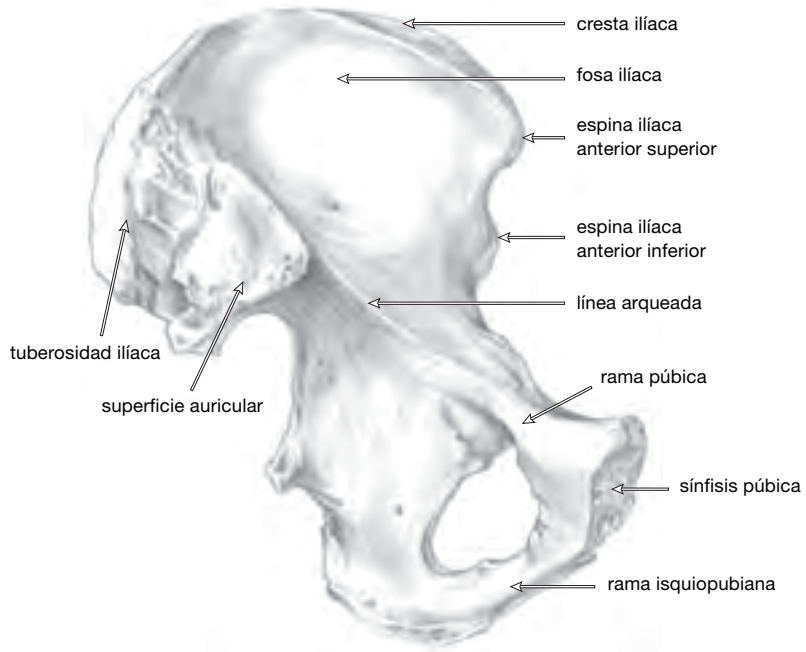


Figura 8.2. Pelvis (lado izquierdo, vista medial).

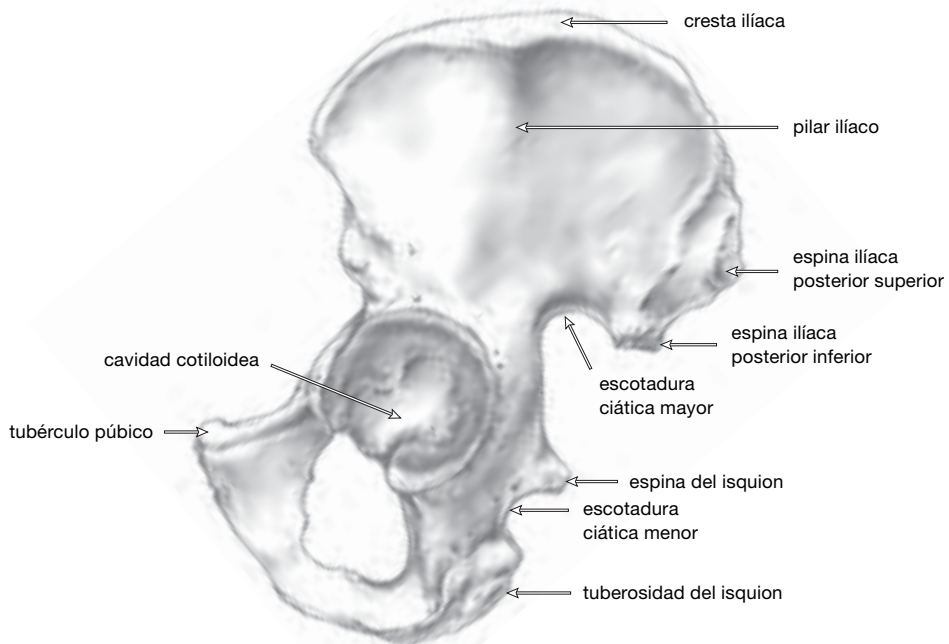


Figura 8.3. Pelvis (lado izquierdo, vista lateral).

Reconocimiento de la lateralidad izquierda/derecha

La orientación del coxal completo no presenta problemas. Cuando la cresta ilíaca es superior y la tuberosidad isquiática inferior, el pubis es anterior. En esta posición, la cavidad cotiloidea es lateral. Sostenido el coxal con la mano derecha, el pubis enfrente y el íleon arriba, si la cavidad cotiloidea es lateral (hacia la palma de la mano) se trata del hueso derecho; si no, del izquierdo.

Los fragmentos son más difíciles de ubicar, pero la forma de vasija cóncava ayuda a definir la cara interna del íleon y el isquion. Mírese la concavidad y oriéntese la cresta ilíaca hacia arriba o la tuberosidad isquiática hacia abajo; precísese seguidamente la ubicación del borde de la cavidad cotiloidea, que debe ser lateral.

Un pubis aislado es a menudo erróneamente identificado porque la curvatura interior es convexa más que cóncava. Si así se tiene presente, colóquese medial la faceta sinfisial y oriéntese según la forma del ramo. El **ramo iliopúbico superior** es más grueso y retorcido. El **ramo isquiopúbico inferior** es más delgado y llano.

Origen y desarrollo

Nota for ense

Las epífisis de la cresta ilíaca no se fusionan completamente sino hacia los primeros veinte años; por tanto, la cresta puede ser útil para establecer que el individuo es legalmente un adulto.

El íleon, isquion y pubis se forman respectivamente a partir de un centro de osificación primario y varios pequeños centros secundarios. Básicamente, el íleon presenta epífisis superiores que completan la cresta ilíaca, y el isquion tiene una epífisis inferior que forma la tuberosidad isquiática. Los otros centros de osificación secundarios se asocian con el acabado de la «copa» de la cavidad cotiloidea y las espinas del íleon.

Edades básicas de fusión

Ramo isquiopectíneo	5-8 años	Tuberosidad isquiática	16-20 años
Cavidad cotiloidea	11-17 años	Cresta ilíaca	17-23 años

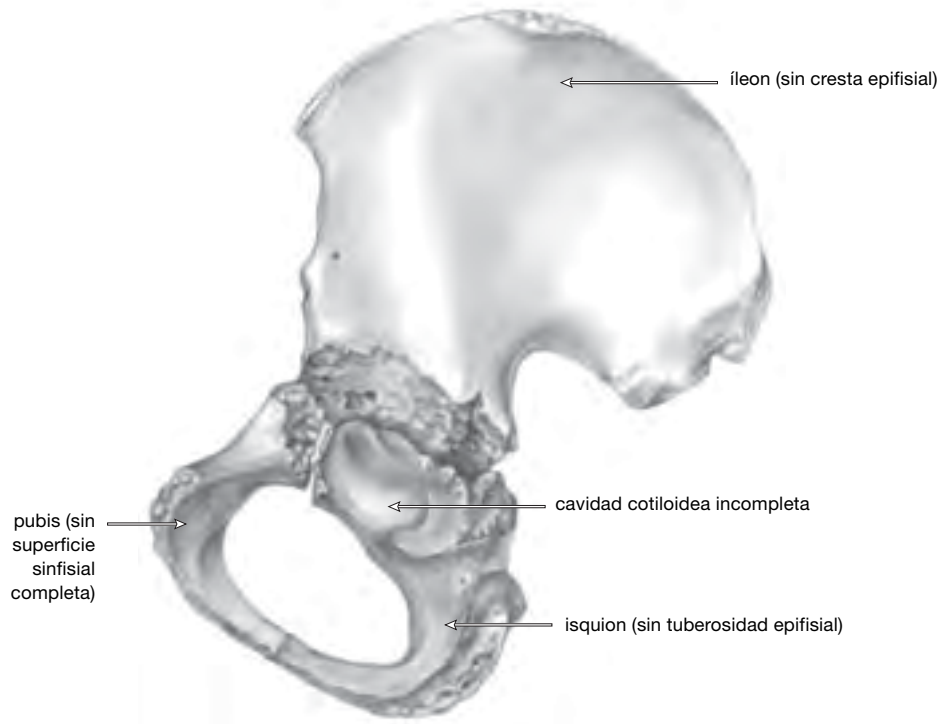


Figura 8.4. Íleon, isquion y pubis juvenil, 3 años (lado izquierdo, vista lateral).

DIFERENCIASEXUALES

La pelvis es la estructura única más fiable para la determinación del sexo. Las pelvis masculina y femenina deben ser minuciosamente comparadas, centrandó la atención en el pubis y el íleon.

Diferencias sexuales en el pubis

La pelvis femenina cambia notablemente durante la pubertad para generar la cadera femenina más amplia y una mayor entrada pelviana con miras a la parturición. Las características sexuales clave se encuentran en el pubis y el íleon.

Comparado con el pubis masculino, el femenino parece haber sido extendido hacia la línea media. La mujer que ha tenido hijos desarrolla a veces irregularidades en la superficie dorsal lisa del pubis, formas que pueden presentarse como depresiones circulares conocidas como **fosas de parto**.

Notas sexuales

Compárense las características siguientes:

- anchura medial-lateral del hueso del pubis (el femenino es más ancho).
- Ángulo subpúbico (el masculino es más agudo).
- Arco ventral (el femenino es más pronunciado).
- Presencia de fosas de parto (más comunes en mujeres).

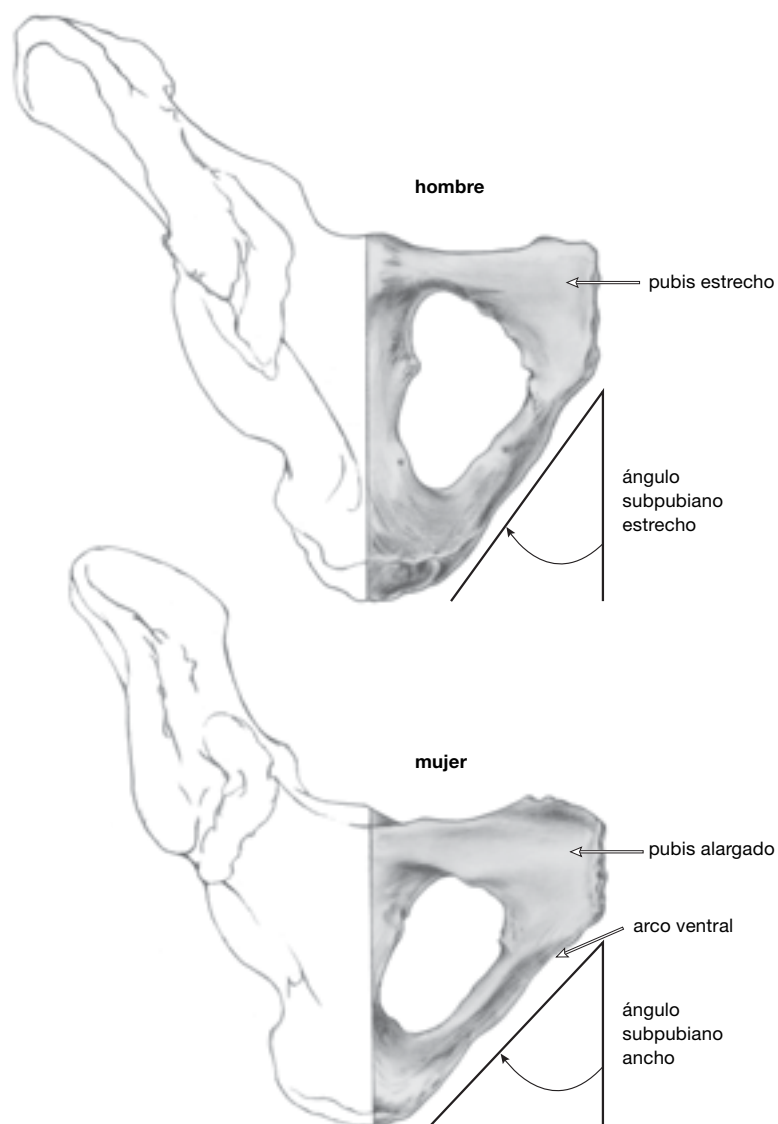


Figura 8.5. Pelvis masculina y femenina, superficie interna (medial).

Diferencias sexuales en el íleon

Comparado con el íleon masculino, el femenino aparece más acampanado en el lugar más ancho, y más angosto en la base del ramo iliopúbico, como resultado de la ampliación de la escotadura ciática. La mujer que ha tenido hijos desarrolla a menudo un surco en el borde anterior e inferior de la faceta auricular, que se conoce como **surco preauricular**. Como ocurre con muchas otras características sexuales, abundan también las formas intermedias e inconcluyentes. Un estudio de MacLaughlin y Bruce (1986) estableció que la anchura de la escotadura ciática era un factor de diferenciación sexual más bien pobre, aunque esto no signifique que por tal haya que desecharlo. Como con otros indicadores anatómicos, hay que considerar cada característica en combinación con toda la evidencia disponible.

Notas sexuales

Compárense las características siguientes:

- anchura de la escotadura ciática (la femenina es más ancha).
- Profundidad de la escotadura ciática (la masculina es más honda).
- Presencia de surco preauricular (más común en las mujeres).

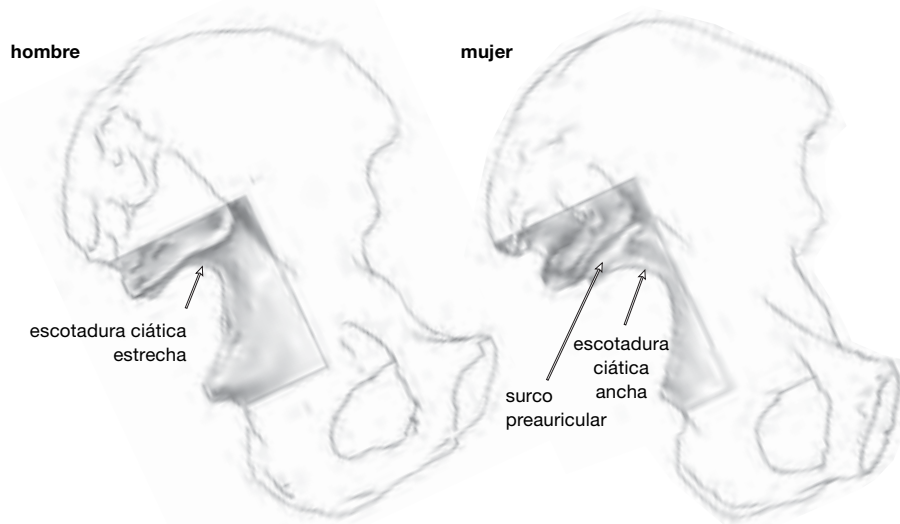


Figura 8.6. Pelvis masculina y femenina, vista medial.

CAMBIO CON LA EDAD

El coxal es uno de los varios huesos caudales al cráneo sistemáticamente estudiado en relación con los cambios (degenerativos) sobrevenidos con la edad. Al efecto hay métodos verificados para el examen de la sínfisis del pubis y faceta auricular del íleon. La sínfisis púbica suele ser más fiable y de uso más fácil para este fin, pero hay casos en que la única pieza disponible es la faceta auricular.

Cambios con la edad en la sínfisis púbica

El análisis de los componentes de la sínfisis púbica lo sugirió por primera vez Todd, en 1920, mediante la publicación de una descripción de diez fases de cambio con las ilustraciones correspondientes. La muestra presentada por Todd es enteramente masculina y, por tanto, inadecuada como representación de la amplia variación hallada en el mundo. No obstante, es útil para comprender la secuencia de los eventos del envejecimiento. Se incluye aquí para uso general:

- I. *Primera fase postadolescencia (edad 18-19)*. Superficie sinfisial rugosa, cubierta de crestas horizontales separadas por surcos muy conspicuos; no hay nódulos osílicos (epifisiales) que se fusionen con la superficie; no hay margen de delimitación definido; no hay definición de extremos (Todd, 1920, p. 301).
- II. *Segunda fase postadolescencia (edad 20-21)*. Superficie sinfisial aún rugosa, cubierta por crestas horizontales cuyos surcos de separación se rellenan gradualmente hacia el límite dorsal con una nueva formación de hueso de fina textura. Esta formación empieza a velar los extremos de las crestas horizontales. Puede haber nódulos osílicos (epifisiales) fusionados con la cara sinfisial superior; empieza a desarrollarse el margen de delimitación; los extremos siguen indefinidos; vaga indicación de bisel ventral (Todd, 1920, pp. 302-303).
- III. *Tercera fase postadolescencia (edad 22-24)*. La superficie sinfisial muestra signos de obliteración progresiva de crestas y rugosidades; empieza a formarse la meseta dorsal; hay presencia de nódulos osílicos (epifisiales); los márgenes dorsales empiezan a definirse; el bisel resultante de la merma de densidad ventral se hace rápidamente más pronunciado; sigue la indefinición de extremos (Todd, 1920, p. 304).
- IV. *Cuarta fase (edad 25-26)*. Notable aumento del área ventral biselada, con disminución correspondiente de crestas y rugosidades; total definición del margen dorsal por formación de la meseta; empieza la delimitación del extremo inferior (Todd, 1920, p. 305).
- V. *Quinta fase (edad 27-30)*. Poco o ningún cambio en la superficie sinfisial

y meseta dorsal, salvo esporádicas y prematuras tentativas de formación de una rampa ventral; el extremo inferior, como el borde dorsal, es cada vez más claro y definido; empieza a formarse el extremo superior con o sin intervención de nódulos óseos (epifisiales) (Todd, 1920, p. 306).

- VI. *Sexta fase (edad 30-35)*. Aumenta la definición de los extremos; hay desarrollo y práctica completitud de la rampa ventral y conservación del aspecto granular de la cara sinfisial y ventral del pubis; ausencia de labiación del borde sinfisial (Todd, 1920, p. 308).
- VII. *Séptima fase (edad 35-39)*. Cambios en la faceta sinfisial y aspecto ventral del pubis consiguientes a la disminución de actividad; aparecen excrescencias óseas en las inserciones de tendones y ligamentos, en especial en el tendón del músculo recto interno del muslo y ligamento sacro-tuberoso (Todd, 1920, p. 310).
- VIII. *Octava fase (edad 39-44)*. Superficie sinfisial en general lisa e inactiva; superficie ventral del pubis también inactiva; perfil oval completo o casi; extremos claramente definidos; no hay «borde» (aro) manifiesto en la faceta sinfisial ni en los márgenes dorsal y ventral (Todd, 1920, p. 311).
- IX. *Novena fase (edad 45-50)*. La faceta sinfisial presenta un aro más o menos marcado, como uniformemente agudo es el del margen dorsal, e irregular el del ventral (Todd, 1920, p. 312).
- X. *Décima fase (edad 50 y más)*. Faceta sinfisial erosionada y con osificación errática; borde ventral más o menos ausente; esta desfiguración aumenta con la edad (Todd, 1920, p. 313).

El trabajo de Todd fue revisado y modificado por Brooks (1955), Brooks y Suchey (1990), McKern y Stewart (1957), Hanihara y Suzuki (1978), Snow (1983), Katz y Suchey (1986), Suchey, Wiseley y Katz (1986) y otros. Todos se propusieron verificar si el método funcionaba y, de ser así, cómo mejorarlo o simplificarlo. Muchos llegaron a dominar el análisis de los riscos y depresiones de la sínfisis púbica, pero ninguno logró hacer fácil el uso del método. Katz y Suchey (1986) redujeron el número de fases de diez a seis, y todo el grupo demostró que el estudio intenso de grandes cantidades de información lleva a una observación progresivamente mejor del detalle.

Durante mucho tiempo se pensó que sería difícil, si no imposible, usar la sínfisis púbica femenina para determinaciones de la edad. Al trauma del parto se le asociaba un efecto destructivo y falsamente envejecedor. Sin embargo, algunos investigadores resueltos desarrollaron criterios independientes para las sínfisis púbicas femeninas y demostraron que eran útiles (Gilbert y McKern, 1973; Suchey, 1979; Suchey *et al.*, 1986). Un estudio de Klepinger y otros (1992) validó los métodos para hombres y mujeres. No se incluyen aquí fórmulas e ilustraciones relativas a sínfisis púbicas femeninas, pero pueden obtenerse moldeados e instrucciones pertinentes de France Casting. Si es posible, es mejor servirse de moldeados que de ilustraciones.

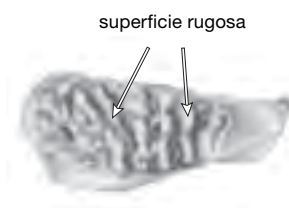
Como con todo lo biológico, las variables y las respuestas son muchas. El resultado se expresa como tendencia más que como paso claramente definido. Por tanto, hay que estudiar las tendencias, aplicar los métodos y comparar los resultados propios con modelos de individuos de edad conocida, pero no confiar plenamente en el método de la sínfisis púbica u otro sólo para determinar la edad. En una tumba colectiva de individuos de la misma población es bastante posible inferir una secuencia cronológica suficientemente buena.

Análisis de la sínfisis púbica

Antes de proceder al análisis cronológico de una sínfisis púbica hay que estudiar la anatomía y reconocer cada característica significativa. Así:

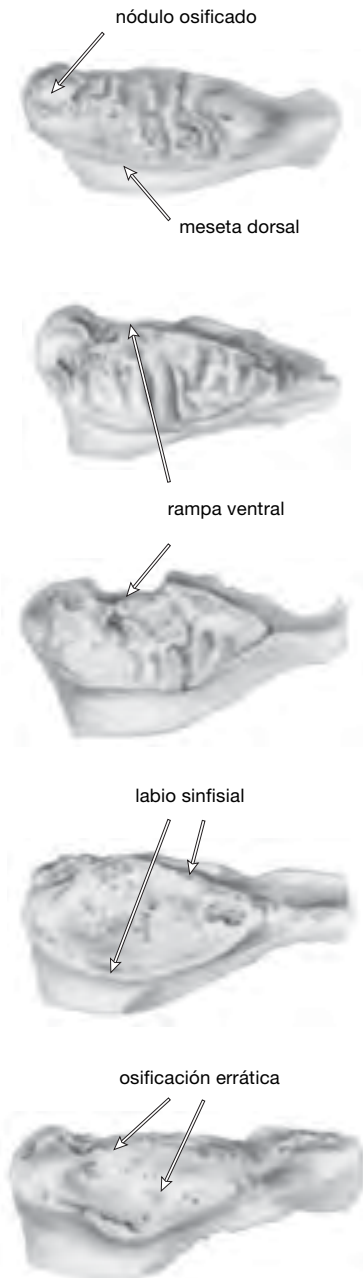
1. Identificar las superficies ventral y dorsal del pubis. La ventral es cóncava; la dorsal, convexa.
2. Identificar las semicaras sinfisiales, dorsal y ventral, resultantes de la división de la superficie en dos mitades por una cresta o surco longitudinal, opuestas entre sí y separadas sólo por fibrocartílago.
3. Reconocer una superficie rugosa y distinguirla de las porosas y lisas. Esta superficie puede definirse igualmente como ondulada o rizada.
4. Localizar los nódulos osificados, en su mayor parte en la semicara dorsal.
5. Localizar el contorno oval, borde sinfisial más exterior.
6. Apreciar el labio sinfisial, extensión del contorno oval, ligeramente elevado sobre el plano de la superficie sinfisial.

Cambios en la sínfisis púbica masculina con la edad



Fase 1: 15 a 23 años – superficie cubierta de crestas

- Inicialmente: *superficie totalmente cubierta de crestas*, sin nódulos ni biselado, reborde sinfisial o labiación.
- Más adelante: empiezan a formarse nódulos osificados a medida que desaparecen lentamente las crestas.

*Fase 2: 19 a 35 años – nódulos osificados*

- Nódulos osificados evidentes.
- Plano (meseta) dorsal.
- Inicio de biselado ventral.

Fase 3: 22 a 43 años – rampa ventral

- Definición de extremos (partes superior e inferior de la sínfisis).
- *Rampa ventral* completa.
- No hay borde sinfisial ni labiación.

Fase 4: 23 a 59 años – contorno oval

- Faceta sinfisial más lisa.
- *Contorno oval* casi completo.
- No hay borde sinfisial ni labiación.

Fase 5: 28 a 78 años – borde sinfisial

- *Borde sinfisial* marcado.
- Borde dorsal labiado.
- Borde ventral irregularmente labiado.

Fase 6: 36 a 87 años – osificación errática

- *Osificación errática* con erosiones.
- Labiación irregular.
- Borde ventral discontinuo.

Figura 8.7. Envejecimiento de la pelvis masculina en 6 fases, con descripción sumaria. Ilustraciones adaptadas a partir de modelados óseos de France Casting del hueso pubis masculino para uso con el sistema hexafásico de envejecimiento púbico de Katz y Suchey (1986). Recomiendo el uso regular de moldeados siempre que sea posible. (También hay moldeados de envejecimiento púbico femenino).

Tabla 8.1. Correlación y comparación de los sistemas Katz y Suchey de seis fases y Todd de diez fases.

Todd	Katz y Suchey	Margen de edad	Años
I, II, III	1	15-23	8
IV, V	2	19-35	16
VI	3	22-43	21
VII, VIII	4	23-59	36
IX	5	28-78	50
X	6	36-87	51

Obsérvese que el número de años por margen aumenta en más del 15 por ciento entre las fases 1 y 6. En otras palabras, a mayor número de fase, menor significación.

Cambios en la superficie auricular del íleon con la edad

La superficie auricular del íleon también cambia con la edad. Lovejoy y otros (1985a) desarrollaron un método de determinación de la edad basado en los cambios en cinco áreas de la superficie auricular. Y si el trabajo de Todd (1920) revelaba la secuencia de eventos cronológicos en la sínfisis púbica, el de Lovejoy definía los cambios cronológicos en la superficie auricular conforme a ocho fases con intervalos de cinco años desde 20 a >60. El método Lovejoy no es de uso tan fácil como el de la sínfisis púbica, pero el íleon sobrevive a menudo a condiciones que destruyen al más frágil pubis. En otras palabras, puede que en ocasiones la superficie auricular sea la única información disponible para la determinación de la edad.

El método Lovejoy ha sido ensayado y verificado varias veces (Meindl y Lovejoy, 1989; Murray y Murray, 1991; Bedford *et al.*, 1993; Buckberry y Chamberlain, 2002; Osborne y *et al.*, 2004), pero sigue ofreciendo dificultades a muchos usuarios. Se han publicado fotografías en varios lugares, incluidas las de Ubelaker y Buikstra (1994) y Lovejoy *et al.* (1995), pero hasta el presente no se dispone aún de modelados. Murray y Murray (1991) resumieron el problema real al afirmar que «la medida de cambio degenerativo en la superficie auricular es demasiado variable para ser usado como criterio único para la estimación de la edad; el margen de error es simplemente demasiado grande para los fines de la ciencia forense» (p. 1.162).

El trabajo de Osborne *et al.* (2004) parece confirmar la declaración de Murray pero, como se ha dicho antes, puede que el íleon sea el único portador de información, de modo que el método debiera usarse atendiendo a los límites de su capacidad de predicción.

PELVIS (COXAL E INNOMINADO)

191

Tabla 8.2. Modificación de Osborne en seis fases sobre el método Lovejoy de ocho fases, con intervalos de predicción.

Fase	Características morfológicas	Edad media	Margen de edad sugerido
1	ondulación con posible estriado; granulosidad mayoritariamente fina, ocasionalmente basta	21,1	≤ 27
2	estrías; gránulos bastos y residuales finos; puede haber actividad retroauricular	29,5	≤ 46
3	estrías menguantes, con disposición transversal; gránulos bastos; actividad retroauricular; inicio de cambios apicales	42	≤ 69
4	restos de ordenamiento transversal; gránulos bastos progresivamente sustituidos por densificación; actividad retroauricular; cambio apical; macroporosidad	47,8	20-75
5	la superficie se hace irregular, con textura sobre todo compacta; moderada actividad retroauricular; moderado cambio apical; macroporosidad	53,1	24-82
6	superficie irregular; densificación acompañada de destrucción subcondrial; intensa actividad retroauricular; marcado cambio apical; macroporosidad	58,9	29-89

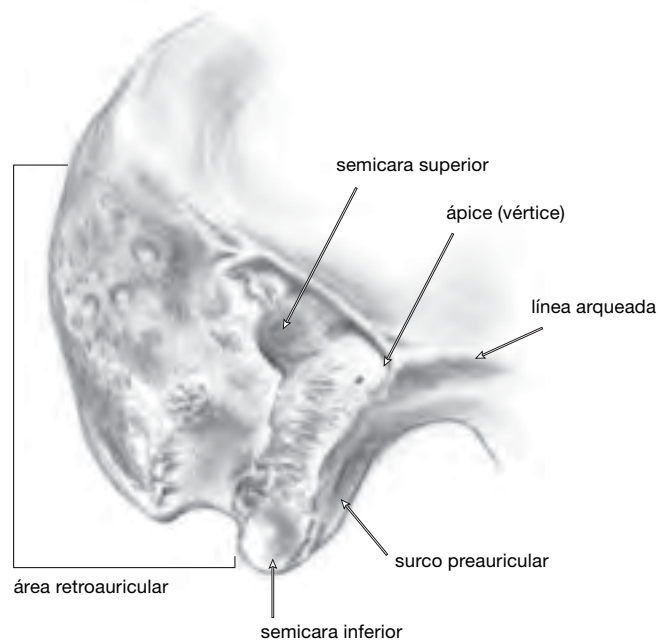
Modificado de Osborne *et al.*, 2004:202, tablas 8 y 9.

Figura 8.8. Determinación de la edad en la faceta auricular, áreas anatómicas.

Nota anatómica

Antes de analizar la superficie auricular hay que identificar las áreas anatómicas y reconocer las características esenciales.

Áreas anatómicas (véase la figura 8.8)

- *Superficie auricular* (faceta articular «en forma de oreja» para el sacro).
- *Ápice* (que no es el «ápice» propiamente dicho sino más bien el ángulo sito al final de la *línea arqueada*).
- *Semicaras* superior e inferior (áreas auriculares encima y debajo del ápice).
- *Área retroauricular* (área posterior a la superficie auricular).

Características

- *Ondulación* (surcos transversales, ondas).
- *Estrías* (líneas finas, arañazos).
- *Porosidad* (perforaciones minúsculas, orificios).
- *Granulosidad* (diminuta, en forma de papel de lija).
- *Actividad apical* (labiación en ápice auricular).

Tabla 8.3. Términos osteológicos para la pelvis.

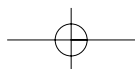
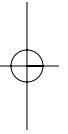
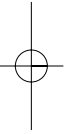
Hueso	Término	Definición
Íliaco (innominado)	acetábulo	superficie articular para rotación de la cabeza del fémur
	cavidad cotiloidea	superficie central no articular en el fondo del acetábulo
	agujero obturador	gran abertura circundada por el pubis, isquion y ramo isquiopúbico
Íleon	superficie auricular	área en forma de oreja para la articulación del sacro
	línea arqueada	ligera cresta en la superficie medial (interior) del íleon, con inicio en el pubis y final en el vértice («ápice») de la superficie auricular
	surco preauricular	surco anterior/inferior a la superficie auricular, relacionado con el trauma de la parturición
	cresta ilíaca	borde superior del íleon
	fosa ilíaca	superficie cóncava, lisa, interior del íleon
	tuberosidad ilíaca	engrosamiento interior superior del íleon, superior a la superficie auricular
	espina ilíaca anterior, superior	la superior de las dos proyecciones del borde ventral del íleon
	espina ilíaca anterior, inferior	la inferior de las dos proyecciones del borde ventral del íleon
	espina ilíaca posterior, superior	la superior de las dos proyecciones del borde dorsal del íleon
	espina ilíaca posterior, inferior	la inferior de las dos proyecciones del borde dorsal del íleon; la proyección que forma el borde superior de la escotadura ciática mayor

PELVIS (COXAL E INNOMINADO)

193

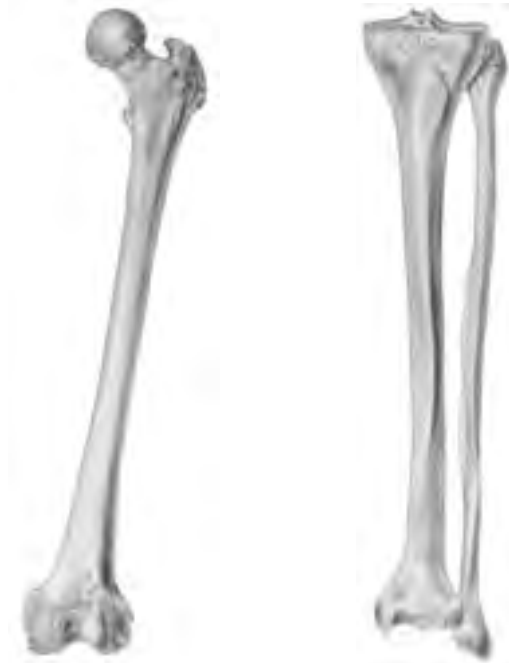Tabla 8.3. (Continuación)

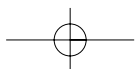
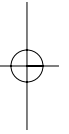
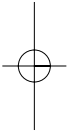
Hueso	Término	Definición
Isquion	escotadura ciática mayor	gran escotadura en el borde posterior del ileon que desciende hasta el isquion; área con marcado dimorfismo sexual (♂ estrecha, ♀ ancha)
	tuberosidad isquiática	mayor y más gruesa porción del isquion; la sedestación asienta en las dos tuberosidades isquiáticas
	espina isquiática	proyección ósea que forma el borde inferior de la escotadura ciática mayor
Pubis	escotadura ciática menor	escotadura más pequeña inferior a la escotadura ciática mayor
	meseta dorsal	cresta elevada en la superficie dorsal (superficie convexa más interior del pubis) que aparece en las primeras fases del envejecimiento de la sínfisis púbica
	rama isquiopúbica	puente óseo formado por proyecciones de isquion y pubis
	rama púbica	puente superior del pubis que se extiende hacia el ileon
	sínfisis púbica	unión cartilaginosa entre los dos huesos ilíacos; las superficies sinfisiales cambian progresivamente con la edad
	tuberosidad púbica	pequeña eminencia ósea en la superficie anterior superior del pubis
	ángulo subpúbico	ángulo formado debajo de la sínfisis púbica cuando los dos huesos ilíacos se hallan anatómicamente alineados
	concauidad subpúbica	curvatura lateral inferior de la sínfisis púbica femenina
	labio sinfisial	reborde que rodea la cara de la sínfisis púbica en las fases avanzadas de envejecimiento de la sínfisis púbica
	rampa ventral	bisel que aparece en la cara ventral (superficie cóncava, exterior) en las fases medias de envejecimiento de la sínfisis púbica
arco ventral	cresta ósea ligeramente elevada en la cara ventral del pubis femenino	
	fosas de parturición	indentaciones en la superficie interior del pubis adyacentes a la sínfisis púbica



CAPÍTULO9

PIERNA:FÉMUR,TIBIA,PERONÉY RÓTULA





INTRODUCCIÓN

Los huesos largos de la extremidad inferior son similares a los de la superior porque hay un hueso proximal y dos distales. No obstante, a diferencia del brazo, la articulación del miembro inferior presenta un gran hueso sesamoide (rótula) y los dos distales (tibia y peroné) son desiguales en tamaño y robustez.

FÉMUR:HUESODELMUSLO

Descripción, localización, articulación

El fémur se conoce comúnmente como «hueso del muslo» y es por lo común el hueso más pesado y resistente del cuerpo. El tallo presenta más bien una sección redondeada y aparece algo curvado o «arqueado» anteriormente. Se reconoce fácilmente gracias a la cabeza de forma esférica que se proyecta en ángulo desde el extremo proximal y por los dos cóndilos del extremo distal. Se articula proximalmente con el acetábulo (cavidad cotiloidea) del coxal (innominado) y distalmente con la tibia y la rótula.

Las figuras 9.1a y b muestran el fémur en posición anatómica normal, inclinada. Este hueso se angula medialmente (hacia el interior) desde la cavidad cotiloidea de la pelvis hacia la rodilla. No forma línea recta con la tibia. El **cóndilo medial** es más largo que el **cóndilo lateral**, para poder alcanzar la plataforma horizontal de la tibia y articularse con ella. La orientación relativa del fémur y de la tibia en la pierna humana contribuye a la ambulación equilibrada (véase la subsección sobre diferencias sexuales).

Nota mnemónica

Los orificios nutrientes penetran en los huesos de la pierna alejándose de la rótula-

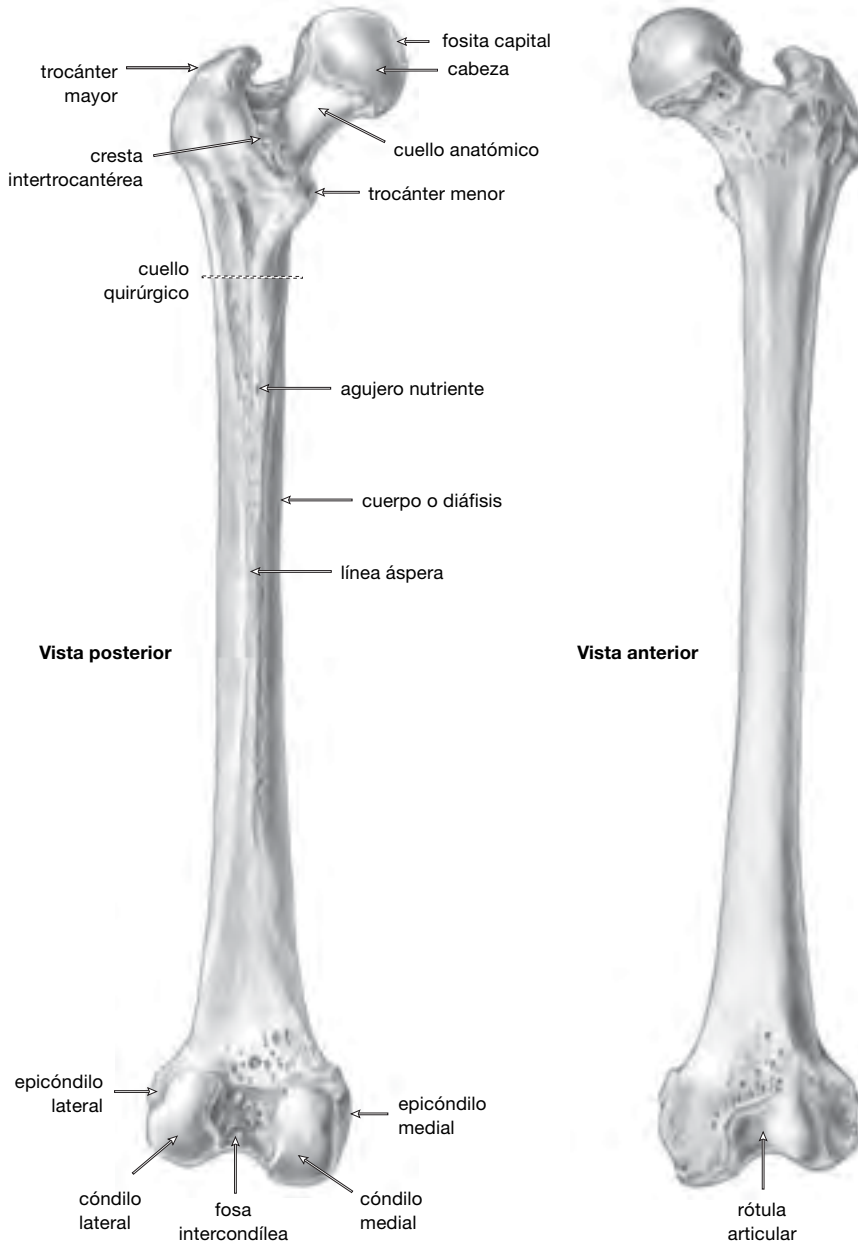


Figura 9.1a. Fémur izquierdo, vista posterior (50 por ciento del tamaño natural).

Figura 9.1b. Fémur izquierdo, vista anterior (50 por ciento del tamaño natural).

Reconocimiento de la lateralidad izquierda/derecha

En posición anatómica, la cabeza es medial y los **trocánter es mayor** y **menor** se conectan mediante la **cresta intertrocanterica** que cruza la cara posterior. El cóndilo distal más largo es medial y la superficie destinada a articulación con la rótula es anterior.

Diferencias sexuales en el fémur

La pelvis femenina, más ancha, requiere un mayor ángulo femorotibial (conocido también como «ángulo Q» o del cuádriceps). En el individuo vivo, el ángulo se define trazando una línea desde la espina iliaca anterior superior al centro de la rótula. Una segunda línea es trazada verticalmente desde el centro de la rótula a la tuberosidad tibial anterior. El ángulo masculino suele medir 10-14° y el femenino 15-18. La diferencia es visible en la angulación del cuello del tallo y las longitudes relativas de los dos cóndilos femorales. Compárense los ángulos relativos manteniendo verticales los fémures masculino y femenino, con los cóndilos en la superficie de una mesa.

El sexo también se puede determinar por las medidas de la cabeza del fémur, que responden al dimorfismo sexual que predice las masculinas, de mayor tama-

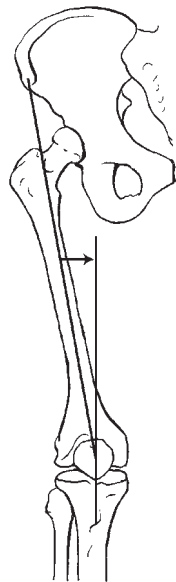


Figura 9.1c. Ángulo femorotibial («ángulo Q»).

ño, que las femeninas. El método es útil si no se dispone de pelvis o cráneo y si el individuo no identificado pertenece a una población bien documentada. Un cadáver desconocido de una población heterogénea, como los de grandes urbes, tal vez no será un candidato idóneo para este tipo de análisis.

Stewart (1979, p. 120) ofrece el conjunto numérico presentado en la tabla 9.1, basado en sus evaluaciones con el trabajo anterior de Pearson (1917-1919) para determinar el sexo de procedencia de huesos secos de la población norteamericana blanca. Este método se ha demostrado útil en pruebas recientes con múltiples medidas femorales (Šlaus *et al.*, 2003).

Tabla 9.1. Estimación del sexo a partir del diámetro de la cabeza del fémur.

Femenino	Femenino (?)	Indeterminado	Masculino (?)	Masculino
< 42,5 mm	42,5-43,5 mm	43,5-46,5 mm	46,5-47,5 mm	> 47,5 mm

Hay que medir el diámetro máximo del fémur con un calibrador corredero y comparar las mediciones capitales con las de la tabla 9.1. Si es posible, establézcanse datos normativos para la población antes de usar el método con plena confianza.

Diferencias raciales en el fémur

La curvatura anterior del fémur varía entre individuos y poblaciones. Stewart (1962) sugirió que los individuos de origen africano presentan menos curvatura anterior y por tanto, fémures más rectos. Trudell (1999) refinó el método de medición de fémures y verificó la tendencia de los de origen europeo hacia una curvatura anterior mayor y los africanos, menor. Para evaluar debidamente esta curvatura cabe recurrir a medidas seriadas.

Huesos que inducen a confusión

Los fragmentos de fémur se confunden a veces con los de la tibia o del húmero, aunque todos son diferentes en sección transversal. La tibia es triangular; el húmero y el fémur, redondeados. La circunferencia del húmero es regular; la del fémur se ve interrumpida por la protrusión de la línea áspera.

La cabeza del húmero es una semiesfera lisa, sin accidentes, mientras que la del fémur es más completa, marcada por la fosa capital y sita en el extremo de un prominente cuello.

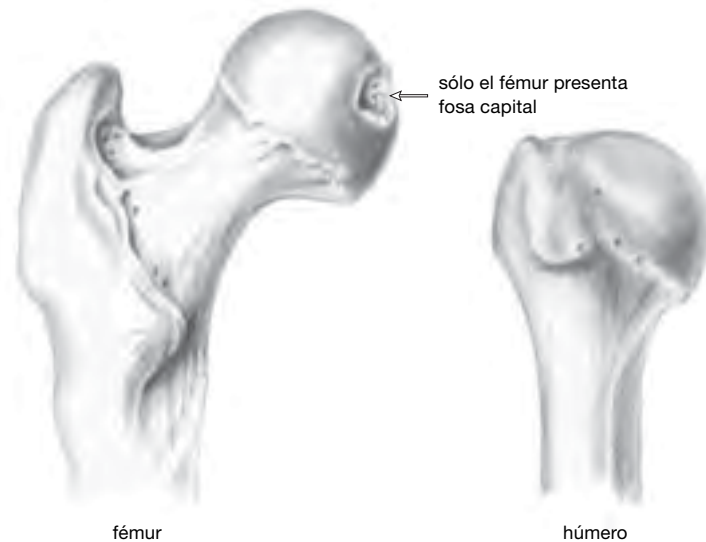


Figura 9.2. Comparación de las cabezas del fémur y el húmero, respectivamente.

Origen y desarrollo

El fémur se forma a partir de un centro de osificación primario y cuatro secundarios. El centro primario es la diáfisis del tallo. Los centros secundarios, por orden de aparición, comprenden las epífisis de los cóndilos, la cabeza y los trocánteres mayor y menor. El orden es importante porque la epífisis distal aparece en el mes final de gestación (36-40 semanas) y la cabeza después del nacimiento (6-12 meses).

Aquí no se ofrece ilustración de la epífisis del trocánter menor.

Nota for ense

La epífisis distal del fémur aparece en el último mes de gestación.
Es indicativa, por tanto, de feto a término.

Edades básicas de fusión

Cabeza	♀ 12-16 años	♂ 14-19
Trocánter mayor	♀ 14-16 años	♂ 16-18
Trocánter menor	16-17 años	
Epífisis distal	♀ 14-18 años	♂ 16-20

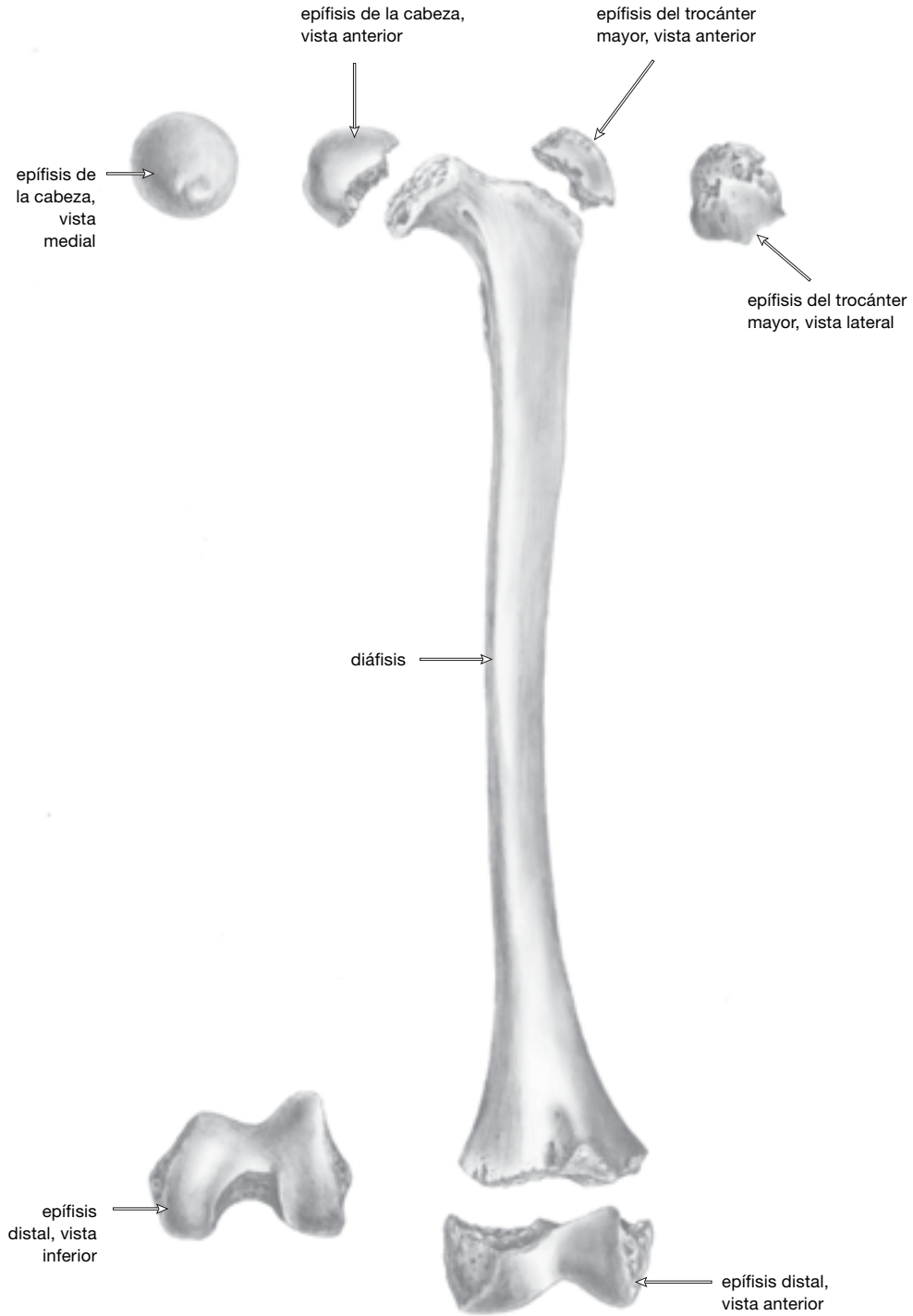


Figura 9.3. Fémur juvenil izquierdo, vista anterior.

RÓTULA

Descripción, localización, articulación

La **rótula**, en el habla común también «choquezuela», es el hueso sesamoide más grande del cuerpo, sito en el tendón del cuádriceps femoral en la cara anterior de la rodilla. Se articula con la superficie trocantérea del fémur distal y parece no tener más función que proteger la articulación de la rodilla, pero de hecho contribuye a aumentar la eficiencia biomecánica de la rodilla en extensión. La rótula mantiene el tendón rotuliano alejado del eje de movimiento y aumenta el poder extensor del músculo cuádriceps crural.

La figura 9.5 muestra la articulación de la rodilla y la ubicación vertical de la rótula que, de hecho, se encuentra más alta en el fémur de lo que indica la ilustración. Obsérvese la localización de la superficie rotuliana articular en el fémur:

- La rótula es mantenida por encima de la tibia por el músculo cuádriceps, cuyo tendón se inserta en el borde superior biselado de la rótula.
- La porción inferior de la rótula es mantenida en su sitio por el ligamento rotuliano que se origina en el vértice puntiagudo inferior y se inserta en la tibia anterior.
- La porción más grande de la rótula se articula con el ancho cóndilo lateral del fémur.

Reconocimiento de la lateralidad izquierda/derecha

Póngase la rótula en una superficie plana con el ápice en posición alejada. La rótula caerá hacia la porción más grande, la lateral, el lado de origen (por ej., la rótula derecha cae hacia la derecha; la izquierda, hacia la izquierda).

Origen y desarrollo

La osificación de la rótula es muy irregular. Suelen aparecer varios centros de osificación entre los 1,5 y 3,5 años, que poco después se fusionan (no hay epífisis). La rótula se vuelve biconvexa hacia los 4-5 años y adquiere la forma adulta durante la pubertad (Scheuer y Black, 2004).

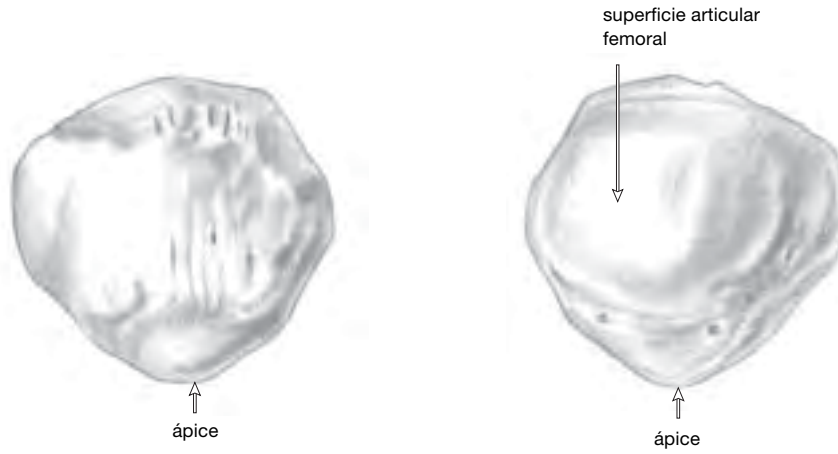


Figura 9.4a. Rótula izquierda, vista anterior (tamaño natural).

Figura 9.4b. Rótula izquierda, vista posterior (tamaño natural).

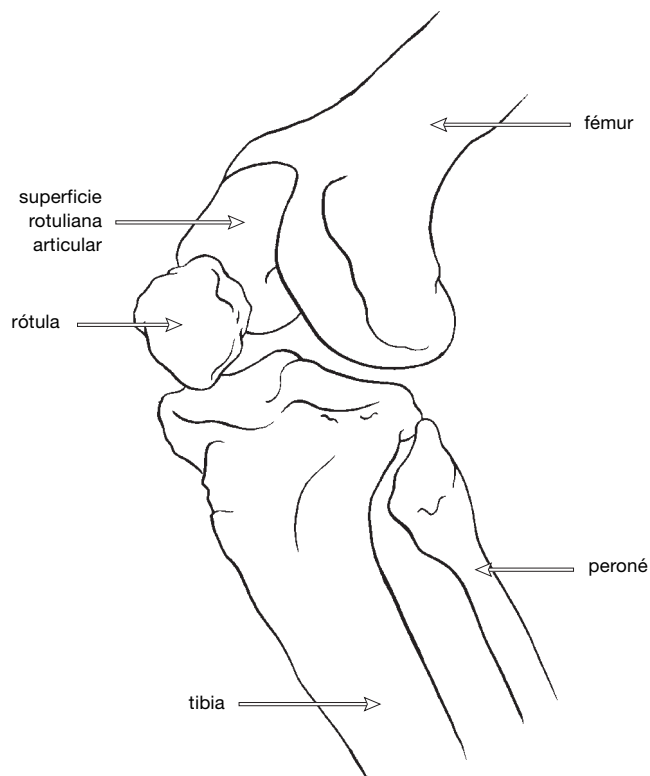


Figura 9.5. Articulación de la rodilla y posición vertical de la rótula.

TIBIA Y PERONÉ

La tibia y el peroné son los huesos que componen la porción inferior de la pierna, pero, a diferencia de los huesos del antebrazo, tibia y peroné son de tamaño totalmente desigual. La tibia es el principal soporte del peso, y el comparativamente fino peroné aporta largas crestas para las inserciones musculares.

Repárese en cómo se acomoda el peroné al exterior de la tibia:

- La **cabeza** del peroné es inferior a la plataforma lateral de la tibia proximal.
- El **maléolo lateral** del extremo distal del peroné refleja el **maléolo medial** del extremo distal de la tibia (los maléolos son comúnmente conocidos como «huesos del tobillo»).
- El **maléolo lateral** (del peroné) se extiende más abajo de la base de la muesca peronea de la tibia.

TIBIA: ESPINILLA, CANILLA, TOBILLO MEDIAL

Descripción, localización, articulación

La **tibia** es el segundo hueso más largo, comúnmente conocido como «espinilla». Es más recto que el fémur y su posición es vertical. La tibia presenta una sección algo triangular, con el ángulo más agudo en la parte anterior. La **cresta anterior** de la tibia es la que a menudo sufre golpes y laceraciones en el curso de la vida activa.

El extremo proximal de la tibia forma una plataforma horizontal para articularse con el fémur distal. La plataforma se divide en **cóndilo medial** y **cóndilo lateral**, ambos sólo ligeramente deprimidos. La estabilidad de la articulación de la rodilla depende en gran medida del soporte y unión del tejido blando. Meniscos fibrocartilaginosos semilunares elevan el borde exterior de cada cóndilo para ajustarlos a los cóndilos femorales, conjunto firmemente reforzado por numerosos ligamentos.

La fina cresta en la cara lateral de la tibia es la **cresta interósea**, donde se inserta la membrana que une a tibia y peroné. Cumple la misma función que su homónima entre el radio y el cúbito, el otro par de huesos del cuerpo claramente unidos.

El extremo distal de la tibia se identifica por la proyección del **maléolo medial**, en habla común «hueso del tobillo», al que la tibia aporta *sólo* la porción interior (la exterior la forma el peroné distal).

La tibia se articula proximalmente con el fémur (pero no con la rótula), y distalmente con el astrágalo (el más superior de los huesos del tarso). También se articula lateralmente con el peroné en ambos extremos, el proximal y el distal.

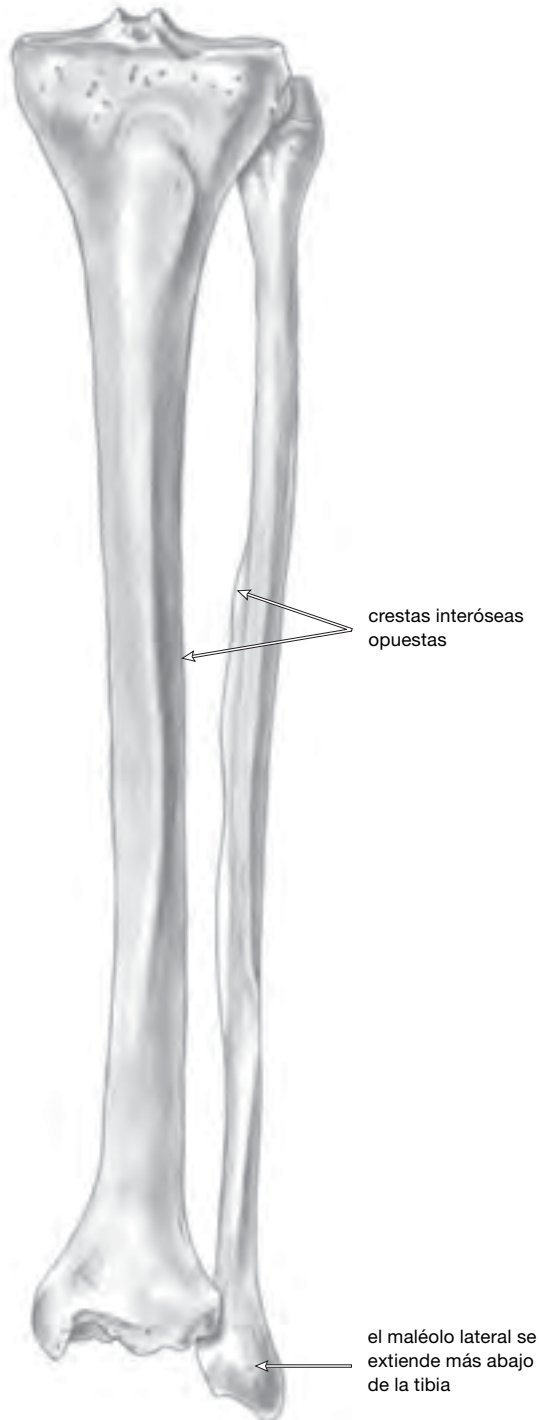


Figura 9.6. Tibia y peroné izquierdos, vista anterior (50 por ciento del tamaño natural).

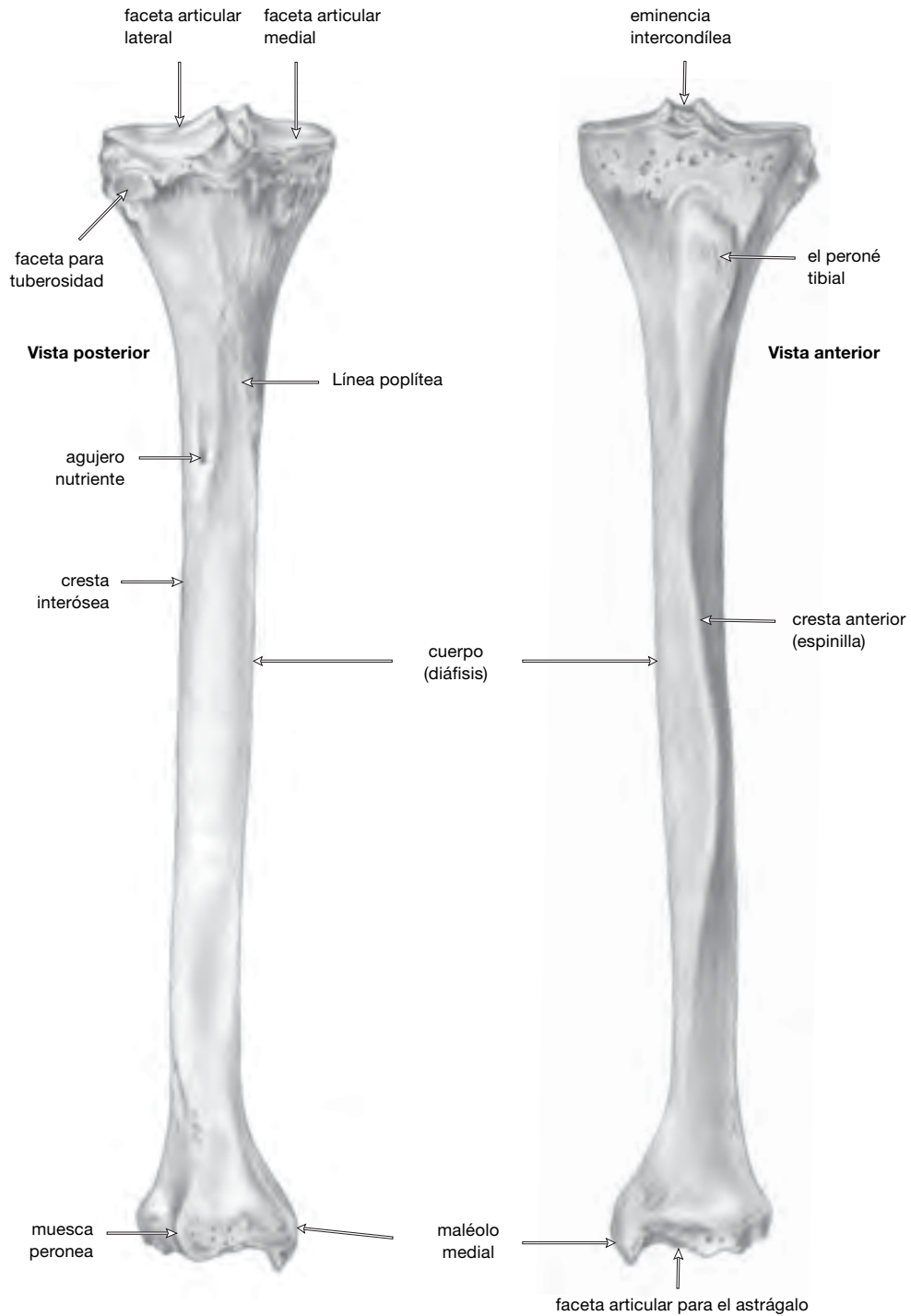


Figura 9.7. Tibia izquierda, vistas posterior y anterior (50% tamaño natural).

Edades básicas de fusión		
Epífisis distal	♀ 14-16 años	♂ 15-18
Epífisis proximal	♀ 13-17 años	♂ 15-19

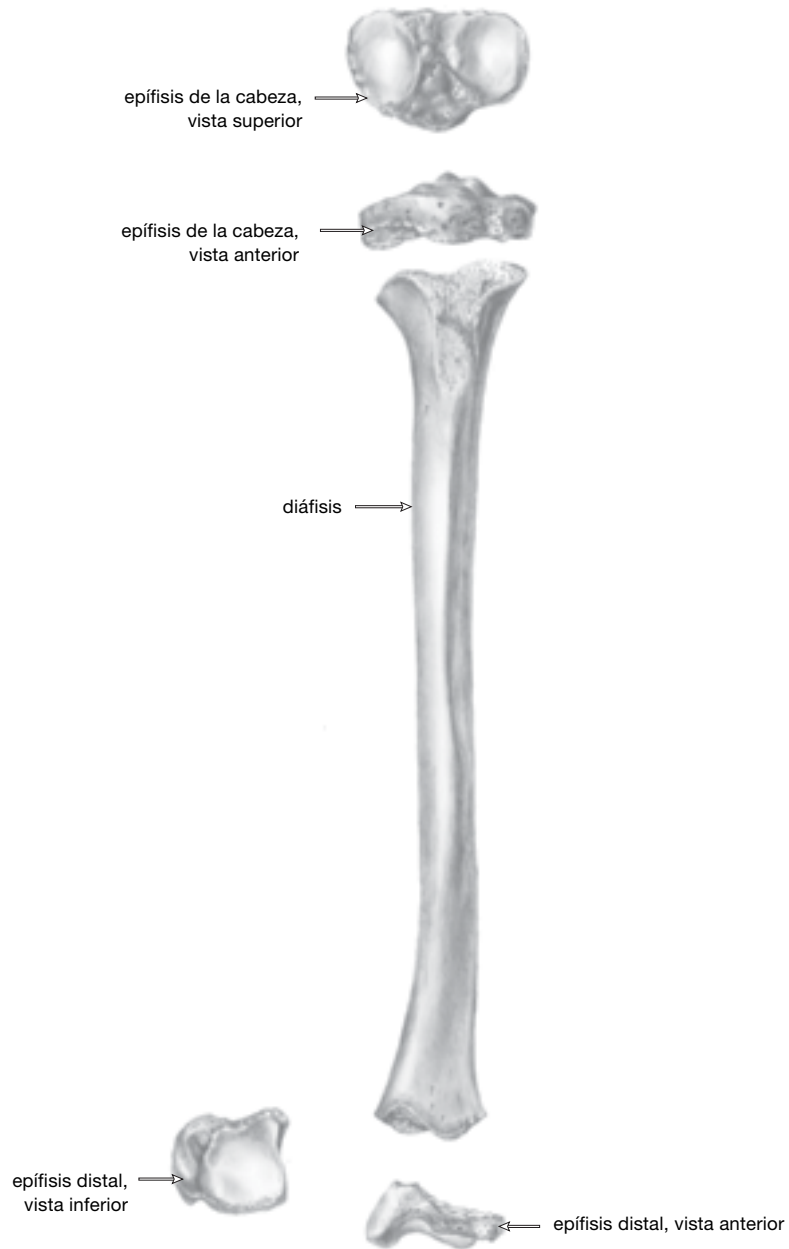


Figura 9.8. Tibia izquierda juvenil, vista anterior.

Diferencia sexuales en la tibia

La tibia masculina tiende a ser más ancha que la femenina, y el sexo puede diferenciarse mediante un análisis funcional de las medidas tibiales (Isçan y Miller-Shaivitz, 1984). Estos investigadores también demostraron que la predicción sexual puede depender de la raza. En otras palabras, hay más dimorfismo sexual en unos grupos raciales que en otros. Por tanto, en la determinación del sexo es importante la naturaleza genética (racial) de la población, que debe considerarse al igual que las diferencias normales, el tamaño y el grado de actividad.

Reconocimiento de la ateralidad izquierda/derecha

Para ello hay que estudiar conjuntamente la tibia y el peroné y reparar en lo siguiente:

- La **cresta interósea** de la tibia se orienta hacia un lado, en dirección al peroné.
- El **maléolo medial** de la tibia lo hace *frontalmente*, visto desde la cara medial.
- El **maléolo lateral** lo hace *dorsalmente*, visto desde la cara lateral.

Origen y desarrollo

Nota for ense

La epífisis proximal de la tibia aparece durante el último mes de gestación. Es indicativa, por tanto, de feto a término.

La tibia se forma a partir de un centro de osificación primario (diáfisis o cuerpo) y dos centros secundarios, las epífisis proximal y distal, la primera de aparición más temprana (36-40 semanas fetales).

PERONÉ: HUESO LATERAL DEL TOBILLO

Descripción, localización, articulación

El **peroné** es el hueso largo, delgado, de la cara lateral de la porción inferior de la pierna, y de tal modo rodeado de tejido blando que en la mayoría de individuos vivos la única parte palpable es «el hueso lateral del tobillo» y una corta porción del cuerpo desde éste en sentido proximal.

El peroné se halla firmemente conectado a la tibia por una membrana interósea inserta en la **cresta interósea**. El extremo proximal es la **cabeza** en forma de pomo. Presenta una faceta articular en la cara medial de la superficie superior y una pequeña eminencia redondeada, la **apófisis estiloides**. El extremo distal es el **maléolo lateral**. Es más agudo que el extremo proximal y se aplana ligeramente en sentido mediolateral. La cara lateral es prominente y la medial presenta una faceta plana de forma triangular.

El extremo proximal del peroné se articula con el de la tibia mediante una pequeña faceta oval inferior a la extensión lateral de la plataforma condílea tibial. El extremo distal del peroné no se articula con la tibia; pasa por la **muesca peronea** de ésta y se articula con la cara lateral del astrágalo.

Reconocimiento de la lateralidad izquierda/derecha

En el peroné, el modo más fácil es mediante un examen del extremo distal. En vista lateral, la punta del maléolo señala hacia la parte anterior (el maléolo medial de la tibia se orienta hacia el frente).

También cabe determinar la lateralidad del peroné reparando en la dirección de la curvatura espiral del cuerpo; hacia la derecha en el peroné derecho, y hacia la izquierda en el izquierdo. La espiral derecha avanza en sentido horario; la izquierda, en sentido antihorario. Empecemos por la cara posterior del extremo distal. Pongamos el dedo pulgar en la superficie llana y deslicémoslo a lo largo de ella hacia el extremo proximal. Si el pulgar derecho avanza hacia el índice homónimo, el peroné es el derecho (la dirección de la espiral es una propiedad del hueso, de modo que será la misma en cualquiera de los dos sentidos, proximal-distal y a la inversa).

Huesos que se prestan a confusión

Los fragmentos de peroné se confunden a veces con los del radio y al cúbito, pero presentan una sección diferente. La peronea es triangular; las otras dos (radial y cubital), ahusadas.

Origen y desarrollo

El peroné se forma a partir de un centro de osificación primario (la diáfisis del cuerpo) y dos secundarios: las epífisis proximal y distal; la segunda es la que aparece primero (9-22 meses).

PIERNA: FÉMUR, TIBIA, PERONÉ Y RÓTULA

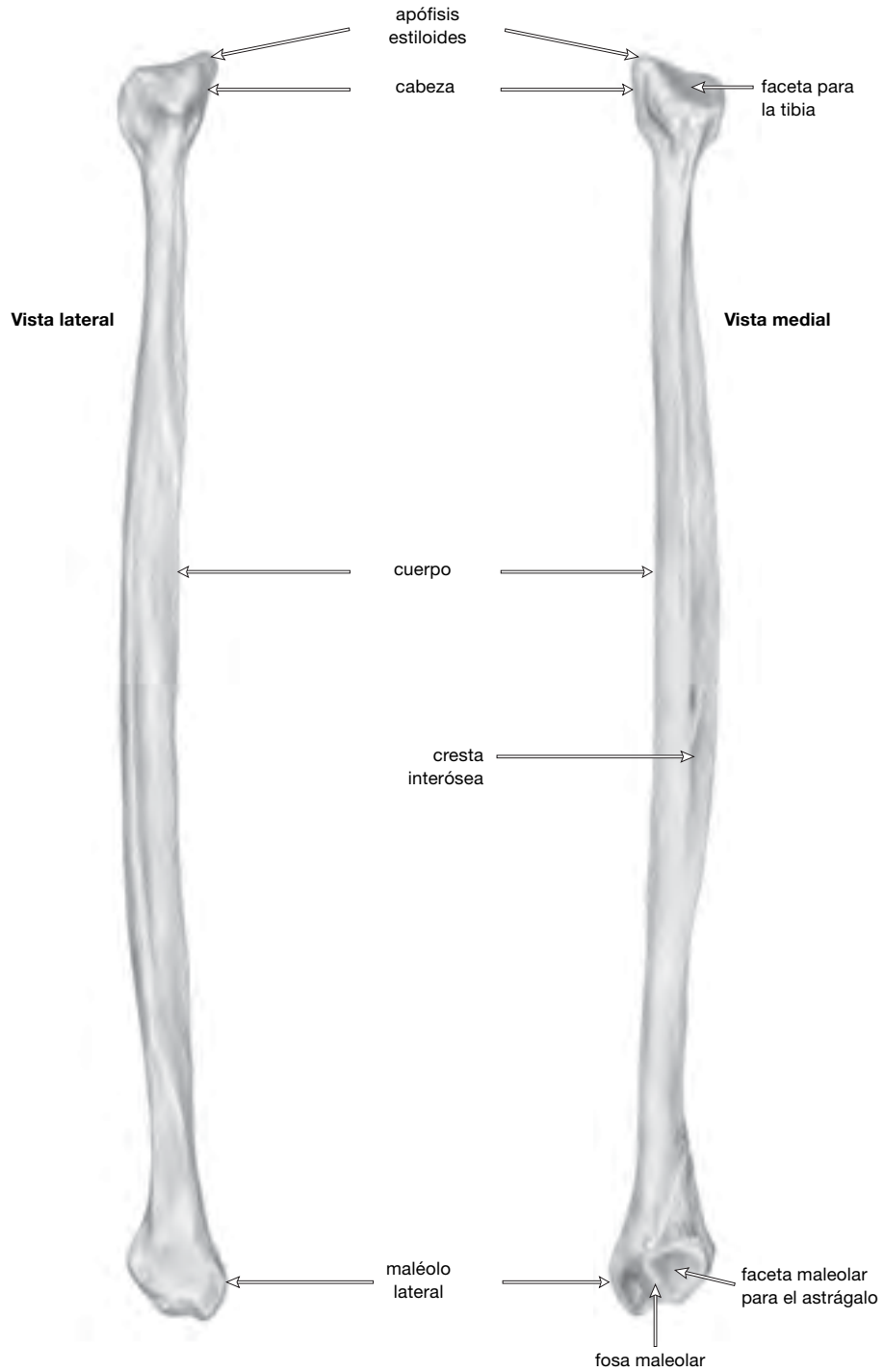


Figura 9.9. Peroné izquierdo, vistas lateral y medial (50 por ciento del tamaño natural).

Edades básicas de fusión		
Epífisis distal	♀ 12-15 años	♂ 15-18
Epífisis proximal	♀ 12-17 años	♂ 15-20

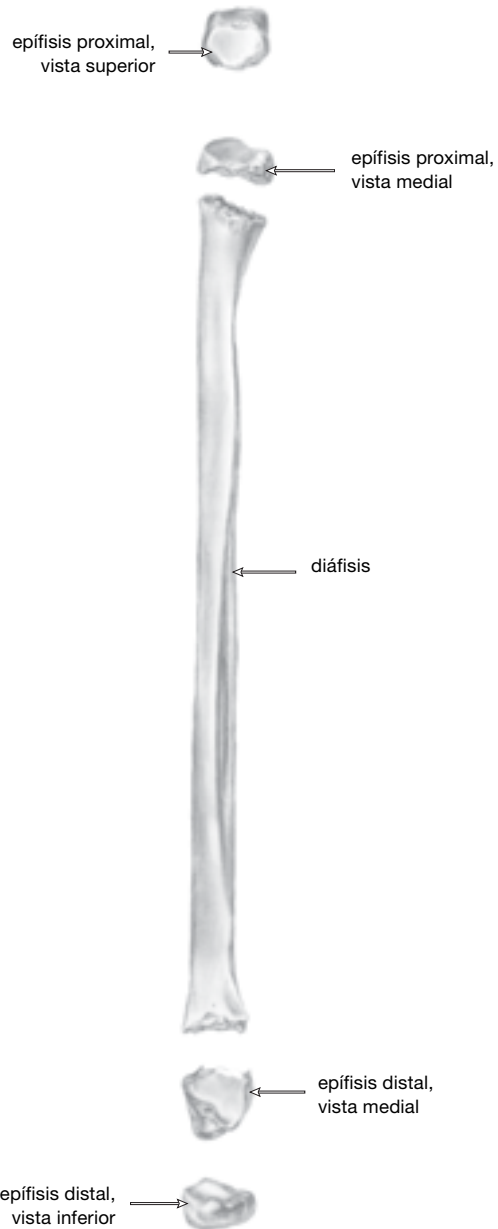


Figura 9.10. Peroné izquierdo juvenil, vista medial.

Tabla 9.2. Términos osteológicos para la pierna.

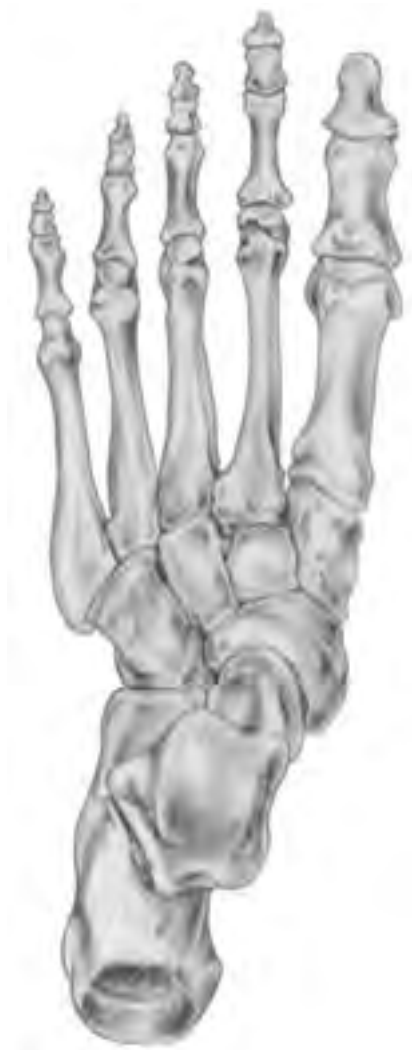Hueso	Término	Definición
Fémur	cabeza	extremo superior, esférico, del fémur; se articula en la cavidad cotiloidea del coxal, epífisis proximal
	fosa capital	<i>fovea capitis</i> , fosa en la cabeza del húmero para la inserción del ligamento redondo
	cuello	porción angosta justo por debajo de la cabeza del fémur; el cuello anatómico es proximal a ambos trocánteres; el quirúrgico, distal
	trocánter mayor	mayor y superior de las dos protuberancias entre cuello y cuerpo, centro de osificación independiente
	trocánter menor	menor e inferior de las dos protuberancias entre cuello y cuerpo, centro de osificación independiente
	cuerpo	porción principal del fémur, diáfisis
	línea áspera	línea de inserción muscular en la cara posterior del cuerpo del fémur
	agujero nutriente	abertura para el paso de vasos entre las caras interior y exterior del cuerpo del fémur; la penetración de los vasos se produce a medida que se alejan de la rodilla
	superficie articular troclear	cara articular más anterior en el extremo distal del fémur; es la faceta articular rotuliana
	epicóndilo medial	protuberancia proximal y medial al cóndilo medial
	cóndilo medial	superficie articular medial para la tibia
	epicóndilo lateral	protuberancia proximal y lateral al cóndilo lateral
	cóndilo lateral	superficie articular lateral para la tibia
	fosa intercondílea	depresión entre ambos cóndilos en la cara posterior del fémur
Rótula	faceta articular medial	superficie que se articula con la cara anterior del cóndilo medial del fémur
	faceta articular lateral	superficie que se articula con la cara anterior del cóndilo lateral del fémur
Tibia	cóndilo medial	superficie articular proximal para el cóndilo medial del fémur
	cóndilo lateral	superficie articular proximal para el cóndilo lateral del fémur
	eminencia intercondílea	apófisis ósea entre ambas plataformas condíleas de la tibia,
	faceta articular peronea	faceta oval llana en la cara inferior de la plataforma condílea lateral; se articula con la cabeza del peroné
	muesca peronea	indentación en la cara lateral del extremo distal de la tibia, el tallo distal del peroné es fijado a la muesca por el ligamento tibioperoneo
	cuerpo	diáfisis de la tibia
cresta anterior	cresta anterior	borde agudo en la parte anterior del cuerpo de la tibia, espinilla
	cresta interósea	borde inferior, lateral, lugar de inserción de la membrana interósea entre tibia y peroné
maléolo medial	proyección del extremo distomedial de la tibia; hueso interior «del tobillo»	

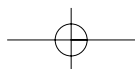
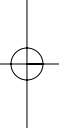
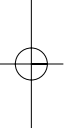
Tabla 9.2. (Continuación)

Hueso	Término	Definición
	línea poplítea	en la cara superior y posterior de la tibia, superficie curva, rugosa, de inserción
	agujero nutriente	abertura para el paso de vasos entre las caras interior y exterior del cuerpo del fémur; la penetración de los vasos se produce a medida que se alejan de la rodilla
Peroné	apófisis estiloides	proyección ósea ligeramente aguda y hacia arriba desde el extremo proximal (cabeza) del peroné
	cabeza	extremo proximal
	cuerpo	diáfisis del peroné
	maléolo lateral	extremo distal del peroné, «hueso del tobillo» lateral
	cresta interósea	borde agudo a lo largo del lado medial, lugar de inserción de la membrana interósea entre tibia y peroné
	fosa maleolar	indentación o surco en la cara lateral del extremo distal de la tibia; surco para el maléolo lateral del peroné, posterior a la superficie articular distal

CAPÍTULO 10

PIE: HUESOS TARSIANOS, METATARSIANOS Y FALANGES





INTRODUCCIÓN

Los huesos que componen el pie humano son 26: 7 tarsianos, 5 metatarsianos y 14 falanges. Los tarsianos se articulan con la pierna y forman el talón y el arco del pie: los metatarsianos se extienden desde el arco hasta los dedos, que son formados por las falanges.

Como con la mano, los términos usados para orientarse respecto al pie son específicos de la estructura. La parte proximal del pie es la superior y la superficie se define «dorsal»: la distal es la inferior y «plantar».

Nota for ense

Guardar siempre manos y pies por separado.

HUESOSTARSIANOS: TOBILLO Y ARCO DEL PIE

Nota de definición

Los términos *tarsiano* y *metatarsiano* son, en rigor, adjetivos de uso con un sustantivo (por ej. hueso tarsiano, articulación metatarsiana). Sin embargo, el uso común los ha sustantivado por conveniencia y brevedad.

Descripción, localización, articulación

Los **huesos del tarso** son 7, irregulares entre la pierna y la mitad anterior del pie. Sólo uno de ellos, el astrágalo, se considera parte del tobillo. Permite un movimiento tipo bisagra con la tibia. Los otros 6 tarsianos son huesos del pie a diferencia del miembro superior, donde los carpianos forman parte de la muñeca, no de la mano.

Nota anatómica

La base del segundo metatarsiano queda entre los tres cuneiformes.

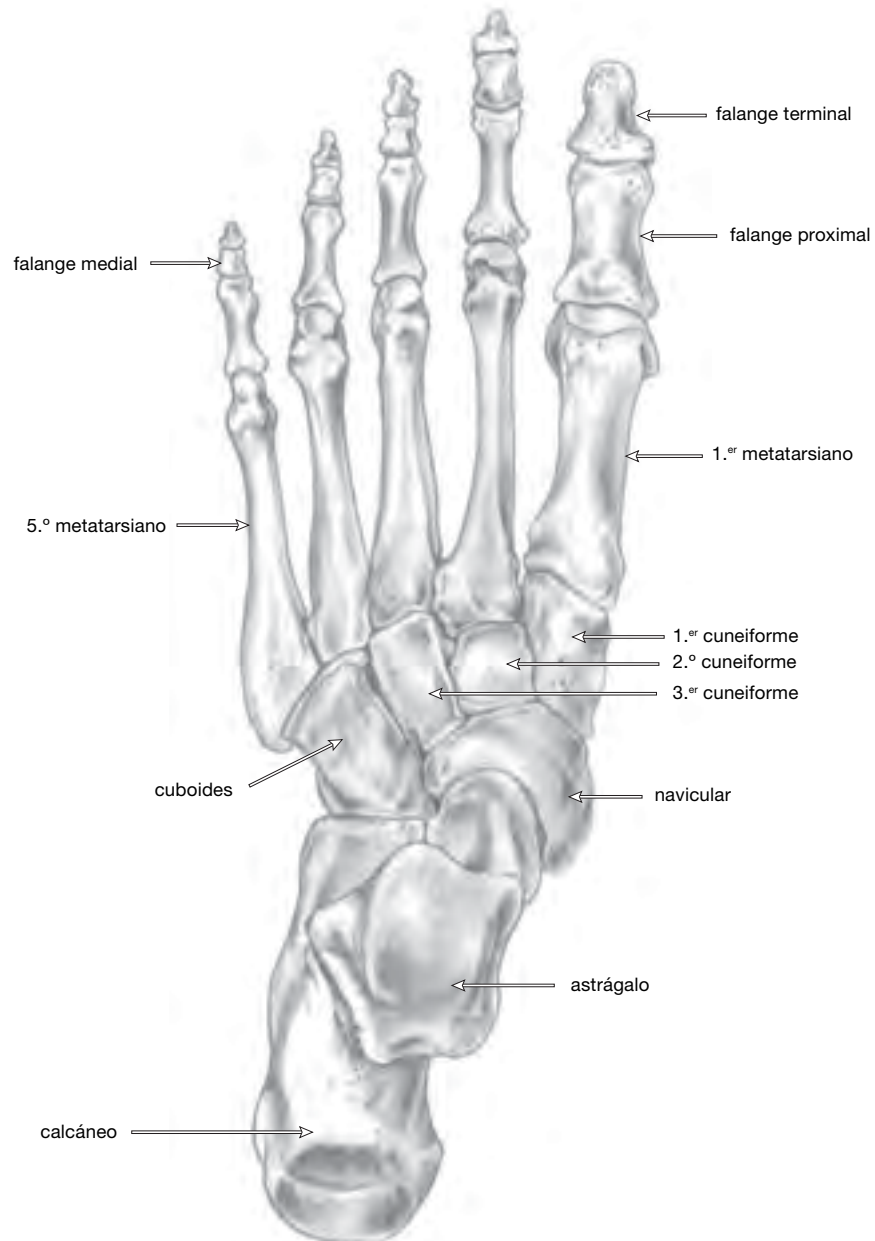


Figura 10.1. Pie izquierdo, vista dorsal (superior) (80 por ciento del tamaño natural).

Conjuntamente, los tarsianos forman la mitad posterior del pie, incluidos el talón y la porción principal del «arco» del mismo. Éste presenta de hecho dos arcos: el mayor, proximal/distal, y otro menos manifiesto, medial/lateral. Hay que tenerlos a ambos en mente al examinar la arquitectura del pie.

Los huesos del tarso pueden dividirse en dos grupos. En sentido proximal a distal, el grupo superior/medial incluye el **astrágalo**, el **navicular** y tres **cuneiformes**. El grupo inferior/lateral incluye el **calcáneo** proximal y el **cuboide** distal. Éste también se articula con el tercer cuneiforme de la hilera distal de los tarsianos.

Reconocimiento de la lateralidad izquierda/derecha

Lleva tiempo y práctica reconocer cada hueso tarsiano y determinar su lateralidad, pero *es* posible. Las posiciones en las figuras 10.2-10.8 son clave al efecto. Hay que examinar todas las superficies, comparar las articulares para huesos adyacentes y aplicar imaginación.

Origen y desarrollo

El calcáneo es el primer tarsiano en iniciar la osificación (4.º a 5.º mes fetal). Al nacer, sólo el calcáneo y el astrágalo están presentes. Los otros tarsianos aparecen uno por uno en el curso de los cinco años siguientes; el navicular es el último (2-6 años). Esta secuencia ha sido estudiada por muchos autores y Scheuer y Black (2000, 2004) han publicado un sumario al respecto. Los huesos del tarso (y el pie como conjunto) son una buena guía para la determinación de la edad en la primera y segunda infancia.

Comparación de características tarsianas (85 por ciento del tamaño natural)

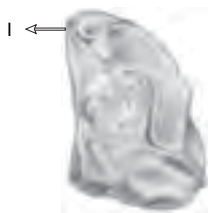

Figura 10.2. **Primer cuneiforme**, superficie lateral. El primer cuneiforme es el más grande. Se articula proximalmente con el navicular y distalmente con el primer metatarsiano. Obsérvese la faceta lateral (articulación con el segundo cuneiforme) con el vértice hacia arriba, que indica el lado correcto.



Figura 10.3. **Segundo cuneiforme me**, superficie medial. El segundo cuneiforme es el más pequeño. Se articula proximalmente con el navicular y distalmente con el segundo metatarsiano. Obsérvese la faceta medial (articulación con el primer cuneiforme). Tiene forma de pistola cuyo «cañón» indica el lado correcto.

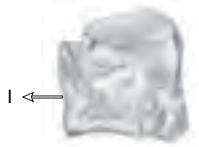


Figura 10.4. **Tercer cuneiforme me**, superficie medial. Es más largo que el segundo. Se articula proximalmente con el navicular y distalmente con el tercer metatarsiano. Cuando la faceta en «mariposa» (articulación con el segundo cuneiforme) apunta hacia el observador, la estrecha cara plantar indica el lado correcto.

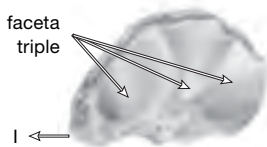


Figura 10.5. **Navicular**, superficie distal. Tiene forma de cuenco con su gran superficie cóncava proximal para articularse con la cabeza del astrágalo. La cara distal presenta tres facetas para la articulación con los tres cuneiformes. De la cara medial surge un proceso en forma de cola. Observando la faceta triple con el lado dorsal curvo hacia arriba, la «cola» indica el lado correcto.



Figura 10.6. **Cuboides**, superficie dorsolateral. Es más voluminoso que cualquiera de los cuneiformes. Se articula proximalmente con el calcáneo y distalmente con los metatarsianos cuarto y quinto. Mirando el lado dorsolateral y dirigiendo la gran faceta curva hacia abajo, el borde estrecho indica el lado correcto.

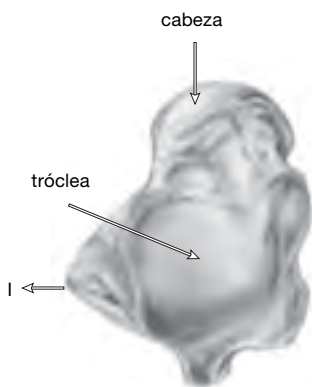


Figura 10.7. **Astrágalo**, superficie superior. El astrágalo es uno de los dos grandes huesos tarsianos, el único que presenta una estructura capitiforme. El liso hemisferio parcial se articula con el navicular. La superficie dorsal en forma de silla de montar se articula con la tibia. La superficie plantar se articula con el calcáneo en dos áreas. Obsérvese la faceta en forma de silla de montar con la cabeza alejada. El proceso lateral indica el lado correcto.

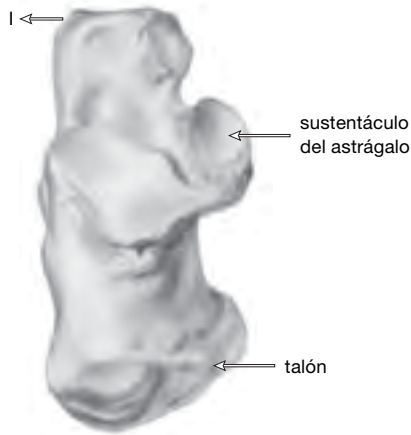

Figura 10.8. **Calcáneo** , superficie superior. El calcáneo es el hueso tarsiano de mayor tamaño. Forma el talón el pie. Obsérvense las facetas astragalinas con el talón dirigido hacia el observador. El *sustentaculum tali* (apófisis del calcáneo que da soporte del astrágalo) es medial. Es útil recordar al respecto que este soporte es el más proximal del arco mayor del pie.

Tabla 10.1. Articulaciones tarsianas.

Hueso	Faceta articular	Hueso adyacente
Astrágalo	tróclea cabeza planos lateral	tibia navicular calcáneo peroné
Calcáneo	dorsal astragalina distal	astrágalo astrágalo cuboides
Navicular	área proximal áreas distales	astrágalo los tres cuneiformes
Primer cuneiforme	área proximal área medial área lateral área distal	navicular ninguno segundo cuneiforme y metatarsiano #2 metatarsiano #1
Segundo cuneiforme	área proximal área medial área lateral área distal	navicular primer cuneiforme tercer cuneiforme metatarsiano #2
Tercer cuneiforme	área proximal área medial área lateral área distal	navicular segundo cuneiforme y metatarsiano #2 cuboides metatarsiano #3
Cuboides	área proximal área medial área distal	calcáneo tercer cuneiforme metatarsianos #4 y #5

HUESOS METATARSIANOS: PIE

Descripción, localización, articulación

Los **metatarsianos** son parecidos a las metacarpianos, pero más largos y delgados; también son algo más curvos. Las descripciones y articulaciones específicas se dan en los pies de las figuras. Véase también el sumario de articulaciones en la tabla 10.2. Repárese en que las descripciones son una guía útil para su reconocimiento. La variación individual es notable en los pies de mucho uso, en particular por lo que hace a la forma y extensión de las facetas articulares.

Comparación de características de metatarsianos (80 por ciento del tamaño natural)



Figura 10.9. **Metatarsiano #1**, vistas medial, lateral y proximal. Es el más grueso de todos los metatarsianos. Presenta una base en forma de D que se articula directamente con el primer cuneiforme. El lado curvo de la D es medial, siguiendo la curvatura del pie. El lado plano es el lateral. Como ocurre con el metacarpiano #1, este metatarsiano suele carecer de faceta lateral. La base sólo se articula con el primer cuneiforme. La lateralidad se determina observando el extremo proximal con la epífisis hacia fuera y la superficie dorsal arriba. La cara llana indica el lado correcto.

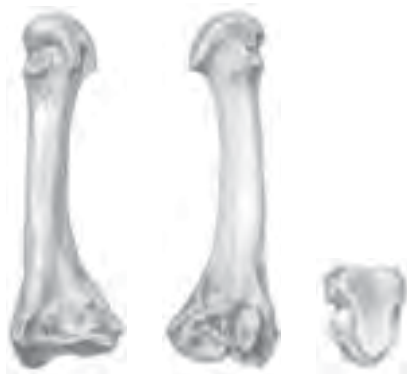

Figura 10.10. **Metatarsiano #2**, vistas medial, lateral y proximal. Es el más largo de todos los metatarsianos. La base es triangular y se adapta a la superficie distal del segundo cuneiforme. La base del metatarsiano #2 se encuentra entre los dos extremos distales de los cuneiformes primero y tercero y se articula con los tres cuneiformes y con el metatarsiano #3. El resultado es una pequeña faceta medial para el primer cuneiforme y una faceta doble lateral para el tercer cuneiforme y adyacente metatarsiano, respectivamente. Esta faceta doble vuelve como el ángulo lateral proximal y constituye una

característica clave. La lateralidad se determina observando el extremo proximal desde la superficie dorsal con la epífisis hacia fuera. El ángulo más agudo indica el lado correcto. Véase la ilustración del pie entero para obtener la vista dorsal.

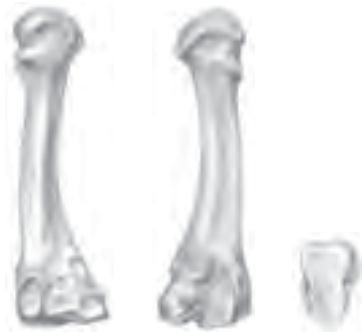

Figura 10.11. **Metatarsiano #3**, vistas medial, lateral y proximal. Se confunde fácilmente con el metatarsiano #2. Presenta un tamaño y conformación similares y la base es asimismo triangular para adaptarse a la forma del tercer cuneiforme, pero la faceta de la cara lateral de su base es grande y plana. El ángulo lateral proximal es puntiagudo, no romo. La lateralidad se determina observando el extremo proximal desde la superficie dorsal con la epífisis hacia fuera. El ángulo más agudo indica el lado correcto. Véase la ilustración del pie entero para obtener la vista dorsal.

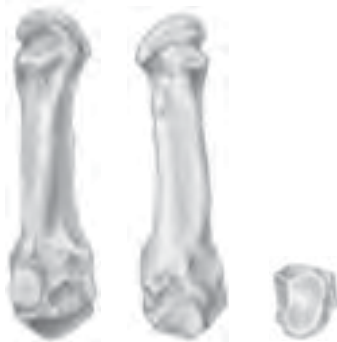

Figura 10.12. **Metatarsiano #4**, vistas medial, lateral y proximal. Se ofrece algo incurvado, pero sólo en el lado medial. La faceta lateral es grande y adyacente a la base. Ésta es rectangular, no triangular como en #2 y #3, y se articula con el cuboides. La lateralidad se determina observando el extremo proximal desde la superficie dorsal con la epífisis hacia fuera. El ángulo más agudo indica el lado correcto.

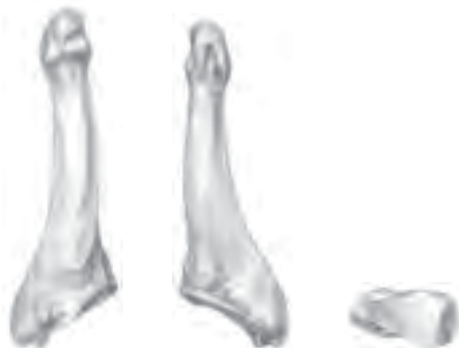

Figura 10.13. **Metatarsiano #5**, vistas medial, lateral y proximal. Es el único que presenta un tubérculo prolongado a modo de cola en el aspecto proximal-lateral. La faceta medial es una gran superficie única para la articulación con el metatarsiano #4. La faceta proximal se articula con el cuboides. La lateralidad se determina observando el extremo proximal desde la superficie dorsal con la epífisis hacia fuera. El lado dorsal es liso; el plantar presenta surcos. La «cola» (proceso estiloides) indica el lado correcto.

Reconocimiento de la lateralidad izquierda/derecha

La determinación de la lateralidad es más fácil en los metatarsianos que en los metacarpianos. Las superficies proximales (bases) del segundo al quinto aparecen inclinadas, de modo que el borde lateral forma un ángulo agudo en dirección al lado correcto (véase la ilustración del pie entero, figura 10.1). El primer metatarsiano puede distinguirse por la curvatura de la base en forma de coma.



Figura 10.14. El valor de los zapatos. Es frecuente dar con zapatos en los pies de los muertos, tanto en fosas clandestinas como en tumbas en superficie. Mientras que los huesos de las manos quedan a menudo dispersos, puede que los de los pies sigan intactos y preservados gracias al calzado, que retarda la descomposición y protege a los pies de la acción de los carroñeros. En algunos casos, la única información consistente acerca de la edad, sexo y estado físico puede provenir sólo de los huesos de los pies (foto cortesía de Lancero López).

Origen y desarrollo

Como en la mano, cada metatarsiano se desarrolla a partir de dos (no tres) centros de osificación. El centro primario es el cuerpo o diáfisis. Los secundarios se encuentran en las epífisis distales en los metatarsianos 2-5. En el #1, al igual que en el metacarpiano #1, el centro secundario es proximal.

Tabla 10.2. Articulaciones metatarsianas y falángicas.

Hueso	Faceta articular	Hueso adyacente
Metatarsiano #1	base	primer cuneiforme
	cara medial	ninguno
	cara lateral	ninguno –ni siquiera el metatarsiano #2
	cabeza	falange proximal
Metatarsiano #2	base	segundo cuneiforme
	cara medial	primer cuneiforme
	cara lateral	tercer cuneiforme y metatarsiano #3
	cabeza	falange proximal
Metatarsiano #3	base	tercer cuneiforme
	cara medial	metatarsiano #2
	cara lateral	metatarsiano #4
	cabeza	falange proximal
Metatarsiano #4	base	cuboides
	cara medial	metatarsiano #3
	cara lateral	metatarsiano #5
	cabeza	falange proximal
Metatarsiano #5	base	cuboides
	cara medial	metatarsiano #4
	cara lateral	ninguno –sólo una apófisis
	cabeza	falange proximal
Falange proximal	base	cabeza de metatarsiano
	cabeza	falange medial
Falange medial	base	falange proximal
	cabeza	falange distal
Falange distal o terminal	base	falange medial
	cabeza	ninguno –sólo uña digital

FALANGES:HUESOSDE LOS DEDOS

Descripción, localización, articulación

Las **falanges** son los 14 huesos de los dedos (del pie o de la mano). El dedo gordo tiene dos falanges, proximal y distal. Los otros cuatro tienen tres cada uno, proximal, medial y distal. La distal se denomina también terminal. En el pie, la falange medial es muy corta y a menudo la longitud es equiparable a la anchura para formar, así, un pequeño cuadrado óseo.

Las falanges proximales se articulan con las cabezas de los metatarsianos; las mediales y distales con falanges.

Reconocimiento de la lateralidad izquierda/derecha

Mientras que los tarsianos, al igual que los metatarsianos, pueden distinguirse fácilmente entre sí y con lateralidad precisa, las falanges ofrecen al respecto muchas más dificultades. Las proximales, mediales y distales se distinguen bien, pero si son del lado derecho o del izquierdo la distinción sólo es fácil en el caso del primer dedo que, en general, se desvía lateralmente hacia el resto del pie, en particular en los individuos que usan zapatos. Como se dijo en relación con las manos, es importante reunir los huesos del pie por separado en el momento de la exhumación. Todo dedo del pie que por causa de trauma o anomalía pueda facilitar la identificación debe ser separado y numerado.

Individualización

El dedo gordo puede dar pistas sobre la vida de un individuo, en particular por lo que hace a su postura habitual, actividades atléticas, uso de calzado y tipo de éste. La articulación básica al efecto es la metatarsofalángica, es decir, la que comparten el primer metatarsiano y la falange proximal. Tres condiciones primarias son comunes en grupos diferentes:

- La hiperextensión o **dorsiflexión** máxima del dedo gordo se da cuando arrodillarse es la actitud habitual y los dedos se hiperextienden por razón del equilibrio. Es propia de poblaciones americanas nativas, en mujeres en particular, que pasaron muchas horas de rodillas para moler grano. La evidencia ósea es la elongación de la superficie articular sobre el aspecto dorsal del primer metatarsiano. Suele acompañarse de osteoartritis de la articulación.
- **Hallux valgus** es la desviación del dedo gordo hacia los otros dedos, a los que cruza por encima o por debajo. Es común entre poblaciones mo-

dernas que usan zapatos y frecuente en las mujeres, en particular si el calzado es de punta aguda. Con frecuencia aparece un notable juanete en la superficie medial del pie, en el extremo distal del primer metatarsiano. Esta condición puede apreciarse en el ángulo de la articulación metatarsofalángica y en la hipertrofia del epicóndilo medial del primer metatarsiano.

- **Hallux varus** es la separación del dedo gordo de los otros dedos, con desviación medial o hacia fuera. Es más común en poblaciones arcaicas y en las que no suelen usar zapatos. También puede ser indicativa del uso de sandalias con tirante de sujeción entre los dedos primero y segundo.

Origen y desarrollo

Cada falange se forma a partir de dos centros de osificación: el cuerpo o tallo primario de la diáfisis y una epífisis en la cara proximal. Los dedos cuarto y quinto presentan un desarrollo irregular. Rara vez se recuperan dedos de esqueletos, y más raramente aún epífisis y falanges.



Figura 10.15. Falanges de los pies, vista dorsal.

Comparación de dedos (mano/pie)

Las falanges proximales de unos y otros (mano/pie) son casi iguales, aunque cabe observar que la falange del *dedo de la mano* aparece comprimida en sentido dorsopalmar y, en sección transversal, es más ovalada que la del dedo del pie. El cuerpo de la falange del pie aparece comprimido mediolateralmente: es más estrecho y entallado.

La falange medial del *dedo de la mano* es más larga que la de la falange del

dedo del pie. Y si las falanges proximal y medial del dedo de la mano pueden confundirse fácilmente si el observador no examina cuidadosamente las superficies articulares proximales, no ocurre así con las falanges del pie, dada su gran diferencia de tamaño.

La diminuta falange distal del dedo del pie se fusiona a menudo con la medial, hecho particularmente frecuente en los dedos del pie cuarto y quinto, y raro en los dedos de la mano.

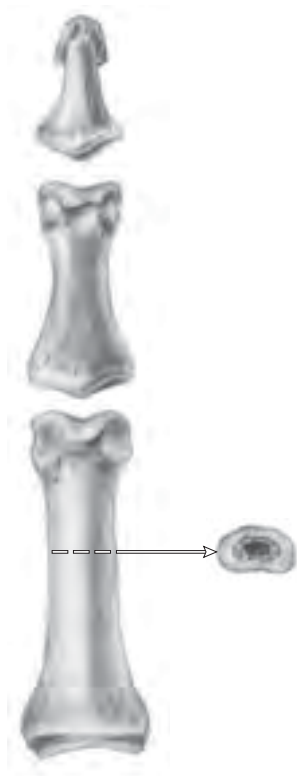

Figura 10.16. Huesos de los dedos de la mano y sección transversal de la falange proximal.

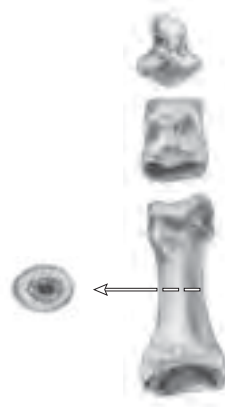
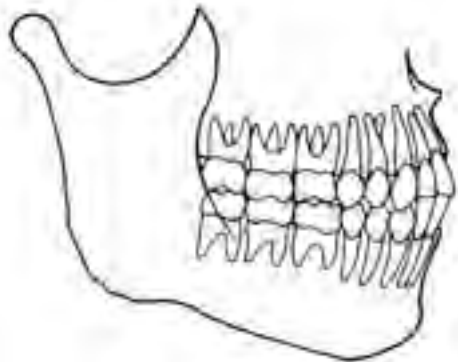
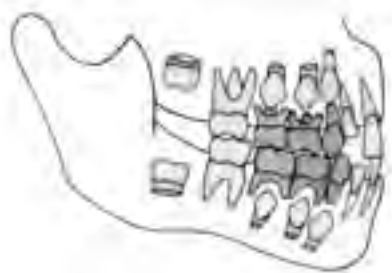
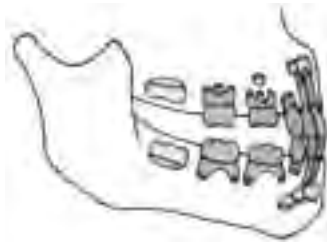
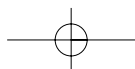
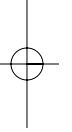
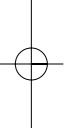


Figura 10.17. Huesos de los dedos del pie y sección transversal de la falange proximal.

CAPÍTULO 11

ODONTOLOGÍA (DIENTES)





INTRODUCCIÓN

Nota for ense

Cada diente acumula dentina, pulpa e información.

Puede que los dientes no sean sino una parte más del cráneo, pero ciertamente fascinante. Un diente, por sí solo, ya contiene suficiente información para convertirlo en tema concreto de estudio, ya que aporta información sobre origen genético, edad, dieta, estado de salud, cuidados médicos recibidos, higiene personal, hábitos, condición social y económica y más.

La **odontología** es el estudio de los dientes, de su desarrollo, estructura, función y degeneración, así como del tratamiento de sus dolencias.

Sirva este capítulo para aprender a identificar los dientes y explorar y denominar correctamente los componentes de la cavidad oral. Como con el resto del cuerpo, es preciso conocer la condición normal a fin de reconocer las variaciones útiles para identificar al individuo. El objetivo último es lograr una mejor comunicación entre el antropólogo forense y el dentista (o cualquier odontólogo profesional).

Como en toda disciplina científica, la labor más fiable es la de la persona debidamente adiestrada. El odontólogo –dentista, periodoncista, ortodoncista, cirujano o patólogo oral– tiene años de estudio y experiencia en relación con las estructuras de la cavidad oral. El dentista forense acumula adiestramiento adicional en procedimientos de identificación humana y temas relacionados, como las pruebas que aporta la mordida. Cabe que el antropólogo sea el primero en ver unos dientes, ubicarlos en la cavidad oral e informar al respecto, pero el análisis final suele ser competencia del odontólogo. Si la boca contiene dientes restaurados (con emplastos o coronas), el dentista activo en la misma región de la víctima suele ser el más indicado para efectuar el análisis. Si, además, se observa la presencia de prótesis, un dentista local puede datarlas y, a veces, hasta identificar al autor.

¿Por qué no prescindir, pues, de este capítulo y recurrir al dentista forense? Expuestas las virtudes de los profesionales de la odontología cabe insistir, no obstante, en la necesidad de que los antropólogos forenses se familiaricen con los dientes, al menos, por tres buenas razones:

1. Puede que no haya ningún dentista a mano. Dada esta circunstancia, el antropólogo impuesto en temas odontológicos es el que más hallará, verá y entenderá.
2. El antropólogo capaz de usar correctamente la terminología dentaria y oral puede comunicarse mejor con los odontólogos profesionales, registrar con precisión las peculiaridades dentarias e incorporar esta información a la imagen general de la persona que cabe identificar.
3. El temario de estudios de la escuela odontológica no incluye toda la información relativa a los dientes porque carece de interés práctico para el dentista. Es probable que el antropólogo sepa más acerca de la variación genética por aislamiento geográfico o étnico, diferencias culturales en higiene y nutrición, prácticas rituales y cambios en la descomposición causados por la condiciones de inhumación.

ESTRUCTURA Y FUNCIÓN DE LOS DIENTES Y TEJIDOS DE SOSTÉN

Los tejidos duros y blandos son esenciales para la salud de los dientes, y éstos contienen tanto los más duros como los más blandos existentes en el cuerpo. El **esmalte** que reviste la dentina y cubre la corona dentaria no sólo es duro sino de estructura cristalina. No presenta células vivas ni se surte de sangre y su reparación no es posible.

La **dentina**, con componentes orgánicos e inorgánicos, es el principal componente de los dientes. Es de estructura tubular. Los túbulos comunican la unión del esmalte con la pulpa. Procesos celulares alcanzan el interior de los túbulos y mantienen la dentina, a la que aportan minerales y refuerzan a lo largo de la vida, en particular en aquellas áreas en las que la dentina se halla expuesta.

El cemento es una sustancia dura y porosa que cubre la dentina de la raíz. Forma la superficie de inserción de las fibras del ligamento periodontal. En los dientes jóvenes, el cemento y el esmalte se encuentran en la **junta cemento esmáltica** (JCE).

El **ligamento periodontal** rodea la raíz del diente. Las fibras periodontales unen el ligamento con el periostio del **alvéolo** para anclar el diente en su sitio. El ligamento periodontal se conecta firmemente al diente en o cerca de la JCE para formar una **línea de unión periodontal** en la raíz.

La encía se compone de tejido conjuntivo cubierto de membrana mucosa. Rodea al diente y envuelve al **hueso alveolar** maxilar y mandibular. En la JCE la encía es continua con el ligamento periodontal.

Notas anatómicas

1. El esmalte es un tejido denso, inorgánico, de estructura cristalina.
2. La dentina es un tejido denso, orgánico, de estructura tubular.
3. El hueso alveolar es mayoritariamente hueso trabeculado.
4. El cemento es duro y poroso.
5. La pulpa es tejido conjuntivo blando surtido de vasos y nervios.
6. El ligamento periodontal es tejido conjuntivo fibroso.
7. La encía es un tejido conjuntivo fibroso cubierto de membrana mucosa.

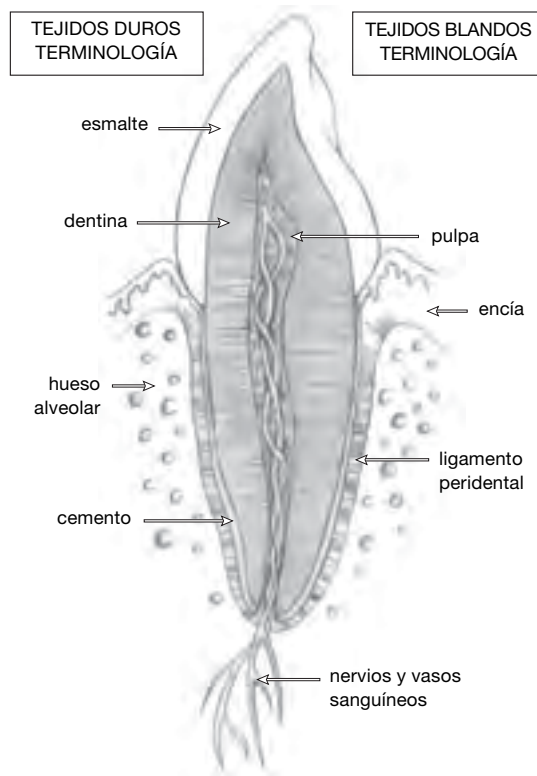


Figura 11.1. Sección transversal de un diente y tejidos circundantes.

Direcciones, superficies y anatomía

Los términos direccionales para la boca son diferentes de los usados para el resto del cuerpo. Son definidos en relación con estructuras orales más que con la totalidad del cuerpo. Empecemos en la sección sagital y procedamos a lo largo de la hilera de dientes. Todo lo que se dirige hacia la cara posterior de dicha hilera es **distal** ; hacia la sección sagital, **mesial** (no medial). Otras direcciones son definidas por la lengua (**lingual**), la mejilla (**bucal**) y los labios (**labial**).

Las caras de los dientes se denominan con términos direccionales. Rigen los mismos fundamentos que para el resto del cuerpo, pero los términos son diferentes, de modo que es conveniente considerarlos sucesivamente diente por diente. Reparemos en las ilustraciones y veremos que hay nombres diferentes para cada superficie. El cuerpo humano presenta dos aspectos laterales; el diente, un lado mesial y otro distal, definidos por la hilera en que se asienta, no por el cuerpo. El segundo incisivo puede ser lateral al primero, del que es distal en la hilera de dientes.

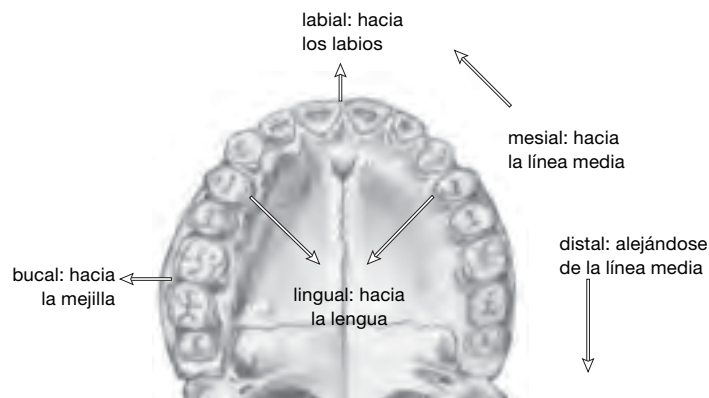


Figura 11.2. Términos direccionales para la boca.

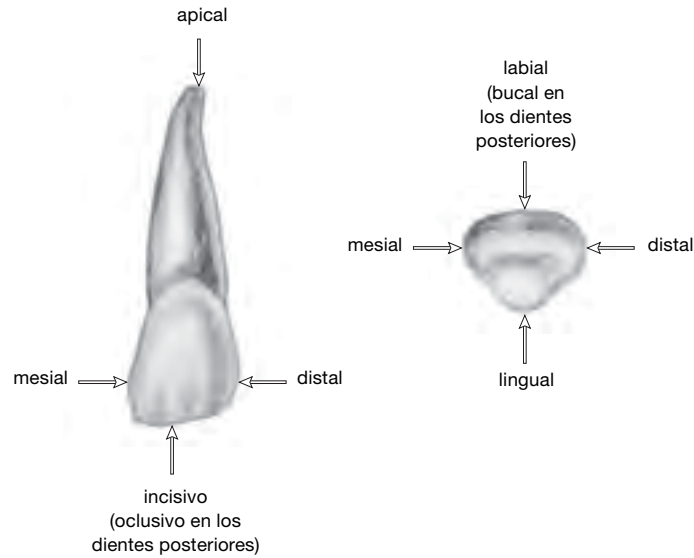


Figura 11.3. Términos direccionales para las áreas de un diente. Diente #10, incisivo superior izquierdo. Cada área se denomina según su posición en la boca. La superficie más próxima al incisivo central es mesial; la opuesta al canino, distal (no lateral); la de corte, incisiva (no inferior); y el extremo de la raíz, apical (no superior). Repárese en que los dientes anteriores tienen bordes incisivos y los posteriores superficies oclusivas.

Tabla 11.1 Términos direccionales para los dientes y la boca.

Término	Definición	Opuesto
Apical	hacia la punta de la raíz	incisal u oclusal
Bucal	superficie hacia la mejilla (sólo los dientes posteriores)	lingual
Cervical	alrededor de la base de la corona, cuello del diente o JCE	ninguno
Distal	alejándose de la línea media de la hilera de dientes	mesial
Facial	hacia los labios o mejilla (por ej. ambas superficies bucal y y labial) (usado para numerosos dientes)	lingual
Incisal	hacia el borde cortante de los dientes anteriores	apical
Interproximal	entre dientes adyacentes	ninguno
Labial	superficie dirigida hacia los labios (sólo dientes anteriores)	lingual
Lingual	superficie dirigida hacia la lengua (todos los dientes)	labial o bucal
Mesial	hacia la línea media de la hilera de dientes	distal
Oclusal	hacia la superficie masticadora de los dientes posteriores	apical

Los términos anatómicos hacen referencia a las estructuras dentarias, cada una formada por más de un tejido (esmalte, dentina, cemento y pulpa):

- La **corona** es la parte revestida de esmalte. Es la primera estructura dentaria que aparece con el desarrollo del diente.
- **Cúspides** son las elevaciones cónicas en la superficie del diente. Todos los dientes, salvo los incisivos, presentan al menos una cúspide. Se denominan conforme a su posición (cúspide mesiolingual o distobucal).
- La **raíz** es la parte del diente cubierta de cemento y anclada al alvéolo por el ligamento periodontal. Crece y se desarrolla a medida que el diente aparece en la cavidad oral.
- El **cuello** o **cerviz** es la zona de encuentro de la corona y la raíz –JCE– donde se hace firme la encía. Es un área dinámica, vulnerable a la edad y a los cambios de salud.
- El **ápex** o ápice de la raíz es el vértice de ésta por donde vasos y nervios entran en la cámara pulpar. No se completa sino cuando la corona alcanza el **plano oclusal** (el de encuentro de los dientes superiores e inferiores).

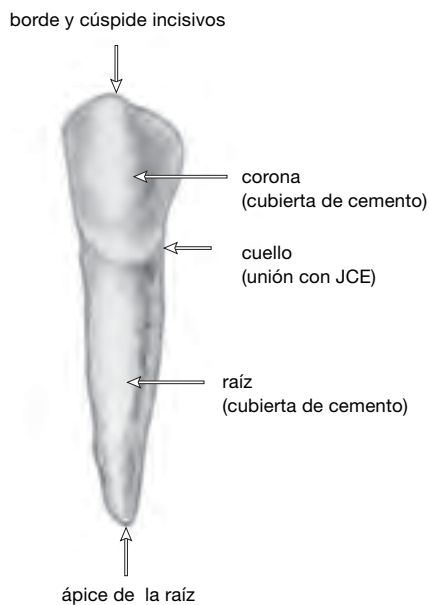


Figura 11.4. Términos anatómicos. Diente #22, canino inferior izquierdo, área labial. El canino presenta una cúspide y una raíz. Se encuentra entre los incisivos y los premolares.

Sistemas de numeración de los dientes

Muchas partes del esqueleto las puede sentir o apreciar el observador en su propio cuerpo. En otras palabras, los huesos del lado izquierdo son fácilmente imaginados en el lado izquierdo del cuerpo del observador. La boca es diferente. La mayoría se mira la boca con ayuda del espejo y la confusión entre derecha e izquierda es frecuente. Por consiguiente, para el estudio de la boca y los dientes

hay que proceder como hace el profesional: visualizando la boca y los dientes de otra persona. Así, la derecha e izquierda del observador son siempre izquierda y derecha, respectivamente.

Hay varios sistemas de numeración. Algunos requieren símbolos de difícil reproducción en el teclado. Otros son simples abreviaturas, como «MSI3» (molar superior izquierdo #3); los hay basados en cuadrantes, como «28», donde el «2» hace referencia al segundo cuadrante (el del maxilar izquierdo) y el «8» al octavo diente a partir del centro (M3).

En Estados Unidos rige el Sistema de Numeración Universal. Es fácil de comprender, pero requiere algo de tiempo y concentración para llegar a visualizar los dientes por número. Los dientes se numeran secuencialmente de 1 a 32 empezando por el tercer molar superior izquierdo. Un modo de recordar el sistema es contemplando la boca abierta como si se tratara de un reloj. Empiécese la cuenta a las 9.00 y procedase en sentido horario.

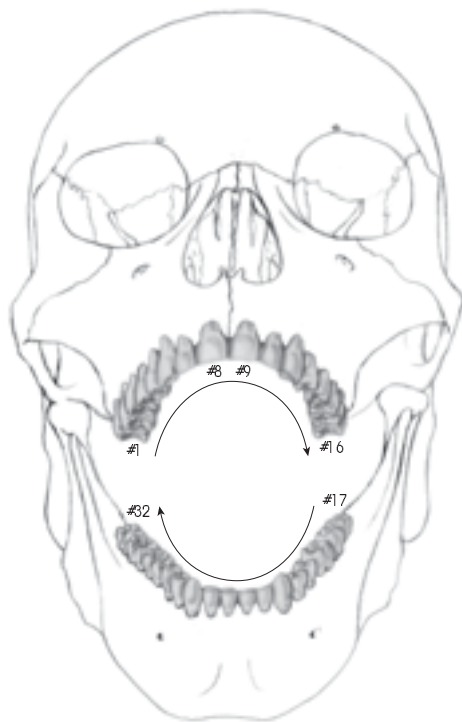


Figura 11.5. Sistema universal de numeración.

Nota mnemónica

- | | |
|----------|--|
| 9.00 | El recuento se inicia tras abrir la boca a modo de bostezo matinal suficiente para observar el tercer molar derecho superior: diente #1. |
| Mediodía | Queda entre los incisivos centrales superiores: dientes #8 y #9. |
| 15.00 | El recuento pasa del arco maxilar al mandibular a media tarde. El último diente maxilar es el tercer molar izquierdo superior: diente #16. El primero de la mandíbula es el tercer molar izquierdo inferior: diente #17. |
| 18.00 | El punto medio del arco mandibular se encuentra entre los dos incisivos centrales inferiores: dientes #24 y #25. |
| 21.00 | El tercer molar derecho inferior es el diente #32 que ocluye con el #1. |

RECONOCIMIENTO DE LOS DIENTES

Hay cuatro categorías de dientes: incisivos, caninos, premolares y molares. El niño tiene 20 dientes deciduos (temporales), cinco en cada cuadrante (dos incisivos, un canino, dos premolares y tres molares). Los premolares se forman y aparecen por debajo de los molares deciduos. Los molares permanentes aparecen distalmente a los molares deciduos.

Son muchas las variaciones en el modelo dentario ideal, lo cual obedece tanto al legado genético como a la naturaleza dinámica de la cavidad oral. Lo mejor es iniciarse con la presentación «normal», que luego hará más fácil el reconocimiento de las anomalías individuales y variaciones poblacionales en estudios más avanzados.

La sección siguiente describe sumariamente cada tipo de diente permanente. Para una descripción más completa es recomendable remitirse a *Concise Dental Anatomy and Morphology*, de Fuller y Denehy (1977).

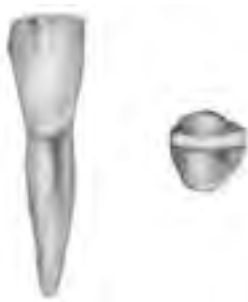

Figura 11.6. **Incisivos** . En la parte anterior de la boca; intervienen en la mordida. Presentan un borde agudo relativamente recto, sin cúspides, y una sola raíz. El incisivo central superior es el más largo y ancho; los cuatro inferiores son los más cortos y estrechos.

Cuando se produce su erupción primera en la cavidad oral, el borde incisivo suele presentar excrescencias o **mamelones** .

Los dentistas suelen referirse a los incisivos como «centrales» o «laterales»; los primeros son mediales; los segundos, distales. La referencia abreviada a los incisivos es I_1 o I_2 según se trate de centrales o laterales, respectivamente.

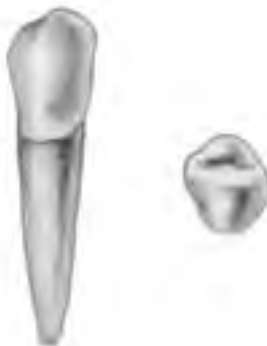

Figura 11.7. **Caninos** . Son los dientes puntiagudos a uno y otro lado de los incisivos. Son los cuatro dientes más largos de la boca. Presentan *una cúspide y raíz única*.

Los dentistas pueden citarlos como *cúspides*. La referencia abreviada es C.

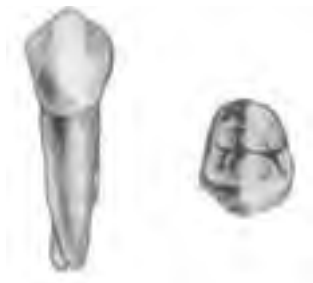

Figura 11.8. **Premolar es**. Son los dos dientes distales respecto al canino. Presentan *dos cúspides* y *una o dos raíces*. Los premolares inferiores son redondeados en sección transversal, mientras que los superiores suelen presentarse comprimidos en sentido mediodistal.

La cúspide bucal de los premolares, tanto superiores como inferiores, es más grande, pero de tamaño aún mayor en los segundos. La diferencia es tan pronunciada en el premolar inferior que es fácil que algunos estudiantes lo identifiquen erróneamente como canino. La cúspide principal del premolar inferior encaja oclusivamente entre las dos cúspides del premolar superior.

Los dentistas pueden aludir a ellos como «bicúspides». La referencia abreviada es P_1 o P_2 , según se trate de superiores o inferiores, respectivamente.

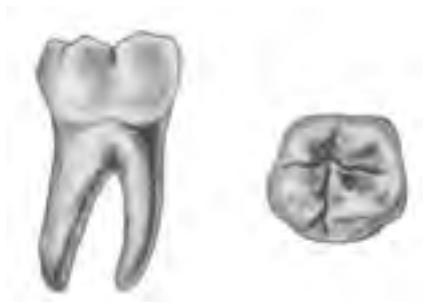

Figura 11.9. **Molar es**. Son los tres dientes distales a los premolares, que intervienen en la masticación o trituración de los alimentos sólidos. Presentan *múltiples cúspides* y *múltiples raíces* y varían más que cualquier otra pieza dentaria en cuanto a tamaño y forma.

Los molares superiores suelen presentar tres raíces; los inferiores, dos. Las coronas o cúspides son diferentes. Los molares primeros son los que comúnmente presentan la superficie oclusiva más grande; los terceros, en cambio, suelen ser más pequeños y con raíces en menor número o fusionadas.

El tamaño de los molares terceros es más variable que el de los primeros y segundos; de ahí que a veces su reconocimiento sea más difícil. Conviene familiarizarse antes con los molares primeros y segundos.

Los dentistas pueden referirse a ellos como «molar primero, segundo o tercero». En el habla común cabe hacerlo en función de su aparición: molar de 0 años, de 12 años o de 18 años. A veces el tercer molar se le cita como «muela del juicio», dado que su erupción sigue a la pubertad.

La referencia respectiva abreviada es M_1 , M_2 y M_3 .

PISTAS PARA DISTINGUIR DIENTES SIMILARES

La diferenciación de los dientes en incisivos, caninos, premolares y molares es relativamente fácil. Sin embargo, el paso siguiente consiste en diferenciar los maxilares de los mandibulares, derechos de izquierdos y primero y segundo de la misma serie (por ej. premolares maxilares derechos primero y segundo). Esto no es difícil en la dentición normal, pero requiere cierta práctica. El único problema real puede darse con los incisivos inferiores. A veces la única forma de asegurarse es reparando en cuál se acomoda en un alvéolo concreto de la mandíbula.

Las ilustraciones facilitan una distinción preliminar de incisivos, caninos y premolares maxilares y mandibulares, respectivamente.

Diferenciación de incisivos maxilar es y mandibular es (200 por ciento del tamaño natural)

Estudio de los dos incisivos: la diferencia primaria reside en la forma de la raíz. La del incisivo maxilar presenta una sección redondeada; la del mandibular se aplana en sentido mediodistal.

Es probable que el borde incisal del incisivo maxilar lateral sea más sesgado, con el borde mesial más largo, mientras que el del incisivo mandibular suele ser más horizontal. En otras palabras, los ángulos incisales del incisivo mandibular son más próximos a los 90°, mientras que los del incisivo maxilar lateral son más agudos mesialmente y obtusos distalmente.

El **cíngulo** (cuello) del incisivo maxilar adopta la forma de estante bien definido en el área lingual, que en el caso del incisivo mandibular es más bien curva y no tan claramente definida.

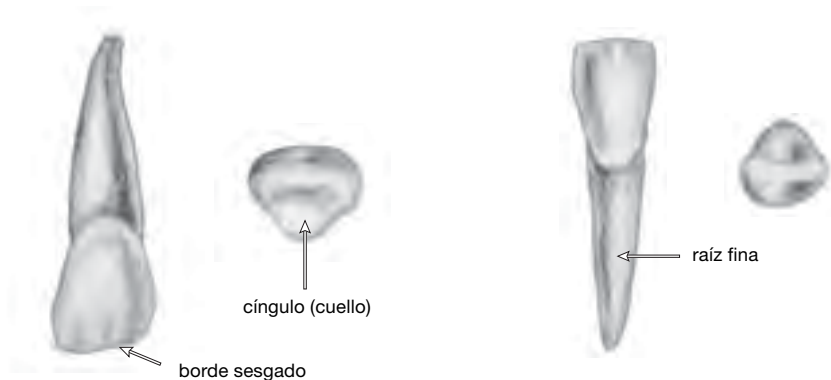

Figura 11.10a. Maxilar lateral #10, áreas labiales e incisivas.

Figura 11.10b. Mandibular lateral #23, áreas labiales e incisivas.

**Diferenciación de premolar es maxilar es y mandibular es
(200 por ciento del tamaño natural)**

Examen de los dos premolares: ambos presentan cúspides (coronas) bucales de mayor tamaño que las linguales, diferencia que, además, es mucho mayor en las del premolar mandibular que en las del maxilar.

También es diferente la configuración de la sección transversal. El premolar maxilar aparece comprimido mesiodistalmente; el mandibular, redondeado.

El primer premolar maxilar suele presentar dos raíces bien definidas, a diferencia del primero y de los premolares mandibulares que, por lo común, presentan una sola raíz.

El primer premolar maxilar tiene igual tamaño, o ligeramente mayor, que el segundo. El primer premolar mandibular es casi siempre más pequeño que el segundo.




Figura 11.11a. Premolar maxilar #5. Área oclusiva. Figura 11.11b. Premolar mandibular #28. Área oclusiva.

**Diferenciación de molar es maxilar es y mandibular es
(200 por ciento del tamaño natural)**

El examen atento de los dos molares revela que cúspides y surcos componen una imagen totalmente diferente. Las cúspides del molar maxilar no guardan una relación simétrica; las del mandibular sí. En el primero predomina la cúspide mesiolingual; en el segundo no destaca ninguna. La cúspide distolingual de los molares maxilares se separa de las otras tres a causa del surco diagonal distolingual. En cambio, la conformación de la cúspide del molar mandibular es cuadrada y los surcos tienden a formar un signo sumatorio (+).

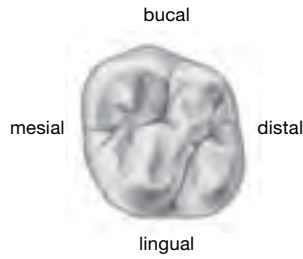


Figura 11.12a. Primer molar izquierdo maxilar # 14. Área oclusiva.

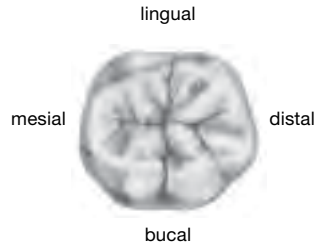


Figura 11.12b. Primer molar izquierdo mandibular #19. Área oclusiva.

DETINCIÓN PERMANENTE COMPLETA

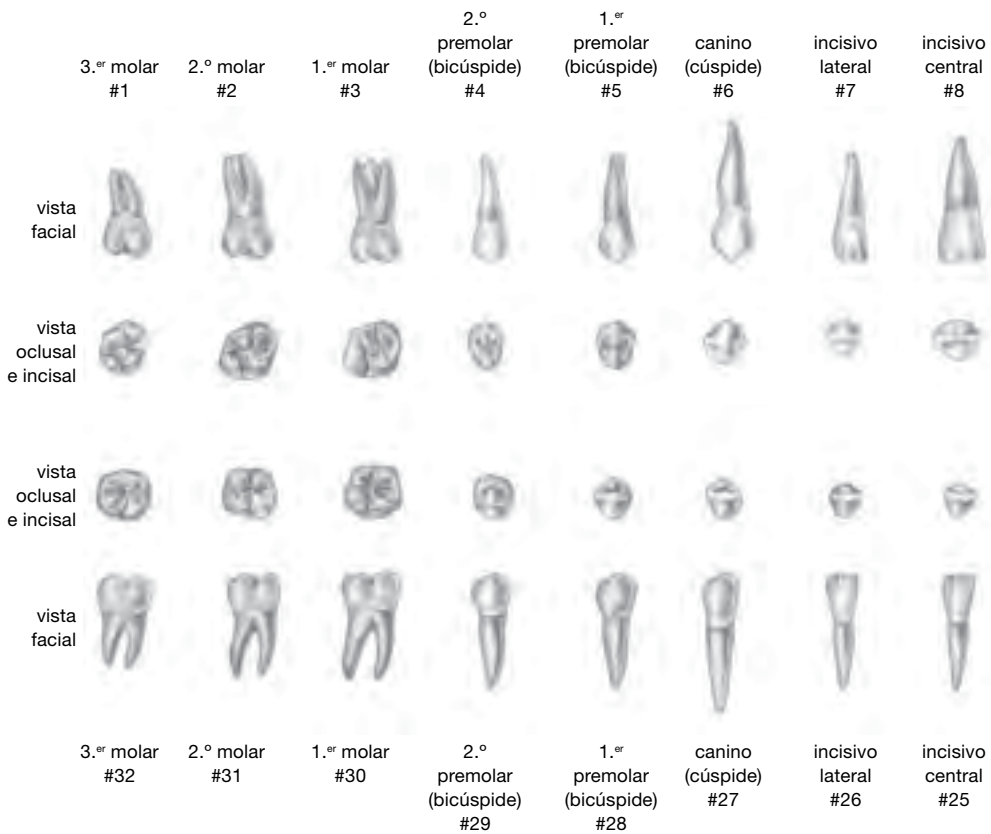


Figura 11.13. Dentición permanente, vista facial y oclusiva/incisiva.

RECONOCIMIENTO DE RASGOS RACIALES

La dentición «estándar» presenta numerosas variantes, pero sólo dos rasgos dentarios destacan como característicos de los principales grupos raciales. Como con todos los demás indicadores raciales, los rasgos dentarios no bastan por sí solos para la identificación racial.

Incisivos en forma de pala

Los incisivos maxilares tienden a presentar un aspecto en «**forma de pala**» en las poblaciones de ascendencia asiática, incluida la americana nativa. Los bordes

Nota anatómica
Las puntas de las raíces tienden a incurvarse distalmente.

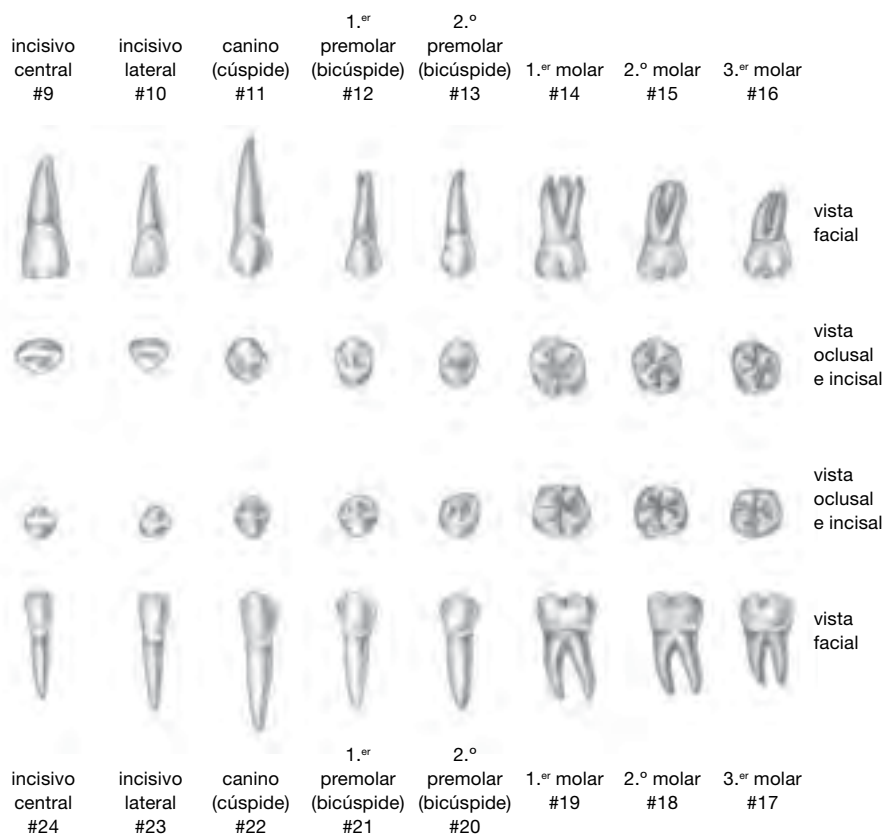




Figura 11.14. Incisivo en forma de pala, indicador de origen asiático/americano nativo.

laterales del incisivo se repliegan lingualmente para conformar una versión basta de pala de carbón o, en casos extremos, cual cono que se enrolla en sí mismo en un extremo. Este tipo de incisivos se da en prácticamente en el cien por cien de algunos grupos americanos nativos, pero también se encuentra (con baja frecuencia) en otras partes del mundo (Scott y Turner, 2000).

Tubér culo de Carabelli

En las poblaciones de estirpe europea, a veces el primer molar maxilar muestra una cúspide accesoria en la superficie mesiolingual. El tamaño es variable, desde un fino «solape» a una medida equivalente a la de las otras cuatro cúspides. La frecuencia del **tubér culo de Carabelli** es baja (< 20 por ciento) en la mayor parte del mundo, pero más alta (20 a 30 por ciento) en Eurasia occidental (Scott y Turner, 1997).

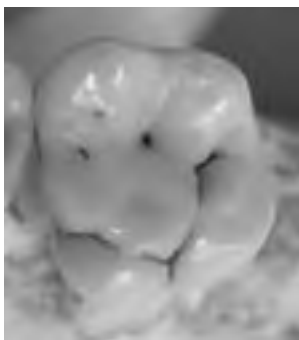

Figura 11.15. Tubérculo de Carabelli en un molar maxilar, indicador europeo. Foto cortesía de Sabrina Silver.

ENVEJECIMIENTO DE LOS DIENTES

La estimación de la edad basada en los dientes ha sido usada por muchos investigadores en busca de mejores y más convenientes maneras de determinar la edad en restos humanos. Al igual que ocurre con los huesos, los años de formación aportan estimaciones de edad más precisas que los años de degeneración. La secuencia de formación y erupción de los dientes está bien documentada. La formación es influida por la nutrición y por el cuidado puesto en la salud, así como

también por el legado genético. Pero la formación de los dientes es menos dependiente de factores comportamentales que su envejecimiento y degeneración.

Cambios en la formación de los dientes con la edad

La formación y erupción de los dientes aportan útil información para determinar la edad en la primera y segunda infancia, así como en los adultos jóvenes. Hay, naturalmente, diferencias individuales y poblacionales, de modo que el observador debe tener presente la variación normal y reparar en las anomalías individuales. La observación directa y las radiografías dentarias deberían ser suficientes al efecto.

En la formación de los dientes se suceden en secuencia los pasos siguientes, respectivamente objetivados en las radiografías dentarias:

- *Inicio del desarrollo de la corona:* las cúspides son las primeras en formarse.
- *Conclusión del desarrollo de la corona:* el esmalte está completo.
- *Inicio del desarrollo de la raíz:* la junta CE se hace visible.
- *Bifurcación de la raíz en los dientes con varias raíces:* la base de la cavidad pulparia se hace visible en los molares.
- *Erupción en la cavidad oral:* la corona deja de aparecer totalmente encerrada en el hueso alveolar.
- *Logro de la oclusión:* las cúspides alcanzan el plano oclusal.
- *Cierre del vértice de la raíz:* las paredes exteriores de la raíz del diente se incurvan en sentido recíproco y los agudos bordes terminales agudos se hacen más gruesos.

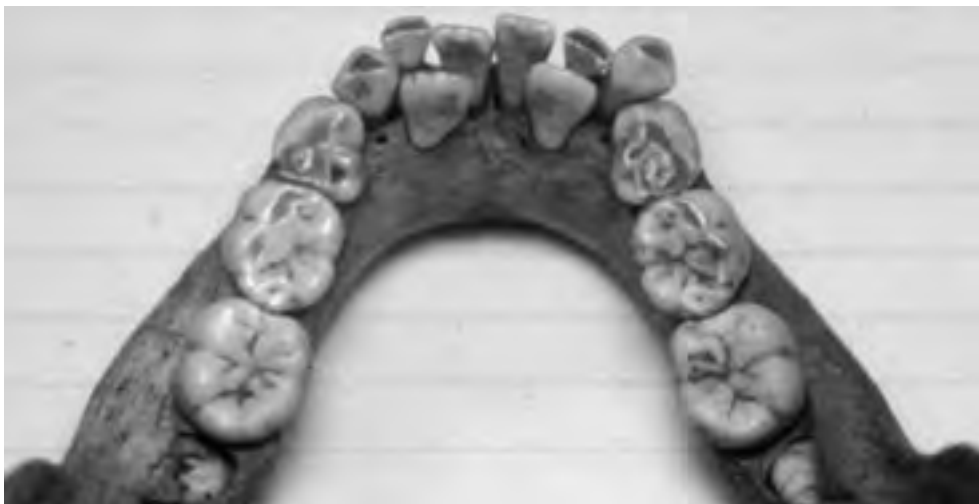

Figura 11.16. Mandíbula con dentición mixta.

Primera y segunda infancia: dentición decidua (temporal)

Las ilustraciones de ésta y de las dos páginas siguientes han sido adaptadas de Kerley y Ubelaker (1978), figura 62. Los dientes infantiles aparecen agrisados por finas líneas. La dentición adulta es blanca.

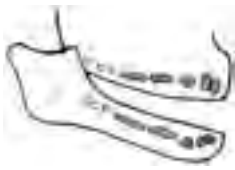

Figura 11.17a. **Nacimiento \pm 2 meses** . No hay erupción dentaria, pero el maxilar y la mandíbula están repletos de dientes en desarrollo:

- Las coronas de los incisivos deciduos han completado casi su desarrollo.
- Los demás deciduos se hallan presentes.
- La corona del primer molar permanente inicia su desarrollo.

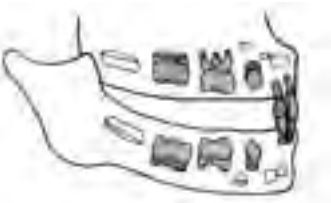

Figura 11.17b. **1 año \pm 4 meses** . Ya ha tenido lugar la erupción de los incisivos deciduos:

- El primer molar deciduo está a punto de salir.
- Las coronas del primer molar permanente, incisivos y caninos inician su desarrollo.

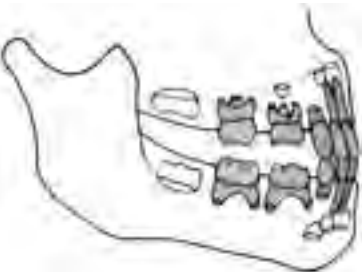


Figura 11.17c. **2 años \pm 8 meses** . Erupción completada de la dentición decidua, pero con raíces incompletas:

- La corona del primer molar permanente está a punto de completarse.
- La corona del primer premolar superior permanente ha iniciado su desarrollo.

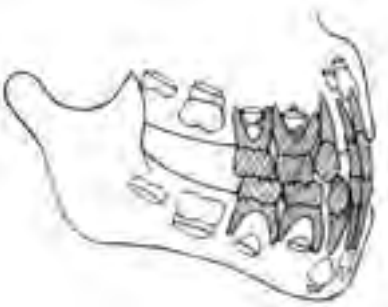
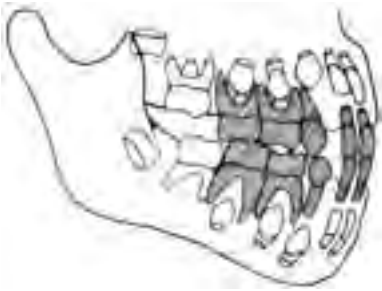
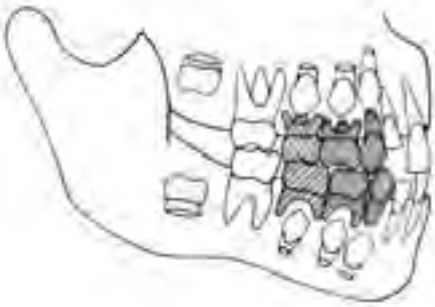


Figura 11.17d. **4 años \pm 12 meses** . Dentición decidua completa, incluidas las puntas de las raíces:

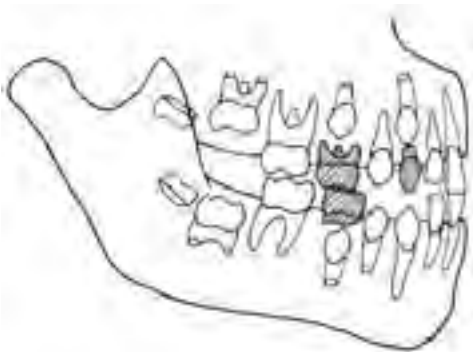
- La corona del segundo molar permanente inicia su desarrollo.
- Todos los dientes permanentes, salvo el tercer molar, acrecen en tamaño en la mandíbula en desarrollo.

Infancia: dentición mixtaFigura 11.18a. 6 años \pm 24 meses :

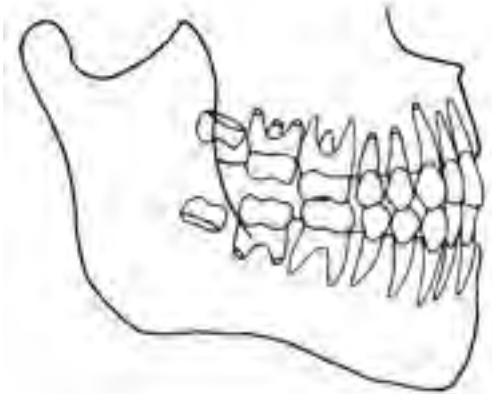
- Tiene lugar la erupción del primer molar permanente.
- Los incisivos permanentes están a punto de salir.
- El segundo molar permanente inicia su desarrollo.

Figura 11.18b. 8 años \pm 24 meses :

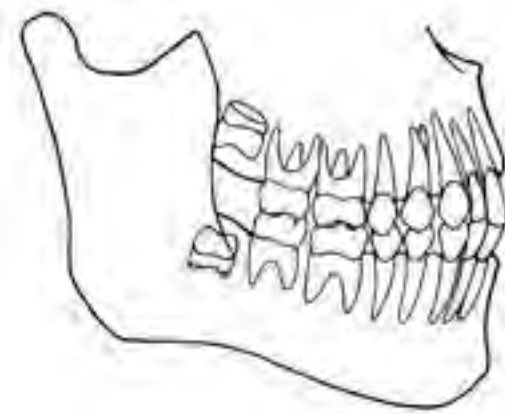
- Ha empezado la exfoliación de los dientes deciduos.
- Ya ha tenido lugar la erupción de los incisivos permanentes.
- Las puntas de las raíces del primer molar se han completado.
- La raíz del segundo molar permanente se encuentra en desarrollo.
- Las raíces de los caninos y premolares se encuentran en desarrollo.

Figura 11.18c. 10 años \pm 30 meses:

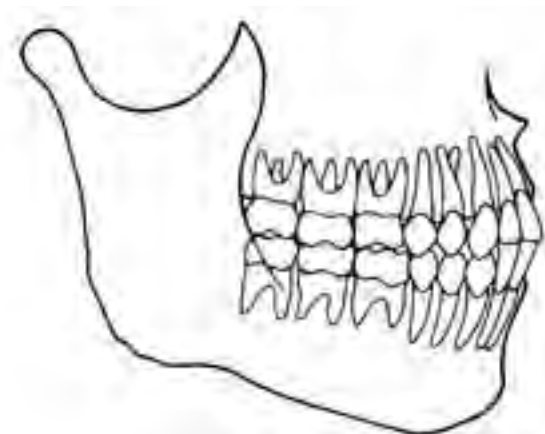
- Exfoliación y sustitución casi completas. Sólo persisten el canino superior y molares segundos deciduos.
- La bifurcación de la raíz del segundo molar permanente se ha completado.
- El tercer molar permanente inicia su desarrollo.

Adolescencia y adultez: dentición per manente.Figura 11.19a. **12 años \pm 30 meses :**

- No quedan dientes deciduos.
- Ya se ha producido la erupción del segundo molar permanente.
- Muchas de las puntas de las raíces siguen incompletas.
- La corona del tercer molar se encuentra en desarrollo.

Figura 11.19b. **15 años \pm 30 meses :**

- Las puntas de las raíces de los dientes fuera están completas.
- La raíz del tercer molar se encuentra en desarrollo.

Figura 11.19c. **21 años o más – dentición permanente completa.**

- Los treinta y dos dientes han completado su erupción.
- Todos han alcanzado el plano oclusivo.
- Todas las raíces han completado sus puntas.

Cambios con la edad en los dientes de los adultos

Los dientes son una fuente de información ideal para la determinación de la edad. Perduran más que cualquier otra parte del cuerpo y siguen disponibles cuando el resto de éste ha sido mutilado o se ha descompuesto. En las poblaciones antiguas y primitivas, el desgaste dentario está directamente relacionado con la edad. Es posible examinar una pieza dentaria de un joven adulto, comparar el desgaste sufrido por el primer molar (cuya erupción se produce a los 6 años) con el del segundo (con erupción a los 12 años) y saber cuánto desgaste cabe esperar en seis años de dieta local. Sin embargo, en las poblaciones modernas no es tan simple. Los alimentos elaborados y el cuidado dentario profesional pueden hacer que los dientes de un sexagenario parezcan los de un veinteañero a primera vista. Los dientes envejecen, pero de forma menos manifiesta. Han sido diseñados métodos para determinar la edad que evalúan, a la vez, los cambios menos visibles y los obvios.

Antes de estudiar dichos métodos es importante saber qué ocurre realmente en los dientes que envejecen. Los dientes, al igual que el hueso, se adaptan a las circunstancias y cambian en el transcurso de la vida. El esmalte es inerte e incapaz de regenerarse, de modo que simplemente se desgasta por abrasión. Pero a medida que el esmalte desaparece aumenta la resistencia de la dentina subyacente. Se depositan minerales en la cavidad de la pulpa (dentina secundaria) y los túbulos dentinales se esclerosan y se vuelven transparentes (o translúcidos). Si el proceso natural ha sido correcto, la dentina está presta a servir como superficie de masticación cuando desaparece el esmalte oclusal. Y la cavidad de la pulpa se apresta igualmente a renovar el proceso cuando sobreviene el desgaste de la dentina oclusal. Con una buena salud dentaria, los dientes pueden seguir masticando hasta la línea gingival original y más abajo.

También se produce una recesión del tejido gingival (encías). En el diente de erupción reciente, la encía se hace firme en la raíz a nivel del cuello, pero con el paso del tiempo y por efecto del esfuerzo, la sujeción se desplaza hacia el ápex (vértice de la raíz). De ahí que el adulto se diga «dentilargo». A medida que esta inserción se desplaza, el hueso alveolar subyacente se reabsorbe y la superficie expuesta de la raíz es cada vez mayor.

Lo único que aumenta es el cemento del extremo apical del diente. A medida que disminuye el volumen de raíz conservado en el alvéolo óseo, el cemento, vital para la fijación periodontal, aumenta en grosor.

Los seis cambios principales en el diente con la edad fueron indicados y descritos por un odontólogo sueco, Gösta Gustafson, en 1947 (versión inglesa de 1950):

1. *Desgaste (D)*: pérdida de corona dentaria por abrasión.
2. *Dentina secundaria (S)*: depósito de minerales en la cavidad de la pulpa.
3. *Periodontosis (P)*: migración apical del punto de fijación periodontal.

4. *Transparencia de la raíz (T)*: esclerosis de la dentina de la raíz a partir del ápice (translucidez de la raíz).
5. *Depósito de cemento (C)*: engrosamiento de la capa de cemento.
6. *Reabsorción de la raíz (R)*: reabsorción y aplanamiento del ápice.

Todos estos cambios propios de la edad pueden verse y fácilmente medirse en finas secciones sagitales de los dientes de raíz única o seriadas en los multirradiculados. El desgaste y la periodontosis son los únicos cambios evaluables mediante examen directo. La transparencia de la raíz y la dentina secundaria se manifiestan en las radiografías, aunque la primera puede verse también en dientes intactos con ayuda de una luz de poderosa transmitancia.

Métodos de determinación de la edad

Las técnicas de determinación de la edad han progresado notablemente en el curso de los dos últimos decenios. El objetivo inicial era mejorar el método de Gustafson y determinar la edad con la mayor precisión posible, al margen de las dificultades metodológicas inherentes. Mejoraron los métodos de seccionamiento, se afinaron los análisis estadísticos y se obtuvieron muestras poblacionales más grandes en tamaño y diversidad. Algunos métodos usaron un número de criterios menor; otros, mayor. El propósito último, el más reciente, no es otro que obtener resultados razonablemente fiables con el método más sencillo posible.

Soomer *et al.* (2003) ensayaron ocho de dichos métodos, incluido el de Kvaloy y Solheim (1994) con dientes *in situ* y extraídos, Solheim (1993) con dientes *in situ* y seccionados, Lamendin y otros (1992) con dientes extraídos, Johanson (1971) con dientes seccionados y Bang y Ramm (1970) con dientes extraídos y seccionados. Se observó que los métodos aplicados a dientes seccionados reportaban resultados más fiables cuando fueron comparados con los usados con dientes intactos. Esto no nos ha de sorprender: las secciones contienen más información.

Incluimos aquí los dos métodos de determinación de la edad más conocidos: uno para dientes seccionados (Gustafson, 1950) y otro para dientes intactos (Lamendin y otros, 1992). Ambos han sido ensayados y mejorados. En otras palabras, hay fórmulas mejores, pero éstas constituyen las técnicas más sencillas y aportan un buen punto de partida para las demás. Se recomienda el estudio detallado de todos los métodos disponibles a todo aquel que contemple su aplicación para la determinación de la edad. La elección depende de varios factores:

1. *¿De qué dientes se dispone?* La mayoría de los métodos son aplicables solamente a los dientes anteriores. Unos pocos incluyen también los posteriores (Burns y Maples, 1976; Maples, 1978).

2. *¿Pueden moverse, modificarse o destruirse los restos para obtener información?* Si no, habrá que recurrir a métodos de aplicación *in situ* o para dientes intactos (Bang y Ramm, 1970; Kvaal y Solheim, 1994; Lamendin y otros, 1992; Prince y Ubelaker, 1002).
3. *¿Con qué equipo se cuenta?* Una fina sierra o similar es necesaria para los métodos histológicos y un equipo de radiografía dental para los que se basan en rayos X. Una mesa ligera es, asimismo, útil.
4. *¿Qué información se posee ya acerca del individuo?* Las modificaciones introducidas por Prince y Ubelaker (2002) en el método de Lamendin requieren conocer el sexo y el legado genético.
5. *¿Cuál es el nivel de capacitación de los observadores?* Los dientes seccionados requieren un mayor adiestramiento.
6. *¿Cuáles son los requisitos de precisión y exactitud?* Los dientes seccionados son, al efecto, mejores.

Método Gustafson

El método Gustafson (1950) requiere finas secciones de piezas con una sola raíz. Gustafson las obtuvo a mano. Iguales o mejores resultados se obtienen con una sierra Buehler Isomet de baja velocidad.

Pasos para determinar la edad a partir de secciones de dientes

1. Obtener una sección de la parte central del diente. Las secciones deben ser suficientemente finas como para permitir el paso de la luz (100 a 300 micras). La localización y examen de rasgos microestructurales ha de ser posible.
2. Montar la sección a modo de diapositiva sobre vidrio a efectos de estabilidad y conservación y numerarla.
3. Evaluar cada uno de los factores relacionados con la edad según la tabla 11.2.
4. Aplicar las puntuaciones a la escala de Gustafson y comparar los resultados con la información cronológica disponible acerca de los restos.

Fórmula de Gustafson

Edad = $11 + 4,56 (D + P + S + C + R + T) \pm 10,9$ (error típico de la estimación).

Tabla 11.2. Clasificación de datos relacionados con la edad a partir de los dientes.

Puntuación	Estadio 0	Estadio 1	Estadio 2	Estadio 3
<i>A</i> desgaste de corona	sin desgaste	desgaste sólo en esmalte	desgaste en dentina	desgaste en cavidad pulparia original
<i>S</i> dentina secundaria	sin dentina secundaria	dentina secundaria visible	dentina secundaria llena 1/3 cavidad pulparia	dentina secundaria llena casi toda la cavidad pulparia
<i>P</i> periodontosis	fijación periodontal en junta CE	fijación periodontal reducida	fijación periodontal en 1/3 superior de la raíz	fijación periodontal 2/3 inferior de la raíz
<i>T</i> transparencia de raíz	sin transparencia	inicio de transparencia	transparencia de 1/3 apical de la raíz	transparencia de 2/3 apical o más de la raíz
<i>C</i> cemento	fino, regular	en aumento	capa gruesa	capa muy sólida
<i>R</i> reabsorción de la raíz	sin reabsorción y ápice abierto	inicio de reabsorción y ápice cerrado	aplastamiento de ápice, afecta sólo al cemento	aplastamiento de ápice, afecta a cemento y dentina

Fuente: adaptado de Gustafson, 1966.

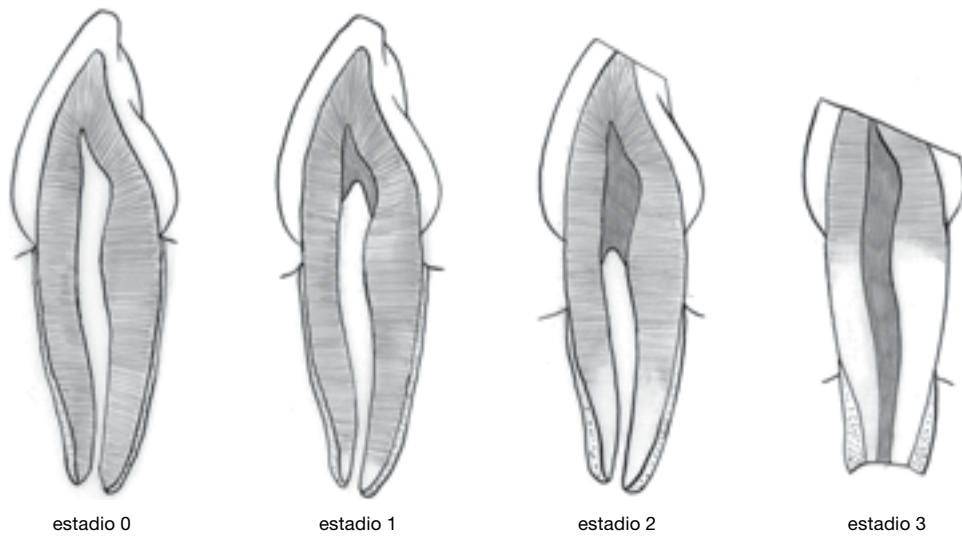


Figura 11.20. Cambios en el diente adulto con la edad: desgaste, dentina secundaria, periodontosis, transparencia, aposición de cemento y absorción radicular.

Método de Lamendin

Su sencillez le ha ganado el favor de muchos. Prince y Ubelaker (2002) lo probaron con una muestra de mayor tamaño y complejidad. Declararon que los errores medios podían reducirse si se consideraban también las variables de sexo y legado genético. La Comisión Internacional de Desaparecidos en Sarajevo, Bosnia y Herzegovina, usa regularmente el método Lamendin y afirma que no hay diferencias notables en resultados globales con Lamendin y Prince, respectivamente, pero recomienda el uso de fórmulas distintas para los dientes individuales (Sarajlić y otros, 2005).

El método de Lamendin no sirve para menores de 25 años, para los que se dispone de otros procedimientos.

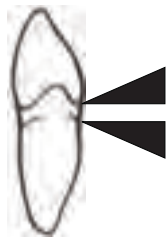


Figura 11.21. Altura de la periodontosis.

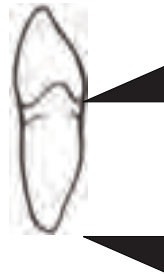


Figura 11.22. Altura de la raíz.




Figura 11.23. Altura de la transparencia (en tablero iluminado).

Pasos para determinar la edad con dientes intactos

1. Extraer el diente con cuidado, sin rayar o modificar la línea periodontal de fijación.
2. Medir la **altura de la periodontosis** en la superficie labial de la raíz desde la junta CE (cemento/esmalte) a la de fijación periodontal. En ausencia de tejido blando, la línea aparece como área lisa amarillenta por debajo del esmalte. Manchas y cálculos son comunes a lo largo de la línea.
3. Medir la **altura de transparencia** desde el ápice de la raíz hasta la altura máxima de transparencia en la superficie labial (véase con emisión focalizada de luz).
4. Medir la **altura de la raíz** desde el ápice hasta la junta CE.
5. Aplicar la fórmula de Lamendin:

$$\text{edad} = (0,18 \times P) + (0,42 \times T) + 25,53$$

$$P = (\text{altura de periodontosis} \times 100) / \text{altura de raíz}$$

$$T = (\text{altura de transparencia} \times 100) / \text{altura de raíz}$$

ANOMALÍAS DENTALES

Se dan muchas variaciones menores en las cúspides secundarias, fisuras, crestas marginales, raíces supernumerarias y demás, y son pocas las anomalías suficientemente comunes para ser denominadas. Cualquier rasgo inusual puede contribuir a la identificación basada en registros comparativos previos, y las anomalías dentarias pueden ayudar en la determinación de familiares en fosas comunes. Véanse a continuación algunos ejemplos:

1. *Dientes «acoplados»*. Es frecuente que las piezas adyacentes se fusionen o «acoplen», hecho común en los incisivos centrales y laterales.
2. *Dientes supernumerarios*. Algunos individuos los presentan (hiperodoncia), sumados a la fórmula dentaria normal 2-1-2-3. La pieza supernumeraria puede ser de forma normal o anómala y presentarse como estructura separada o fusionada con otros dientes.
3. *Dientes ausentes*. La agénesis o hipodoncia (dientes ausentes) es algo más frecuente que la hiperodoncia, y el tercer molar es el que más brilla por su ausencia. Puede ser difícil determinar si ésta es congénita o por extracción, en especial si se trata de un tercer molar o un premolar. La extracción de premolares es frecuente en tratamientos de ortodoncia.
4. *Coronas anormales*. La corona puede presentar numerosas variantes, pero sólo unas pocas son suficientemente comunes para conocerse por nombre:
 - a) Incisivo lateral cónico (microdoncia). Diente sencillo, de aspecto primitivo.
 - b) Premolar tricúspide. Premolar maxilar con tres cúspides: dos bucales y una lingual.
 - c) Molar «en forma de mora». Primer molar malformado que se caracteriza por presentar numerosas cúspides pequeñas. Tiene la forma de mora o fresa y se ve en casos de sífilis y otras enfermedades.

ODONTOLOGÍA Y ENFERMEDAD ORAL

Como entrada principal al interior del cuerpo, la boca acoge muchos «huéspedes» no deseados, por otro nombre patógenos. Hasta la persona más sana muestra alguna evidencia de enfermedad oral o dentaria. Las oropatías están suficientemente extendidas para llenar libros y requerir años de estudio. Aquí nos centraremos en las enfermedades más comunes que dejan su marca en los tejidos de la boca y de aparición más frecuente en los restos esqueléticos. Las condiciones descritas en lo que sigue deben ser objeto de un informe pues aportan valiosa información acerca de la historia vital del individuo.

Caries de los dientes

La enfermedad crónica más extendida en el mundo moderno se manifiesta mediante «cavidades» dentarias o **caries**, causada por invasiones microbianas en los dientes. Estos organismos desmineralizan en primer lugar la sustancia inorgánica de los dientes y a continuación destruyen la orgánica. Si no se detienen, el sensible tejido nervioso central de la pieza afectada queda expuesto y el diente es totalmente consumido. La cavidad pulparia y la raíz facilitan fácil y libre acceso al hueso alveolar que da soporte al diente y entonces el propio hueso puede ser invadido y destruido. Una vez en el interior del hueso, la invasión puede proseguir hasta las cavidades sinusales y aun hasta el cerebro. El dolor es tan grande que son muy pocas las personas que permiten el avance de la enfermedad antes de dar con alguna manera de extraer el diente.

La caries dentaria abunda sobre todo en las poblaciones modernas con dietas muy ricas en hidratos de carbono (por ej. entre los cultivadores de maíz, que hacen de él su sustento básico y principal). La manifestación de la caries es máxima en grupos que a la vez que consumen dietas muy ricas en hidratos de carbono beben agua con escaso contenido mineral. Las sociedades modernas contrarrestan esta circunstancia enriqueciendo el agua con fluoruro de estaño y también la pasta dentífrica. El flúor reduce la incidencia de caries haciendo el esmalte dentario más duro y menos penetrable.

Enfermedad periodontal

Los tejidos periodontales sostienen y anclan el diente, que así queda en peligro ante cualquier periodontopatía. La enfermedad periodontal empieza como simple placa, seguida de la formación de un cálculo basto y poroso que da fácil alojamiento a las bacterias. El resultado es irritación e inflamación del tejido gingival circundante.

El hueso alveolar subyacente es afectado por la inflamación de la encía y sufre reabsorción y remodelación que motivan la aparición de huecos alrededor de los dientes, más bacterias, más placa, más cálculos, más inflamación y más reabsorción ósea.

Eventualmente también queda expuesta la raíz del diente en la cavidad oral y la pieza en cuestión se vuelve inestable. A la postre, el hueso que sostiene el diente es insuficiente y la caída es inevitable. Para entonces el hueso alveolar ya es irregular en extremo y la cavidad apenas visible (véase las figuras 11.24a y 6).

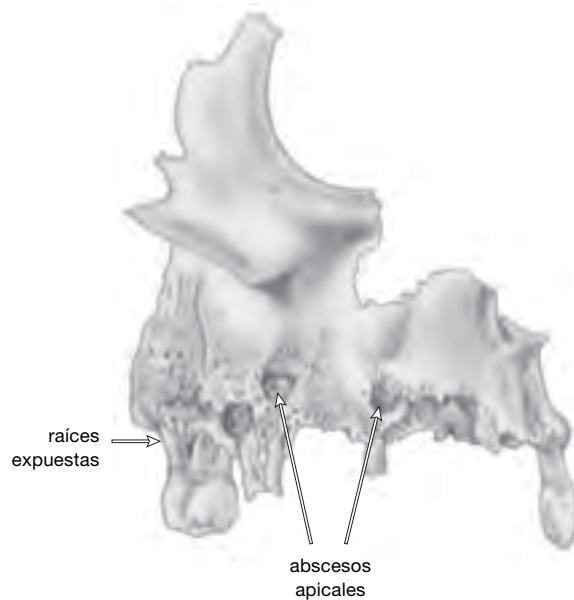


Figura 11.24a. Evidencia de enfermedad periodontológica avanzada en el maxilar, vista lateral.

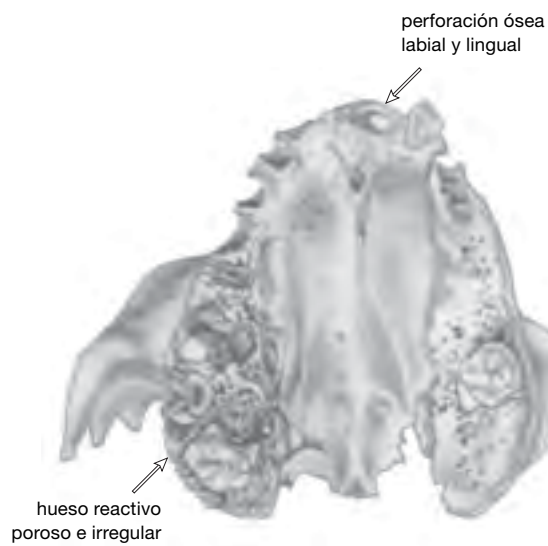


Figura 11.24b. Evidencia de enfermedad periodontológica avanzada en el maxilar, vista palatal. Obsérvese la extrema pérdida de hueso alveolar. El remanente es poroso e irregular. Las raíces de los dientes quedan expuestas. En vida, los otros dientes eran movetidos y a punto de exfoliación. Abscesos apicales habían perforado tanto el hueso labial como el palatal, buena prueba de que el individuo fallecido experimentaba dolor y halitosis (mal aliento).

Absceso apical

Es el resultado de la invasión microbiana de la raíz del diente. El absceso se forma en el vértice de la raíz, con desarrollo consiguiente de una cavidad ósea de forma redondeada y paredes lisas, como respuesta del esfuerzo del cuerpo por aislar la infección. Es frecuente que el absceso se libre de carga perforando la placa ósea labial o bucal (véase la figura 11.24b).

Acumulación de cálculos

El **cálculo** o «sarro» es la sustancia dura que se forma alrededor del cuello del diente, en la zona de la junta CEJ. Es la **placa dentaria** que ha experimentado mineralización. En algunos individuos se acumula en tal medida que llega a formar un «puente» entre piezas y en casos extremos cabe que un diente sólo se mantenga en su sitio debido a su unión con la pieza adyacente mediante dicho puente. Ocasionalmente este «collar» de cálculos se convierte en «corona» que cubre literalmente todo el diente. La presencia de un cálculo en la superficie oclusal indica que el diente no interviene, es decir, no es usado, en la masticación.

Oclusión y maloclusión

Los dientes maxilares y mandibulares encajan entre sí de diferentes maneras. La oclusión exacta depende de la genética, uso o comportamiento y enfermedad o trauma. Los dentistas, en particular los ortodoncistas, clasifican la oclusión en tres clases generales, cada una de las cuales puede considerarse normal o anormal según el estado de salud oral y la función. Las expectativas personales y las normas sociales influyen también en lo que se considera normal:

1. *Oclusión de clase 1*: todos los dientes superiores se alinean con los inferiores, incluso las piezas anteriores. Suele conocerse como «mordida borde a borde» y es normal en muchas poblaciones.
2. *Oclusión de clase 2*: los dientes superiores aparecen por delante de los inferiores cuando la oclusión es molar. Suele llamarse «sobremordida» y es condición normal en poblaciones de origen europeo y africano. Los incisivos inferiores cierran con el cingulo en vez de con el borde incisal de los incisivos superiores (La maloclusión de clase 2 representa un estado de prominencia o salida más exagerado, que en el habla común ha generado el apelativo «dientes de conejo»).
3. *Oclusión de clase 3*: tipo de mordida en la que los dientes inferiores sobresalen por delante de los superiores; también se le llama «submordida».

Manchas dentales

Los dientes manchados quedan expuestos así durante toda la vida y por tanto constituyen un buen medio de identificación. Pero antes de considerar todas las posibilidades en vida hay que descartar los efectos *post mortem*. Si las manchas son fruto de las condiciones de inhumación, los dientes deben coincidir con el resto del cráneo y la tierra adherida por lo que hace al color.

La decoloración dental *ante mortem* puede relacionarse con agentes maculadores, restauraciones dentarias, trauma o enfermedad sistémica. El color normal del diente está determinado por la blancura del esmalte (con tonos de azul y rosa) y el amarillo de la dentina subyacente. Un diente limpio «sin mancha» puede parecerse amarillento simplemente por la delgadez del esmalte.

Ya conocemos las causas de un manchado exterior generalizado: falta de higiene dental, café, té, tabaco, vino tinto, etc. Esta clase de manchas son en general amarillentas o pardas, salvo en el caso del vino, que tiende a conferir un tono gris púrpura. El tabaco origina un manchado reconocible. Los fumadores suelen presentar una coloración global amarronada más intensa en las superficies linguales. La persona que usa tabaco de mascar presentará más mancha (y más enfermedad periodontal) en la zona en la que suele mantener el «taco», es decir, una de las superficies bucales laterales.

Otras manchas amarillo-marrónáceas las puede causar la tetraciclina, un antibiótico que se deposita en los tejidos duros durante el desarrollo. Afecta a los dientes en crecimiento hasta la edad de más o menos 12 años. Cruza la barrera placentaria y es secretado por la leche materna. La tetraciclina fue usada por primera vez a mediados de la década de 1950 y su efecto en los dientes en desarrollo fue reconocido a los pocos años. No es probable que esas manchas sean observadas actualmente en la gente joven.

Enfermedades congénitas como la amelogénesis o dentinogénesis imperfectas causan asimismo dientes amarillos, pero estos son deformes. No hay razón para confundir estas enfermedades con el simple manchado al que hacemos referencia.

Las manchas metálicas producen una coloración pardusca o grisácea, según el metal. El óxido de hierro, contaminante habitual del agua de la bebida, produce manchas marrones. Las restauraciones dentales con amalgama y los tratamientos endodóncicos con plata causan manchas grises. En las restauraciones dentales el metal se manifiesta bien directamente a través del esmalte o bien se infiltra lentamente en los túbulos dentinales abiertos para alcanzar la junta dentina-esmalte con resultado igualmente grisáceo.

Las manchas blancas o «turbias» pueden obedecer a fluorosis o ingesta excesiva de flúor, fruto de suministros acuosos naturales o de fluoroterapia excesiva.

Los dientes rosáceos, violáceos o azulados pueden deberse a un trauma sufrido por una pieza y la consiguiente hemorragia intrapulparia. Los glóbulos rojos de la sangre son demasiado grandes para desplazarse longitudinalmente por los

túbulos dentinales, pero cuando su membrana se rompe liberan su contenido. Los óxidos de hierro sí recorren los túbulos de la dentina donde liberan oxígeno y cambian el color rojo a morado y azul, como hacen las células de la sangre en caso de herida. Los dientes rosáceos pueden proceder también de cambios *post mortem* por igual mecanismo. Hay informes de dientes rosáceos en casos de envenenamiento por monóxido de carbono y ahogo, y algunos investigadores médicos indican que la posición del cuerpo interviene en el tipo de decoloración.

Hay que determinar, si es posible, qué es lo normal en la población de estudio. Si un tipo específico de decoloración es común al colectivo de la zona, la condición puede ubicar en ella a la persona desconocida, aun sin identificarla. Las manchas dentales son tan comunes en algunos grupos que los dientes immaculados entrañan más interés. Inusualmente, los dientes blancos pueden ser fruto de hábitos de dieta insólitos o, en años recientes, efecto de los populares agentes «blanqueadores». Cualquiera que sea el caso, cierta información social puede obtenerse de dientes sin mácula (véase Watts y Addy, 2001, para un tratamiento más detallado de las manchas dentales).

«Boca meta»: efectos de la metamfetamina

Los efectos de la amfetamina han sido hechos públicos sólo muy recientemente (véase Davey, 2005), pero los dentistas que ejercen en cárceles o centros de rehabilitación de drogadictos los reconocen al instante y la denominan llana y genéricamente «boca meta». Los dientes presentan un color gris amarronado o muñones ennegrecidos. El efecto más característico es la erosión del esmalte a partir de la línea gingival en dirección a la corona. Las piezas se tuercen y quiebran cerca de la línea gingival, dejando raíces decadentes en los alvéolos. Un dentista describió el cuadro como si alguien hubiera usado un martillo para dar contra los dientes hasta hacerlos trizas.

Evidentemente, el daño lo causan varios factores asociados. Los ingredientes cáusticos de la metamfetamina dañan el esmalte y producen sequedad de boca. En ausencia de saliva, las bacterias se multiplican con gran velocidad. Erosionado el esmalte, la caries se muestra desenfadada. Los usuarios, siempre sedientos, ansían las bebidas carbónicas muy ricas en azúcar, con lo que aceleran el proceso de decaimiento. Las mandíbulas apretadas y el rechinar de dientes causados por la amfetamina debilitan, retuercen y quiebran las piezas dentarias.

Hasta hoy, los efectos dentarios de la metamfetamina no han sido investigados aún satisfactoriamente, pero el fenómeno es al menos suficientemente conocido como para que los antropólogos puedan identificar a posibles drogadictos.

Desdentación: efectos de la ausencia crónica de dientes

Comparemos los dos cráneos siguientes. Son de parecido tamaño y de igual sexo y raza, pero las mitades inferiores de la cara son muy diferentes. La extracción de dientes hace que el hueso alveolar que les da soporte deje de estar bajo tensión. El único «alimento» de las encías queda en fuerza de compresión. La cresta alveolar se reabsorbe, el maxilar y la mandíbula se acortan y el aspecto facial cambia drásticamente. Las dentaduras pueden aumentar la distancia entre maxilar y mandíbula, pero no hay prótesis que pueda reemplazar la tensión básica generada por el ligamento periodontal.

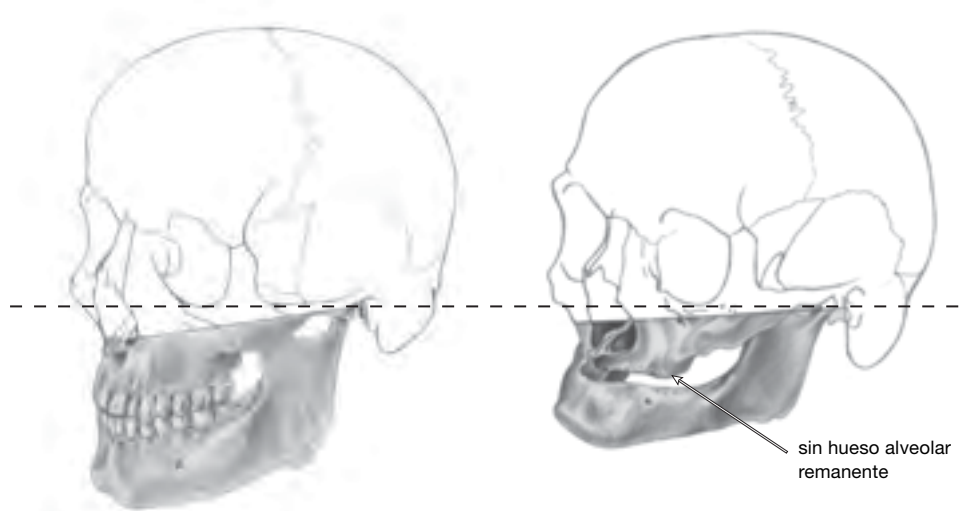


Figura 11.25. Dentición normal y boca desdentada. Cráneo de un varón europeo con sólo los molares terceros ausentes. La cresta alveolar soporta plenamente los dientes y el perfil facial es normal. Éste es el cráneo de un varón europeo desdentado. Perdió los dientes años antes de morir y todos los alvéolos se han curado y reabsorbido. El maxilar y la mandíbula se han remodelado para excluir la cresta alveolar. El resultado es cierta proyección delante del mentón, acortamiento de la cara inferior y cambio global de proporciones faciales.

Estado dentario congénito

Son muchas las enfermedades congénitas que afectan a los dientes. Es bueno tenerlo presente, al menos por lo que hace a algunas de ellas. La **amelogénesis imperfecta** es una condición en la cual el desarrollo del esmalte no es normal. La forma leve se presenta como esmalte turbio; la grave lo muestra muy fino y con dientes de color amarillo o marrón.

La **dentinogénesis imperfecta** se acompaña de formación anormal de la dentina. Los dientes pueden parecer simples muñones.

Tabla 11.3. Términos odontológicos de uso más común.

Pueden asistir al antropólogo para comunicarse mejor con el odontólogo.	
Término	Definición
Amalgama	restauración con una aleación de mercurio con otro metal (en general 67% Ag, 27% Sn, 5% Cu y 1% Zn); se mezcla una parte de aleación y 2 partes de mercurio y se aplica en la cavidad dentaria limpia y aislada; la amalgama endurece en unas 24 horas.
Puente	sustituto fijo o removible de piezas ausentes, sujeto a los dientes naturales mediante alambres o coronas.
Material compuesto	restauración con resina plástica que imita en aspecto al esmalte.
Corona	sustitución permanente de una corona natural, hecha de porcelana sobre metal o metal solo (oro u otro metal estable).
Prótesis dentaria	sustitución fija o removible de uno o más dientes y/o estructuras orales asociadas; dentadura, puente o aparato oral.
Dentadura	sustitución artificial de la dentadura natural maxilar o mandibular; una dentadura parcial sustituye a uno más dientes y se fija a los naturales por un extremo o por ambos.
Desdentado	sin dientes.
Empaste	restauración prefabricada (en general de oro o porcelana) unida con cemento al hueco dentario.
Pulpectomía	extracción de la pulpa dentaria, inclusive raíz; el diente ha dejado de vivir.
Radiografía, alar	de los dientes posteriores, mediante exposición de película intraoral lateralmente orientada; el haz de rayos X se angula entre los dientes, siendo la corona el objetivo principal.
Radiografía, apical	mediante exposición de película intraoral verticalmente orientada; el haz de rayos X se angula desde lo alto de las piezas maxilares o bajo de las mandibulares para captar toda la pieza, inclusive el ápex.
Radiografía, panorámica	imagen de toda la cavidad oral mediante inmovilización de la cabeza y desplazamiento del haz de rayos X por detrás de la misma mientras la película sigue sincrónicamente el movimiento por delante del rostro.
Restauración	empaste, corona, puente, dentadura parcial o completa que recompone o reemplaza estructuras dentarias perdidas, dientes o tejidos orales.

INVENTARIO DENTAL

Es de uso general para registrar y describir el estado dentario de la víctima. Cabe establecer un sistema de notación propio o hacer uso de las abreviaturas recogidas en la tabla 11.4, con guía o leyenda pertinente para obviar confusiones.

Tabla 11.4. Abreviaturas usadas en el inventario dental.

Estado	Abrev.	Grado de la condición	Abreviatura
Pérdida de dientes <i>ante mortem</i>	X-a	Desgaste del esmalte, dentina o dentina secundaria	L-e, L-d, L-sd
Pérdida de dientes <i>post mortem</i>	X-p	Exposición de raíz o enfermedad periodontal	P-0, P-1, P-2
Fractura	Fx	Absceso apical (incluir lugar de perforación)	A
Lesión por caries	C	Reparación (tipo: amalgama, oro, mixta, corona, etc.)	g

Tabla 11.5. Términos odontológicos.

Término	Definición
Proceso alveolar	cresta del maxilar o mandíbula que sostiene al diente
Alveolo dental	fosa donde asienta el diente sujeto por la membrana periodontal
Desgaste	merma de superficie dentaria por abrasión o edad
Caries	enfermedad progresiva, destructiva, localizada inicialmente en la superficie externa, con disolución de componentes inorgánicos por efecto de ácidos orgánicos producidos por microorganismos

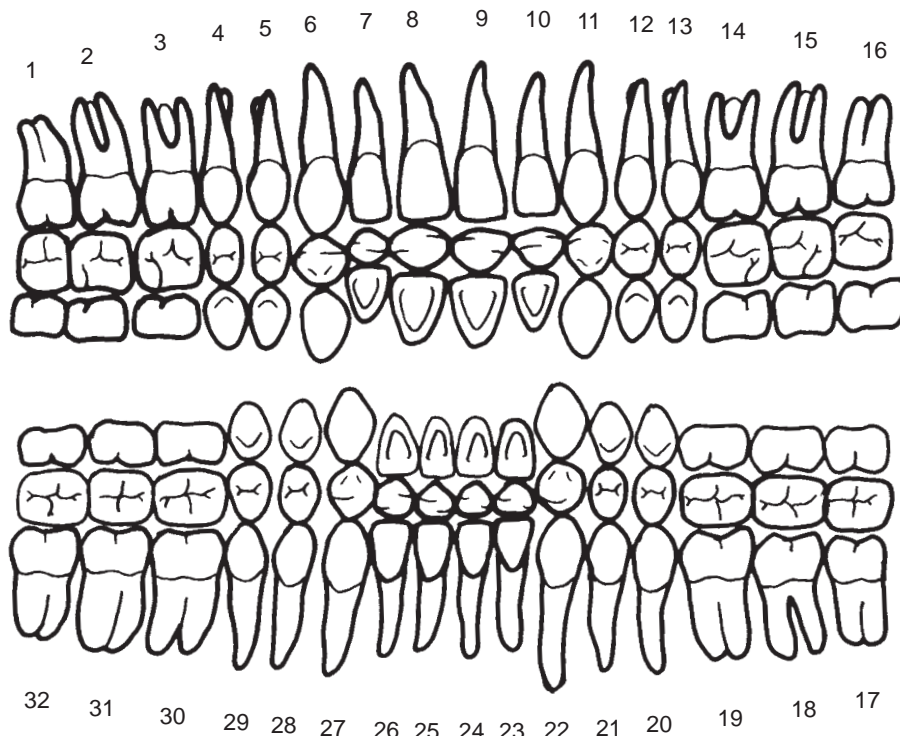


Figura 11.26. Inventario odontológico.

Tabla 11.5. (Continuación)

Término	Definición
Cemento	capa porosa de calcificación que cubre la raíz del diente; el cemento compone la superficie donde anclan las fibras periodontales
Cuello	parte levemente estrechada del diente entre corona y raíz
Cíngulo	cresta o plano lingual en la base de los incisivos y caninos superiores; en oclusión normal, los dientes anteriores inferiores tocan el cíngulo de los dientes anteriores superiores
Corona	parte esmaltada del diente que normalmente sobresale de la línea gingival
Corona, clínica	porción de diente visible en la cavidad oral
Corona, anatómica	porción de diente natural que se extiende desde la junta CE hasta la superficie oclusiva o borde incisivo
Cúspide	elevación cónica en la superficie de un diente a partir de un centro de calcificación independiente; se denominan según posición (por ej. mesiolingual, distobucal)
Tubérculo de Carabelli	cúspide extranumeraria en la superficie mesiolingual de los molares superiores; más frecuente en la raza caucásica
Modelo coronario	alineación reconocible de las cúspides en un tipo dado de diente
Dentina, primaria	se forma hasta que se completa la raíz; dentina tubular
Dentina	masa principal del diente; 20 por ciento de matriz orgánica, principalmente colágeno con algo de elastina y una pequeña cantidad de mucopolisacárido; 80 por ciento de inorgánica, principalmente hidroxapatita con algo de carbonato de magnesio y fluoruro; estructurada en forma de túbulos paralelos
Dentina, secundaria	se forma después de la erupción del diente por irritación producida por caries, desgaste, lesión o edad
Dentina, esclerótica	calcificación generalizada de los túbulos de dentina debida al envejecimiento
Dentina, reparativa	calcificación de los túbulos de dentina inmediatamente por debajo de una lesión por caries, desgaste o herida
Túbulos dentinales	túbulos que se extienden desde la pulpa hasta la junta cemento- <i>es</i> máltica (JCE); procesos odontoblásticos que se extienden hasta los túbulos desde la pulpa dentaria
Esmalte	densa cubierta exterior mineralizada que cubre la corona del diente; 99,5 por ciento de hidroxapatita inorgánica con pequeñas cantidades de carbonato de magnesio y fluoruro, y 0,5 por ciento de matriz orgánica de glucoproteína y proteína queratiniforme; estructurada a modo de varas unidireccionales compuestas por varillas envueltas por una vaina prismática orgánica
Encía	denso tejido fibroso cubierto de membrana mucosa que envuelve los procesos alveolares de los maxilares superior e inferior y rodea los cuellos de los dientes
Junta cemento-esmalte (JCE)	línea alrededor del cuello del diente donde coinciden cemento y esmalte
Junta cemento-dentina	área donde coinciden cemento y dentina
Junta dentina-esmalte	área donde coinciden dentina y esmalte
Mamelones	pequeños resaltes regulares en los bordes incisivos de los incisivos de erupción reciente, indicación de corta edad o (a veces) de oclusión ausente
Periapical	alrededor del extremo de la raíz

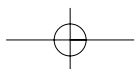
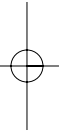
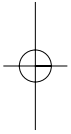
Tabla 11.5. (Continuación)

Término	Definición
Enfermedad periodontal	inflamación de los tejidos que rodean a los dientes, determinante de reabsorción de las estructuras de sostén y causa de pérdida de los dientes
Ligamento periodontal	tejido fibroso donde ancla el diente rodeado por él y sujeto así al alvéolo
Periodontosis	descenso del nivel de fijación del ligamento periodontal
Fosas y fisuras	puntos y líneas con depresión entre las cúspides
Pulpa	tejido blanco en la cavidad central del diente, consistente de tejido conjuntivo con nervios, vasos sanguíneos y linfáticos y, periféricamente, odontoblastos capaces de reparación dentaria
Cavidad pulparia	cavidad central del diente, rodeada de dentina y que se extiende desde la corona a la punta de la raíz
Raíz	parte del diente cubierta de cemento, usualmente por debajo de la línea gingival
Raíz, anatómica	parte del diente que se extiende desde la junta cemento-esmalte (JCE) hasta la punta o vértice de la raíz
Raíz, clínica	porción incrustada de la raíz; la parte no visible en la cavidad oral
Incisivos en forma de pala	incisivos centrales formados con márgenes laterales curvos en sentido lingual (parecidos a una pala; común en poblaciones de origen asiático (por ej. los americanos nativos)

CAPÍTULO 12

INTRODUCCIÓN A LAS CIENCIAS FORENSES





INTRODUCCIÓN

Etimología de la palabra *forense*

En calidad de adjetivo, **for ense** califica todo lo relacionado, usado y apropiado para tribunales de justicia, debates públicos, argumentaciones o debates relativos al foro. Se aplica asimismo a la ciencia usada con fines legales. Como sustantivo se suele entender como persona activa en dichas actividades.

Las **ciencias for enses** componen un variado grupo de estudios destinados a la investigación y establecimiento de hechos en los casos civiles y criminales de la ley. Toda forma sistemática de conocimiento aplicado a temas legales puede considerarse ciencia forense.

En esta búsqueda de la verdad, la justicia ha convocado una esfera cada vez más amplia de disciplinas enfocadas a la información. Con el tiempo han surgido especialistas activos en los aspectos específicos de su saber más útiles para los tribunales y de ahí que numerosas subdisciplinas compongan actualmente el multidisciplinario campo de la ciencia forense, en la que por ello trabajan especialistas inicialmente provenientes de variadas vertientes del conocimiento: químicos, biólogos, médicos, antropólogos, amén de técnicos con especial adiestramiento: identificación de huellas dactilares, origen de los incendios, etc. Todos basan su hacer en un fundamento común: la evidencia.

EVIDENCIA FÍSICA

En Estados Unidos, por ejemplo, los juicios de alto nivel realizados en los dos últimos decenios han demostrado que la evidencia física es esencial. Los procesos de O. J. Simpson y Timothy McVeigh son claros ejemplos. Cualquier persona puede olvidar, mentir o distorsionar la verdad, pero la evidencia física es, por sí mis-

ma, incapaz de engaño. El reto consiste en dar con el medio para que se exprese. Las pruebas han de ser recogidas sin contaminación, analizadas correctamente, interpretadas con exactitud y registradas con honradez, lo cual impone que el científico forense adquiera una educación especializada, adiestramiento práctico, experiencia y sólido sentido ético.

¿Qué es evidencia?

Evidencia es todo aquello que aporta pruebas inmediatas o puede aportarlas en el futuro. Es información en la que se basa un convencimiento o que conduce a una conclusión razonable. Es lo que revela significados tanto a los presentes como a los ausentes en el momento y lugar oportunos. Es el término definitivo que acompaña a la declaración última como se presenta ante un tribunal.

Hay muchos tipos de evidencia, a los que el habla común se refiere inconsistentemente, puede que por el mal uso que le dan los medios. Pero cada tipo tiene definición legal y las distinciones son esenciales en las causas judiciales. Sin embargo, para la mayoría de los científicos forenses la evidencia física o «real» es lo que más cuenta, y así la distinguen frente a otros tipos: evidencia verbal o «testimonial». (Otro tipo de evidencia es la llamada demostrativa. Importante en causas procesales, será tratada en el capítulo 15.)

La **evidencia física** es tangible. Puede ser sustancial o tenue (en caso de «trazas»). Se trata de material que puede ser recogido, analizado e interpretado con ayuda de métodos científicos. A la persona que presenta evidencia física ante el tribunal de justicia se la conoce apropiadamente como **testigo experto**.

La **evidencia verbal** consiste en el testimonio oral o por escrito de un testigo que presenta sus propias observaciones o saber. La persona que ofrece evidencia verbal puede ser un testigo ocular de los hechos. El texto de un documento constituye evidencia verbal; el documento en sí, evidencia física.

¿Cómo se usa la evidencia?

En ausencia de testigos humanos, sólo se cuenta con la evidencia física para interpretar los hechos. Y si un testigo ocular aporta su versión, la evidencia física se aplica en apoyo o refutación del testimonio verbal; también se usa para la identificación de víctimas y sospechosos.

Típica evidencia física de la escena del crimen

- un cuerpo humano o parte de él;
- huellas digitales;

TIPOS DE EVIDENCIA

- *Evidencia circunstancial*: es la que tiende a demostrar un acaecimiento haciendo patentes otros sucesos o circunstancias que razonablemente cabe inferir como origen del tema en juicio.
- *Evidencia corroborativa*: la que es independiente y diferente de la que ya ha sido presentada como prueba fáctica, pero que suplementa y refuerza (compárese con *evidencia cumulativa*).
- *Evidencia cumulativa*: la que, de igual clase que la ya presentada, se presenta como prueba del mismo hecho (compárese con *evidencia corroborativa*).
- *Evidencia directa*: cualquier evidencia (verbal o física) que, de creerse, establece al punto el hecho que pretende demostrar sin necesidad de inferencias (por ej. la «pistola humeante»).
- *Evidencia material*: cualquier evidencia (verbal o física) capaz de afectar la determinación de un hecho o asunto (Evidencia material no es lo mismo que evidencia física).
- *Evidencia física*: evidencia tangible (por ej. arma, lesión visible, documento).
- *Evidencia en trazas*: evidencia física extraída de la transferencia de pequeñas cantidades de material (por ej. cabello, fibras, restos de pintura, restos de pólvora). Estas trazas de evidencia suelen requerir un equipo técnico avanzado para su análisis.
- *Evidencia verbal (testimonial)*: evidencia oral o por escrito que expresa ideas personales (Es la única protegida por la Quinta Enmienda).

Fuente: Merriam-Webster Dictionary of Law, 1996.

- huellas de sangre o de otros líquidos orgánicos;
- colillas, restos de cigarrillos;
- ropas;
- drogas;
- fibras;
- huellas de pies;
- cabellos;
- escritura manual;
- efectos personales, como joyas, llaves, monederos;
- proyectiles;
- armas.

Típica evidencia física de una tumba humana

- esqueleto o restos humanos en descomposición;
- fibras;
- ropas, vestiduras;

- cabellos;
- uñas de los dedos de la mano;
- efectos personales, joyas;
- huellas de pala en el suelo;
- piel momificada, con bordes de fricción o tatuajes;
- trauma *post mortem* (por ej. marcas de pala o de dientes);
- trauma *peri mortem* (por ej. heridas por arma de fuego, arma blanca, otros instrumentos).

Retos del uso apropiado de la evidencia física

Cabe que algunos piensen que la evidencia física aparece y es recogida; nada más alejado de la verdad. La evidencia es inútil si no es manejada con cuidado desde el primer instante y hasta su presentación. Para convencer ha de acompañarse de documentación sólida, recogida con sumo cuidado, procesada correctamente, conservada con garantía, analizada con objetividad e interpretada en razón y objeto de un informe tan detallado como exacto. La prisa es el peor enemigo de la evidencia real. Es mejor abandonar la escena y planear meticulosamente los pasos siguientes que irrumpir en ella precipitadamente y tocar algo sin adiestramiento y debida preparación. Con demasiada frecuencia se ha visto que un agente de la ley ha resultado, a la postre, el mayor obstáculo del curso correcto de un proceso judicial. A continuación reseñaremos algunos métodos apropiados para la manipulación de la evidencia física. Más adelante (capítulo 14) se abunda en ello con más detalle.

Documentación

Se inicia en el momento mismo del descubrimiento. La evidencia debería ser registrada fotográficamente y por escrito (incluyendo mapas) antes de removerla (si la evidencia es descubierta por un profano es preciso localizarlo y entrevistarlo). La documentación prosigue con cada etapa de recuperación, cada vez que se aplica un procedimiento y cada vez que la evidencia cambia de manos.

Colección

Una vez registrado cada elemento *in situ* (fotos, mapa y descripción por escrito) puede recogerse la evidencia, aplicando naturalmente sumo cuidado en no contaminarla ni alterarla. Hay que pensar siempre antes de hacer. La situación puede requerir a veces el uso de guantes de goma y ropas protectoras.

Todo empaquetado debe ser marcado de modo que sea fácil de localizar, identificar y comparar con los registros escritos. Al efecto es frecuente el uso de etiquetas con tinta indeleble.

Si la evidencia obtenida es debidamente empaquetada, todo manoseo impropio ha de resultar inmediatamente manifiesto. Al efecto conviene asegurar el paquete con cinta adhesiva de un solo uso, con las iniciales o nombre del responsable a todo o largo, empezando en la propia cinta y terminando en el paquete.

Cadena de custodia

Es imprescindible responder de la integridad de cada pieza de evidencia mediante un seguimiento exhaustivo de todas las manipulaciones y almacenamientos desde el punto de hallazgo original hasta el despacho final. Un formulario de custodia dada es, al efecto, el medio más utilizado. Acompaña la evidencia y es firmado (con fecha y hora) por todos los que sucesivamente entran en contacto con ella, cada uno de los cuales ha de comprobar, antes de firmar, que la evidencia es, efectivamente, tal como aparece descrita en el registro pertinente. La integridad de éste es garantía de que no ha habido alteraciones no autorizadas y, además, permite localizar las oportunidades de sustitución. Esa cadena de custodia mantiene el valor de la evidencia física a efectos legales.

Conservación y almacenamiento

Es importante que la evidencia sea conservada para futuros análisis por otros científicos o con métodos mejorados, para lo cual ha de mantenerse tan estable como sea posible. Pero cada muestra entraña requerimientos específicos, aunque «en fresco, seca y alejada de la luz» son en principio instrucciones adecuadas. Los agentes antimicrobianos pueden ser ocasionalmente útiles y, en otros casos, hay que evitar un secado excesivo. El sentido común y la consulta con expertos en sustancias específicas son los mejores consejeros.

La evidencia debe ser empaquetada de manera que quede bien protegida y sea fácil de recuperar. Las cajas han de ser tan uniformes como sea posible y las etiquetas aplicadas en puntos establecidos y de fácil localización. Cajas uniformes y etiquetas claras en puntos convenidos son importantes.

Análisis

Los métodos de análisis cambian con el tiempo, pero es importante que el análisis se corresponda con el material y los recursos disponibles, no menos que los métodos convengan con las prácticas generalmente aceptadas en el campo científico específico. Siempre que sea posible se usarán métodos múltiples, sin relación, de modo que sea fácil reconocer y resolver posibles inconsistencias y equívocos.

Véase el capítulo 13 sobre análisis de laboratorio para el inicio en los métodos de laboratorio en uso dentro de la Antropología forense.

Interpretación

Hay que tener presentes los límites del método analítico aplicado. Todos los métodos en uso para análisis biológicos tienen límites. El tamaño de la muestra, su origen y la composición de la población muestral son factores para tener en cuenta.

Informe

La presentación de resultados debería ser tan simple y directa como resulte posible. Véase el capítulo 15 sobre resultados profesionales e informes forenses.

INVESTIGADORES ESPECIALIZADOS EN LA MUERTE

La ciencia forense es multidisciplinaria. Ningún especialista puede soslayar el trabajo de otros, al igual que el fontanero, electricista y carpintero no pueden evitarse en el proyecto de construcción de una casa sin generar costosos problemas. El éxito de una investigación puede depender de la convocatoria oportuna de un investigador por parte de otro.

En la investigación de una muerte interviene una gran variedad de especialistas agrupados como colectivo por el enfoque común vertido en la evidencia. Pueden repartirse las labores de recogida de pruebas, análisis, informe escrito y/o testimonio verbal, pero todos comparten el objetivo último de dar sentido a la evidencia con fines legales.

Los **investigador es especializados en la muerte** provienen del adiestramiento policial específico, campo médico o ciencias físicas y biológicas. Se califican como investigadores de la escena del crimen, expertos en huellas dactilares, fotógrafos forenses o especialistas en alguno de los muchos campos de la ciencia forense. Algunos trabajan directamente en el cuerpo hallado; otros estudian el lugar del hallazgo; unos laboran en exteriores; otros en el laboratorio; y muchos son a la vez consultores a los que recurren organismos oficiales o juristas. También los hay que trabajan para laboratorios forenses privados.

Especialistas en balística

Son expertos que reconocen y analizan las armas de fuego y proyectiles. Pueden determinar si una arma ha sido disparada y a qué arma corresponde el proyectil de estudio. Hoy los conocimientos informáticos son esenciales. La mayoría de los laboratorios señeros se sirven del SBIB (Sistema Balístico Integrado de Identificación) para reunir, almacenar y correlacionar imágenes digitales de la evidencia balística.

Investigador es en la escena del crimen

Las investigaciones en el lugar de una muerte reciente suelen correr a cargo de agentes de la policía debidamente especializados. Suelen ser los primeros en acudir al lugar, que reconocen, fotografían y del que organizan y recogen las pruebas presentes, que seguidamente envían al laboratorio para un análisis más exhaustivo con equipo del que no se dispone en el lugar de origen.

Estos investigadores suelen estar familiarizados con huellas dactilares, del calzado, fibras, dinámica de las salpicaduras de sangre y armas de todo tipo. Posteriormente recurren a otros especialistas más centrados en restos humanos.

Criminalistas

Tienen múltiples ocupaciones en la ciencia forense, de modo que el genérico es aplicado a una gran variedad de especialistas. En general se centran en la evidencia recogida en la escena del crimen, y no tanto en el cuerpo en sí. Gran parte de la evidencia disponible no pasa de trazas, como fragmentos de vidrio, fibras, cabellos, pintura, marcas de herramientas, muestras de suelo, y todo lo que puede encerrar alguna información. Los criminalistas hacen uso del más avanzado equipo técnico para microscopía, cromatografía, espectrofotometría, análisis de activación de neutrones, difracción de rayos X, etc.

Analistas de drogas

Son químicos que analizan e identifican el enorme surtido de drogas y venenos de que dispone hoy la sociedad, pues además de conocer el material propio de su ramo suelen estar muy impuestos en los productos farmacéuticos. Se diferencian de los toxicólogos en que la evidencia objeto de trabajo es diferente. Por ejemplo, unos y otros pueden estar investigando cocaína, pero los analistas de droga reciben por lo común un paquete que contiene polvo, y los toxicólogos, en cambio, un tubo con sangre.

Especialistas en huellas dactilares

Recogen huellas latentes, potencian su resolución para identificarlas, las clasifican y comparan los bordes de fricción para más detalle. Antes se recurría a tinta y polvo; hoy



LÍNEA DE POLICÍA - NO CRUZAR

son esenciales el procesado químico y el análisis mediante ordenador. En Estados Unidos, la mayoría de ellos se sirven del llamado SAID (Sistema Automático de Identificación Dactilar) para descartar símiles equívocos.

Antr opólogos for enses


Los antropólogos, ya con criterios físicos ya arqueológicos, analizan y estudian los restos humanos antiguos y lugares históricos de asentamiento humano. Sus métodos científicos se han demostrado sumamente útiles en escenarios modernos con enterramientos clandestinos, tumbas colectivas y situaciones de desastre. Suelen asumir la responsabilidad de excavar el lugar, y el antropólogo físico (experto en osteología humana) la de analizar los restos humanos.

Patólogos for enses

Los patólogos son médicos especializados en el reconocimiento y diagnóstico de enfermedades. Los patólogos forenses hace uso de sus conocimientos de la enfermedad y muerte con fines legales. Realizan la autopsia de los cuerpos portadores aún de carne para determinar la causa y manera de la muerte. Muchos son empleados al efecto por instituciones gubernamentales. El examinador médico es quien, a menudo, recaba análisis adicionales por dentistas y antropólogos forenses.

Examinador es de documentos dudosos

Son los encargados de analizar y comparar los tipos de escritura, a mano o a máquina. Analistas expertos son capaces de asociar tintas, papeles, herramientas de escritura, máquinas de escribir, impresoras y copadoras.



Serólogos y genetistas (biólogos for enses)

Los serólogos extraen información esencial de los líquidos del cuerpo. Informan y testimonian sobre grupos sanguíneos, comparaciones de ADN y presencia o ausencia de esperma, saliva u otros líquidos orgánicos. A menudo son convocados para analizar residuos de líquidos recuperados de ropas o desechos en la escena del crimen. En la década de 1990, la especialidad derivó del estudio de los grupos sanguíneos al análisis principal del ADN. Son muchos los que cuentan al efecto con la asistencia del Sistema Combinado de Catálogo ADN del Laboratorio del FBI (Combined DNA Index System, CODIS) que permite intercambiar y comparar perfiles genéticos entre diferentes instituciones u organismos de modo similar al aplicado a las huellas dactilares.

Toxicólogos

Se trata de químicos especializados en la extracción de drogas y venenos de tejidos y líquidos orgánicos. Suelen recibir muestras de orina y/o sangre si se sospecha la presencia de alcohol o sobredosis de droga, envenenamiento por monóxido de carbono, por plomo o por arsénico. Además el toxicólogo puede extraer e identificar una variedad mucho más amplia de sustancias extrañas en las muestras de tejido.

ELECCIÓN DEL ESPECIALISTA FORENSE APROPIADO

En presencia inexplicada de restos humanos, los agentes de la ley han de decidir sin demora con qué asistencia han de contar. El investigador criminalista es el primero en presentarse en la escena del crimen, pero ¿quién le sigue: el examinador médico o un antropólogo/arqueólogo forense?

La evidencia física cambia con el paso del tiempo. La conservación de un escenario suele guardar relación con el grado de cobertura, comúnmente de tierra. Y lo que pueda quedar de un cuerpo es sobre todo tejido duro del esqueleto y los dientes. El foco de la investigación cambia del escenario típico de un crimen y autopsia a la excavación y el análisis del esqueleto, con lo cual cambia asimismo el especialista forense implicado. El arqueólogo reemplaza al investigador criminalista y el antropólogo al patólogo.

Uno de los retos con que se enfrenta la persona que está a cargo de una investigación es el de reconocer cuándo un especialista puede ser más útil que otro. En el caso de un cuerpo, la duda puede resolverse mediante un cuidadoso examen de los procesos en curso entre muerte y descomposición. Aquí hay dos puntos esenciales: pérdida de identificación visual de los restos y pérdida de con-

secuencias legales de la muerte, ninguno de los cuales puede fijarse por horas, días o aun años porque ambos está sujetos a factores ambientales y legales.

EJEMPLOS CASUÍSTICOS: INVESTIGACIONES INTERDISCIPLINARIAS

Evidencia fundamental del analista de documentos

Una caja de huesos, ropas harapientas y desechos varios habían ido acumulando polvo durante meses en la parte trasera de un depósito de cadáveres. Poca era la esperanza de poder identificar ese cúmulo de restos incompletos hallados en una desierta parcela urbana, de modo que se había dado prioridad a otros casos.

Cuando me hice cargo de la custodia de la caja, examiné su contenido y di con tres pulseras de plástico de las usadas en hospitales con fines identificativos. Estaban muy desgastadas y no quedaba tinta visible, pero yo sabía que los analistas de documentos se valen a veces de fuentes de luz alternativas para revelar escritos ocultos. El experto convocado propuso una identificación tentativa en el plazo de una hora, y antes de una semana se alcanzó una identificación positiva mediante múltiples comparaciones radiográficas.

Evidencia fundamental del experto en huellas dactilares

Un inspector de policía había estado trabajando en el caso de una persona no identificada. Un patólogo le había dicho que buscara a una mujer de unos veintitantos años que había desaparecido, pero no se había obtenido nada en este sentido en seis largos meses de pesquisa. Examiné el esqueleto y declaré que el inspector más bien habría de orientar sus esfuerzos a la búsqueda de un joven adolescente. Más importante, también reparé en que los restos incluían dedos momificados cuyas huellas cabía imprimir. El joven de 18 años fue positivamente identificado mediante comparación de huellas dactilares. Sus restos fueron enviados a su familia, en un país extranjero, para la inhumación final.

Identificación visual imposible

El primer punto básico en el curso de la investigación aparece cuando la simple identificación visual de un cuerpo deja de ser posible, algo que deberse a descomposición, combustión o desarticulación. Más allá de este punto, los restos ya no pueden ser reconocidos por familiares o amigos. Cabe que la identificación a través de las huellas dactilares sea todavía posible, pero es improbable.

Consecuencias legales impr obables

El segundo punto básico en el curso de la investigación es la ausencia de consecuencias legales derivadas de la identificación o investigación de un ho-

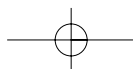
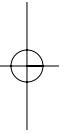
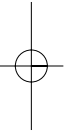
micidio.* Más allá de este punto es improbable (aunque no imposible) que la identificación se traduzca en acción legal (herencia, seguro de vida, etc.). La mayoría de los estatutos limitativos se sobrepasan, los familiares o amigos afectados están muertos y la persona responsable de la muerte también. Los descubrimientos de restos más allá de este punto se clasifican como históricos o antiguos.

Véase en la tabla 12.1 qué especialistas investigan en la escena del suceso y con el cuerpo en cada punto cronológico. La colaboración multidisciplinaria es muy importante en los años que median entre la pérdida de identificación visual y la ausencia de consecuencias legales.

Tabla 12.1. Elección de especialista, dictada por la condición de la evidencia y el estatus legal del suceso (muerte).

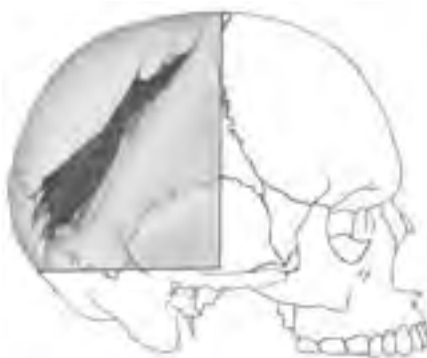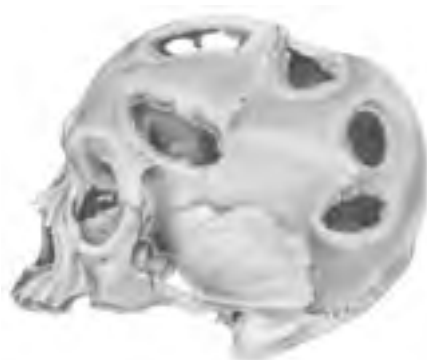	Muerte reciente	Años intermedios	Muerte antigua
Factores	identificación visual posible y forense necesaria	identificación visual imposible, pero la investigación forense es necesaria	identificación visual imposible y no se requiere investigación forense
Escenario	investigador del lugar	investigador del lugar y arqueólogo forense	arqueólogo
Cuerpo	patólogo y odontólogo forenses	antropólogo y odontólogo forenses	antropólogo físico

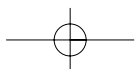
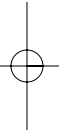
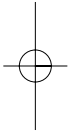
* No incluye las consecuencias legales de enterramientos americanos nativos.



CAPÍTULO 13

ANÁLISIS DE LABORATORIO





INTRODUCCIÓN

Análisis significa examen y estudio de un elemento según la base de sus componentes. Un análisis puede ser descriptivo (cualitativo) o numérico (cuantitativo). El análisis del esqueleto tiene por objeto obtener información, la máxima posible. De ahí que sea a la vez cualitativo y cuantitativo. La descripción y/o identificación del muerto es sólo parte del resultado buscado. El análisis completo del esqueleto debería aportar, asimismo, información acerca de las actividades del individuo, las circunstancias de su muerte, el intervalo *post mortem*, y el destino de los restos durante el mismo. Esta información puede ser muy valiosa si se maneja correctamente.

El investigador es responsable de la evidencia durante todo el proceso de análisis y en lo sucesivo. De ahí que el buen análisis del esqueleto deba enfocarse con igual cuidado y precisión que el escenario del crimen. Hay que proceder paso a paso y registrar todos los hallazgos puntuales y evitar la tendencia a hurgar en lo mundano en busca de algo «interesante». Todo ilustra, hasta los cambios de opinión. El proceso debe ser organizado de principio a fin: desde el plan de laboratorio hasta el testimonio final, manteniendo una cuidadosa secuencia de análisis como la que se presenta en el párrafo siguiente y con detalles parciales como se describe más adelante.

Secuencia básica de análisis con registro de cada paso

1. Preparar el laboratorio.
2. Catalogar las pruebas y numerarlas pertinentemente.
3. Preparar un archivo específico, incluidos formularios.
4. Inventariar la evidencia.
5. Transferir la evidencia no esquelética a especialistas apropiados.
6. Preparar la evidencia para el examen.

7. Analizar la evidencia.
8. Recoger muestras para el ulterior análisis.
9. Retornar la evidencia o guardarla en lugar seguro.
10. Informar sobre los hallazgos.

PREPARACIÓN DEL ANÁLISIS

Medios físicos

Trabajando en el extranjero he usado variadas estructuras a modo de laboratorio temporal (un granero, garage, escuela, hotel, apartamento, tanatorios, hospitales y hasta tiendas de campaña). Las mesas pueden improvisarse con unos caballetes y un tablero; las luces pueden activarse desde el enchufe más próximo o por medio de baterías. El agua puede resultar algo más difícil de obtener en algunos lugares, pero ¡cómo rinde un cubo! Lo más difícil de lograr es la seguridad.

Hay tres los requisitos básicos para establecer una instalación física: seguridad, espacio y herramientas. La primera es la más importante para no poner en riesgo la evidencia; el espacio es lo segundo: debe existir en medida suficiente para establecer tres áreas distintas, con sus respectivas puertas, para recepción de material, análisis y almacenamiento. Cada área requiere una posibilidad de acceso/seguridad diferente.

El **área de recepción** es la menos segura porque es el punto en el que la evidencia cambia de mano y entra en el sistema. Puede ser igualmente la oficina para asuntos administrativos con tal que ni la evidencia ni los informes pertinentes se guarden en ella.

El **área de análisis** es accesible sólo al personal empleado. Ha de ser suficientemente grande para permitir áreas de trabajo separadas, húmedas y secas, y mesas de gran tamaño. Además debe contar con una buena iluminación y permitir una limpieza fácil. Es útil disponer unos biombos que separen las áreas de trabajo.

El **área de almacenamiento** es la de máxima seguridad. Permanece siempre cerrada y con acceso sólo para el personal designado al efecto. No debe tener ventanas, pero sí ser fresca y seca. Una buena organización es esencial y las estanterías adecuadas son importantes.

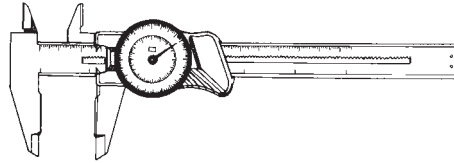
EQUIPO, SUMINISTROS Y MATERIALES DE REFERENCIA

Figura 13.1a. Calibrador con dial.

Equipo básico

- Calibradores correderos o de dial.
- Calibradores desplegados.
- Tablero osteométrico o tres calibradores.
- Cepillos, separadores y otro instrumentos de escaso tamaño.
- Grandes mesas o tableros y caballetes.
- Sillas o bancos.
- Cámara para macrotomas y accesorios (película o discos, baterías).
- Luces extra y cables de alargo.
- Paños de fondo para las fotos.
- Medidores diversos o reglas para incluir en las fotografías.
- Ecurridores, bandejas, cubos, tinas.
- Ordenador e impresora (registrar la información a mano en el laboratorio de campaña).
- Logicial: hojas de cálculo, procesador de texto y análisis osteológico.
- Pizarra.
- Hervidor de agua.
- Pistola para aplicar cola adhesiva caliente.
- Cubo para polvo y cepillo.

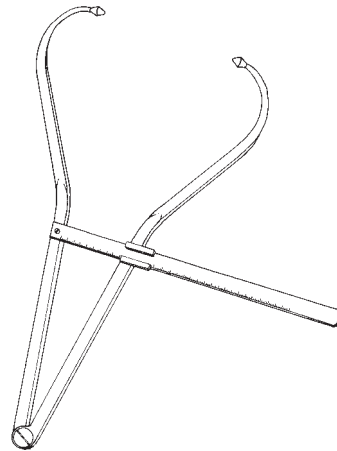


Figura 13.1b. Calibradores desplegados.

Suministros básicos

- Tarjetas para etiquetas.
- Plumas, de tinta indeleble y otras.
- Formularios osteométricos, cuadernos para apuntes.
- Jabón y otros medios detergentes.
- Papel marrón o manteles de plástico (la cubierta de papel es útil para anotaciones rápidas).
- Tiza (para trazar la silueta del cuerpo o señalar elementos).
- Cola, cinta adhesiva.
- Guantes de goma y quirúrgicos.
- Bolsas, cajas y material de acondicionamiento.



Figura 13.1c. Calibradores de árboles, modificados para medir huesos largos (© Ben Meadows Company).

Materiales de referencia

Son esenciales para un buen análisis del esqueleto. Empiécese con los modelados, dibujos y libros de referencia siguientes, que en lo posible hay que complementar con otros:

Esqueletos o modelados ilustrativos

- Cráneo humano desarticulado.
- Cráneos juveniles.
- Esqueleto poscraneal.
- Modelados Suchey-Brooks de sínfisis púbicas masculinas y femeninas en plástico.
- Modelados Isçan-Loth de epífisis esternales masculinas y femeninas de costillas en plástico.
- Series Albert-Maples vertebrales con cambios por la edad.

Dibujos y fotografías

- Ilustraciones anatómicas del esqueleto adulto y unión epifisaria juvenil.
- Ilustraciones de dentición adulta y calcificación y erupción juveniles.

Libros

- *The Juvenile Skeleton*, 2004, de L. Scheuer y S. Black.
- *Identification of Pathological Conditions in Human Skeletal Remains*, 2003, de J. Ortner.
- *Data Collection Procedures for Forensic Skeletal Material*, 1994, de P. M. Moore-Jansen, S. D. Ousley y R. L. Jantz.
- *Standards for Data Collection from Human Skeletal Remains*, 1994, J. E. Buikstra y D. H. Ubelaker (eds.).
- *Classification of Musculoskeletal Trauma*, 1999, P. B. Pynsent, J. C. T. Fairbank y A. J. Carr (si se trata regularmente con casos de trauma).
- Un texto de anatomía general.

Equipo opcional (según tipo y grado de análisis)

- Refrigerador.
- Sierra para huesos.
- Equipo radiográfico.
- Sierra para secciones finas.
- Microscopio.
- Balanza.

GESTIÓN DE LA EVIDENCIA

Numerar el caso

El número asignado al caso es introducido en una base de datos tras asumir la custodia, de modo que el material «entra en el sistema» en primer lugar en el momento de la recuperación. Si el control no cambia de manos, el número tampoco cambia. Pero si es asumido por otro grupo u organización, el número cambia al incorporarse al nuevo sistema, si bien el antiguo sigue constando en el registro primero.

La instauración de un sistema numérico nuevo requiere una cuidadosa planificación. Hay que empezar por definir el *caso* para uso propio. ¿Se trata de un individuo solo, de una excavación, de un lugar de exploración, de una tarea específica o de una pieza aislada de evidencia? El número asignado debe aportar información suficiente para facilitar el uso y asegurar la continuidad. La información debe incluir alguna referencia al grupo o consultor implicados, fecha, localización y unidad específica, ordenada de menos a más especificidad, de modo que la búsqueda ulterior se vea facilitada. Por ejemplo, considérese el número HBI-06-BWN-132. HBI es el acrónimo de la agencia o las iniciales del consultor;

06 el año; BWN abrevia la localización; y 132 es el número de la unidad concreta de estudio (por ej. HBI-06-BWN-132a y HBI-06-BWN-132b).

Organizar la base de datos

La base de datos puede crearse con el ordenador o responder a un diario de actividades. Debe hacerse una copia y guardarse con toda seguridad. La base de datos debe incluir los aspectos siguientes:

- Número del caso.
- Cualquier otro número asociado a la evidencia.
- Fecha de recepción.
- Nombres de las personas a cargo de la custodia (anteriores y actuales).
- Descripción del acondicionamiento (por ej. caja simple de cartón marrón, 33 × 36 × 23 cm, sellada con cinta adhesiva, con iniciales identificativas).
- Descripción básica de la evidencia (por ej. huesos cubiertos de barro, restos de ropas, cabellos).
- Procedimientos requeridos y ejecutados.
- Despacho de la evidencia (¿a quién ha sido transferida la custodia? Fecha, nombre y dirección).

Preparar el archivo del caso

Crear un archivo específico ya sea mediante cuaderno de notas, volantes individualizados o con un archivador de documentos. Se debe registrar la cadena de custodias habidas, lista de procedimientos aplicados, documentación fotográfica y cualquier otro formulario aplicable al caso, indefectiblemente datado y con el nombre del investigador implicado. El archivo acompaña en todo momento al material de estudio durante el análisis, incluso si en él intervienen varias personas. Evítense las anotaciones fugaces y la dispersión de registros.

El expediente fotográfico consiste de todas las fotografías tomadas en el curso del trabajo con la evidencia. Es imposible reproducir los pasos dados y, así, el conjunto documental debe obedecer a una planificación previa. Ha de contarse con fotos del estado original, del inventario de tareas, de áreas de interés específico y con primeros planos. Si el estado final de la evidencia es diferente del inicial, debe registrarse fotográficamente antes de proceder al almacenamiento.

Véase en el apéndice una serie de formularios útiles, que pueden usarse tal cual o como punto de partida para crear variantes ajustadas a necesidades específicas. Las principales categorías de formularios de laboratorio incluyen un detallado inventario del esqueleto, lista de medidas y diagramas totales, de cráneos y de dentición.

Inventario de evidencias y numeración específica si procede

Empezar con el registro de información desde el momento en que se abre el contenedor, buena ocasión para tomar nota de reacciones intestinales, olores extraños y otras anomalías, antes de trabajarlas con la pérdida consiguiente de efecto.



Figura 13.2. Esqueleto en orden anatómico para inventario.

Disponer los huesos anatómicamente ordenados y cumplimentar el inventario. Examinar con detalle el aspecto de cada elemento y tomar nota de anomalías para un futuro examen. Puede que se haga necesario disponer de material comparativo, en cuyo caso cabe referirse a libros de texto o estudiar el caso con colegas antes de extraer conclusiones.

Tal vez haga falta una numeración adicional. Por ejemplo, si se descubren fragmentos de más de un individuo.

En este momento hay que registrar los hallazgos iniciales o aun las sospechas al respecto:

- Manchas de todo tipo (sangre, óxidos metálicos, insectos, hojas, etc.).
- Blanqueado por el sol o erosión.
- Marcas de herramientas.
- Marcas de dientes (carnívoro, roedor, etc.).
- Todo cuanto parece fuera de lugar, como arena en el canal auditivo de restos descubiertos en terreno que no es arenoso.

Usar expresiones como «posible» mancha de sangre. Volver a esas notas cuando se revise el caso para confirmar que se ha atendido a todos los aspectos del examen inicial.

Nota for ense

Con excepción de los laboratorios gubernamentales, la mayoría de las notas de laboratorio sólo son leídas por el analista/investigador. Sin embargo, puede que ocasionalmente algunos casos particularmente sensibles requieran la presentación de todas las notas al tribunal de justicia junto con el informe preceptivo. Hay que trabajar a fondo, sí, pero evitando las anotaciones que no pueden explicarse debidamente ante el tribunal.

Transferir la evidencia no antropológica a especialistas apropiados

No es raro que un antropólogo reciba una «caja de huesos» procedente de una investigación policial y descubra que todavía contiene evidencia no biológica que podía haber sido analizada meses y hasta años antes. Hay que registrar la evidencia no antropológica hallada y hacer que sea transferida al especialista apropiado a través de la cadena de custodia establecida. Al respecto vienen al caso los hallazgos de balas, cabellos y fibras, dedos momificados con crestas detalladas, insectos, ropas, joyas y aun papeles personales.

Preparar la evidencia para el examen

Hay que limpiar y estabilizar la evidencia, si procede. El tipo y grado de limpieza depende enteramente del estado de la evidencia y uso o análisis consiguientes. Hay que evitar todo procedimiento destructivo, a menos que sea absolutamente necesario. El objetivo es mejorar la evaluación de la evidencia, no hacerla más grata.

Las marcas de arma blanca, los fragmentos metálicos y las manchas son más visibles después de la limpieza, pero debe ponerse especial cuidado en no alterarlas o desvirtuarlas, llegados al examen microscópico. Numerosos estados patológicos son visibles asimismo tras exposición de la superficie ósea, pero esta evidencia puede resultar excesivamente frágil y fácilmente alterada.

Todo espécimen destinado a análisis de ADN o químico, el que sea, debe ser tratado con especial cuidado. Al efecto conviene ponerse en contacto con el laboratorio destinatario y recabar instrucciones para la preservación y acondicionamiento (empaquetado). Algunos laboratorios de ADN prefieren remitir sus propios contenedores para acondicionamiento y despacho.

Se ha sugerido usar plásticos hidrosolubles con material de fragilidad extrema, pero el acondicionamiento ajustado a la forma puede ser una alternativa mejor. No hay que usar ningún estabilizador sin un cuidadoso estudio previo de sus efectos y una seguridad plena de que el proceso mejorará y no pondrá en peligro el ulterior análisis. El plástico puede ser aplicado a pincel o en forma de aerosol. Varias capas finas, de secado sucesivo, son preferibles a una gruesa aplicación única. Téngase presente que el uso de plásticos requiere deshidratación previa con acetona.

Comprobar la estabilidad de los dientes en sus alvéolos y su integridad. Los dientes de una sola raíz tienden a desprenderse en el momento más inoportuno. Consecuencia: pérdida o rotura. Los dientes se mantienen mejor en su alvéolo, cuyo hueso es menos probable que se quiebre. Una diminuta gota de adhesivo en el alvéolo pertinente contribuye a conservar la pieza en su sitio sin dañarla para el estudio futuro; además, el agente puede eliminarse con el disolvente apropiado (no modificar ningún diente destinado a estudios relacionados con la edad o el análisis de ADN).

El esmalte dentario se seca con el tiempo y se hace quebradizo. En caso necesario aplíquese a los dientes un vidriado protector no erosivo y póngase mucho cuidado al empaquetarlos y depositarlos en una superficie llana. Cráneos y dientes son menos susceptibles de daños si se colocan en posición invertida en cojines en forma de anillo que pueden ser de corcho, espuma, paño, cubiertas de plástico libres de ácidos o cualquier otro material inerte y no abrasivo.

Tabla 13.1. Guía para la preparación de huesos.

Estado del hueso	Detergente o enzima	Uso de agua	Herramientas	Preservación
Fresco, con carne en descomposición aún bien adherida	detergente enzimático	sí, hirviendo	escalpelo, fórceps o cepillo fuerte	secado lento al aire, guardar en lugar seco y frío
Graso, sin carne adherida	detergente enzimático	sí, cálida	cepillo fuerte	secado lento al aire, guardar en lugar seco y frío
Intacto, hueso bien calcificado, cubierto sólo de tierra ligera	detergente, pero no impregnar	sí, fría	cepillo suave	secado lento al aire, guardar en lugar seco y frío
Intacto, hueso poroso poco calcificado	sin detergente	sin agua, secado lento si es húmedo	cepillo suave o aire a presión	leve capa de sustancia hidrosoluble reversible
Fragmentado, hueso poroso, poco calcificado	sin detergente	sin agua, secado lento si es húmedo	cepillo muy suave ligera	capa húmeda con sustancia hidrosoluble reversible

ANÁLISIS Y DESCRIPCIÓN DEL ESQUELETO

Los métodos de análisis de cada hueso se presentan en los capítulos correspondientes. Esta sección aporta una sinopsis, al tiempo que indica los métodos indicados cuando intervienen varios, como en la estimación de la estatura.

Número mínimo de individuos

Hay que tomarse el tiempo necesario para confirmar el número de individuos durante el inventario. En casos con un solo individuo, no se hará sino un inventario de los elementos esqueléticos típicos (Los dientes supernumerarios y huesos sesamoides son excepciones aceptables).

Sin embargo, muchos casos forenses implican inhumaciones clandestinas, tumbas colectivas o enterramientos intrusos o modificados. En estas situaciones la determinación del número exacto de individuos se logra buscando los elementos duplicados. La presencia de algo tan simple como dos metacarpios terceros derechos o dos fragmentos cubitales izquierdos indica la presencia de otro individuo.

El número mínimo de individuos (NMI) es justamente eso: un mínimo. No se trata del número real de los presentes sino el más próximo determinado con certeza. El real es el mismo o más. Hay métodos estadísticos para estimar el número real de individuos a partir del mínimo determinado (Adams, 2005), pero la experiencia y el sentido común son al efecto muy útiles también. Si los restos se encuentran en malas condiciones, fragmentados o entremezclados, el NMI puede ser menor que el real.

Edad

Los métodos para determinar la edad se describen en las secciones específicas del esqueleto, particularmente en los capítulos dedicados al cráneo, clavículas, costillas, vértebras, pelvis y dientes.

Los cambios asociados con la edad son de dos categorías: formativos y degenerativos. Los **cambios formativos**, como la erupción dental y la unión epifisaria se dan durante el crecimiento y desarrollo; los **cambios degenerativos**, como el desgaste dentario y la osteoartritis son fruto del proceso del envejecimiento y del trauma generalizado. El cuerpo jamás permanece estático. Los cambios degenerativos empiezan en cualquiera de sus partes tan pronto como se completan los formativos. Algunos de estos cambios incluso se superponen en la segunda decena de vida: varios cambios del desarrollo alcanzan por entonces su plenitud (por ej. la clavícula) mientras que otros ya han iniciado la degeneración (por ej. la sínfisis púbica).

CASO EJEMPLO: NÚMERO MÍNIMO DE INDIVIDUOS

¿Por qué preocuparse en determinar el número mínimo de individuos (NMI)? Puede que el NMI sea el único resultado asequible. Dadas estas condiciones, tal vez sea la única pieza fundamental de evidencia física en apoyo o rechazo de un testimonio verbal.

Tumba colectiva

Durante la guerra civil de Guatemala, los habitantes de un pueblo informaron del hallazgo de una tumba colectiva e instaron a la exhumación. Antes de que ésta fuera iniciada de forma oficial, alguien removió los restos con miras a destruir la evidencia de la masacre y para desacreditar el testimonio ofrecido.

Procedimos a la excavación y recuperamos huesos de manos y pies, así como varias epífisis juveniles aún por fusionarse. El análisis esquelético reveló un NMI de seis, basado solamente en el primer cuneiforme izquierdo. Ninguna de las epífisis apareció por duplicado; por tanto, sólo una de las seis víctimas fue confirmada juvenil.

Los habitantes habían declarado que cinco adultos y un muchacho habían desaparecido justo antes de que la zona de tierra recién removida fuera hallada en un bosque vecino. Los testimonios de aquellas gentes fueron confirmados por la evidencia física.

Reubicación de un cementerio

Una empresa funeraria fue contratada en Estados Unidos para trasladar un gran cementerio no delimitado tras la recalificación del lugar con fines de desarrollo. Dado que no se conocía el número tumbas, el contratista sería pagado por el número de tumbas reubicadas más que por el trabajo en conjunto.

Los anteriores propietarios estimaron que el área contenía una dos mil tumbas distintas. Sin embargo, la empresa a cargo del trabajo reubicó más de cuatro mil cajas de huesos! Disparada la sospecha de fraude, se me pidió que diera con el modo de examinar el trabajo realmente llevado a cabo.

Desenterré cuarenta de las cuatro mil cajas y determiné que el NMI era dieciocho. Los elementos esqueléticos estaban en buenas condiciones, pero se habían ocasionado muchas roturas *post mortem*. Puede que fueran más de dieciocho los inhumados pero es muy improbable que estuvieran representadas más de cuarenta tumbas individuales. La empresa fue acusada de fraude.

Son varios los métodos disponibles para la estimación de la edad, cada uno con sus ventajas y limitaciones. Hay que tener presente que ninguno de ellos es un cien por cien exacto. Hay dos fuentes de error: 1) la variación individual como indicativo de la desviación típica del método, y 2) las diferencias entre la población de muestra y la de origen. Lamentablemente, el origen de un cuerpo sin identificar suele ser desconocido.

Siempre que se estime una edad hay que establecer un margen. No caben aquí ni la autoestima excesiva ni los juegos de azar. Es mejor incluir un margen

de diez a veinte años, especialmente cuando se trata de individuos de edad, y llegar en lo posible a una cronología más precisa gracias a otras características, que usar un margen de sólo tres o cinco años y errar totalmente en la identificación.

Sexo

No ofrece tantas dificultades como la edad porque se supone que sólo caben dos posibilidades. De hecho, el animal humano no está tan claramente dividido en tipos masculino y femenino. La variación sexual se visualiza mejor como conjunta superponiendo las curvas normales con colas abundantes. Muchas personas quedan comprendidas en la zona de solape y algunas en las colas. Y hablamos de población normal. Si se desea abundar en este tema en busca de la «normalidad», léase el apartado que hace referencia a las enfermedades del sistema endocrino. Más de una condición causa la masculinización del genotipo femenino y viceversa.

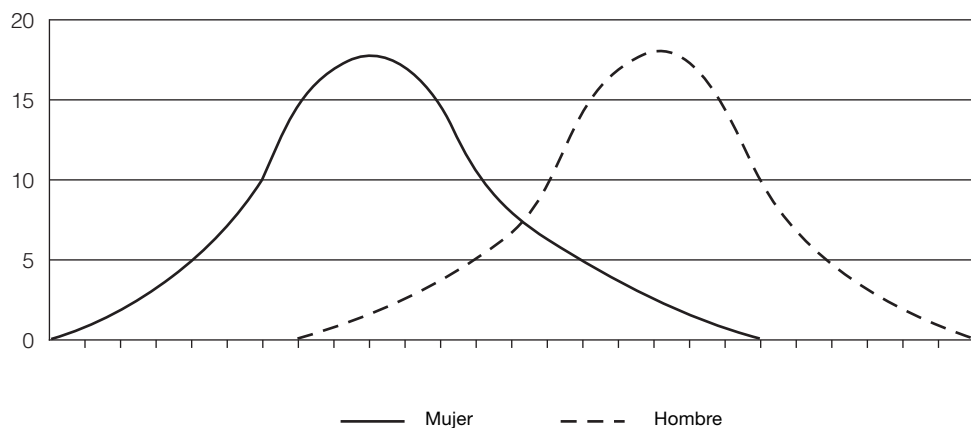


Figura 13.3. Distribución bimodal típica de variables sexuales.

La tabla 13.2 resume las diferencias sexuales básicas en la pelvis, cráneo, costillas y esternón normales. Véanse detalles en los capítulos dedicados a cada hueso.

Tabla 13.2. Diferencias sexuales en el esqueleto.

Hueso	Diferencias	Masculino	Femenino
Pubis	tamaño total	más grande	más pequeño
	inserciones musculares	más grandes	más pequeñas
	longitud púbica	corta	larga
	arco ventral	ausente	presente
	concauidad subpúbica	ausente	presente
	ángulo subpúbico	estrecho	ancho
	rama isquiopúbica	ancha	estrecha «alargada»
Ilión	fosas de parto	ausentes	a veces presentes
	surco preauricular	ausente	a menudo presente
Fémur	escotadura ciática	estrecha	ancha
	diámetro de la cabeza (Stewart, 1979)	posible: 46,5-47,5 mm probable: >47,5 mm	posible: 42,5-43,5 mm probable: < 42,5 mm
Frontal	cresta supraorbital	prominente	ausente
Temporal	protuberancia frontal	doble	una, central
	apófisis mastoides	grande	pequeña
	longitud de la apófisis zigomática	se extiende hasta el meato auditivo externo y más	termina antes del meato auditivo externo
Occipital	crestas de la nuca	poderosa inserción inserción muscular	leve inserción muscular
Mandíbula	rama	ancha y muy angulosa	estrecha y menos angulosa
Costilla	mentón	cuadrado	redondo o agudo
	osificación subpericondrial	osificación marginal	focos de osificación centrales
Esternón	longitud	cuerpo dos veces más más largo que el manubrio	cuerpo menos de dos veces más largo que el manubrio

Raza

Nota sobre raza

La variación biológica humana intrarracial es mayor que la interracial.

Es un concepto biológico y cultural que confunde porque abarca aspectos tan diversos como el color de la piel o el origen familiar, la nacionalidad, la etnia, la religión y más. Las connotaciones políticas del término *raza* hacen del análisis racial el aspecto más difícil de la identificación humana. Es obvio que el análisis de restos esqueléticos debe basarse en información biológica. Pero el informe debe llegar a no biólogos: policías, abogados, jueces y jurados. El reto

reside en lograr una comunicación efectiva al margen de lo equívoco del concepto/término.

Incluso en las definiciones biológicas y culturales persiste la confusión. La información biológica es complicada por el hecho de que no hay verdaderos límites raciales. Toda entremezcla genética es posible. Las diferencias detectables en los fenotipos humanos proceden de diferencias genéticas menores fijadas por aislamiento geográfico. Este aislamiento se halla en fase de disolución pues la población mundial aumenta sin cesar y hay cada vez más personas que se desplazan y reubican.

La mayoría de observadores contemplan la raza a través del velo cultural. Las líneas que delimitan los principales grupos raciales son trazadas de modo diferente por cada grupo cultural. Para algunos el color de la piel es lo más importante. Para otros, el tipo del cabello, el perfil del ojo, el tamaño de la nariz o la forma de los labios. La mayoría de los rasgos raciales reconocibles se ven en la cabeza y rostro, pero también varían los tipos y proporciones del cuerpo.

La raza es tan complicada que resulta tentador omitirla. Algunos optan por enfocar el tema por vía de eufemismos. El resultado puede ser contraproducente o huero de sentido. Al margen de lo difícil de definirla o determinarla, la raza es importante en el proceso de identificación. Las personas se identifican sí mismas o a otras por su pertenencia a grupos raciales específicos (o mixtos). La raza es tan importante en la identificación personal como el sexo o la edad.

En fin, los antropólogos forenses se ven en un aprieto al describir la raza y han de recurrir a modos de sobrellevar las dificultades implícitas más que a evitarlas lo que se logra mediante una cuidadosa descripción y explicación. Hay que describir los rasgos raciales, explicar la relación existente entre uno dado y diferentes grupos raciales, dejar margen para la interpretación y usar una terminología con máximo poder comunicativo para con los lectores del informe. ¡Buena suerte!

Rasgos craneales

Son los más usados para determinar afinidades raciales. Me pregunto si se deberá al hecho de que la tipificación racial guarda más relación con el aspecto visual que el genotipo real. Véanse, en el capítulo 3, detalles acerca de la determinación craneal de la raza.

Rasgos poscraneales

En ausencia del cráneo, hemos de servirnos de otros elementos. La mayor parte del estudio poscraneal se ha centrado en el fémur. Rasgos persuasivos son la curvatura anterior del cuerpo o tallo femoral (Stewart, 1962; y Truddell, 1999), la forma de la diáfisis proximal o el índice platimérico (Gilbert y Gill, 1990), así como la profundidad de la muesca intercondílea (Baker *et al.*, 1990). La tabla 13.3

presenta una idea sumaria de esas diferencias. Hay que referirse a los documentos originales para más detalles metodológicos y valores.

Tabla 13.3. Diferencias raciales en el fémur

	Origen asiático (incl. indios americanos)	Origen europeo	Origen africano
Curvatura anterior	más recta	más curvada	más recta
Forma de la diáfisis proximal	aplastamiento anteroposterior	más redonda	más redonda
Profundidad de la muesca intercondílea	indeterminada	menos honda	más honda

Hay más métodos. Uno particularmente sensible es el que hace uso de la osteometría poscraneal relacionada con la forma global del cuerpo (Holliday y Falsetti, 1999). La hipótesis responde a las observaciones de Bergmann (1847) y Allen (1877) relativas a la forma del cuerpo y el medio ambiente. La regla de Bergmann establece que la masa corporal aumenta en los habitantes de climas fríos (cuerpo corto, ancho; extremidades cortas); la de Allen, que las extremidades aumentan su longitud en climas cálidos (cuerpo largo, delgado; extremidades largas). Holliday y Falsetti publicaron coeficientes funcionales diferenciadores para siete medidas poscraneales, distinguiendo entre hombres y mujeres de origen afroamericano y los respectivos americanos de origen europeo. El 82 por ciento de una población masculina independiente fue correctamente clasificada. Sólo el 57 por ciento de la población de estudio femenina fue correctamente clasificada pero la muestra fue demasiado pequeña para obtener una evaluación adecuada. El trabajo debería proseguirse, ya que constituye un modo de determinar la morfología corporal, si no la raza.

Otro método se basa en los procesos espinosos cervicales. Duray y otros (1999) indicaron que las apófisis espinosas C3-C6 presentan una mayor frecuencia de bifidismo (bihendidura) en blancos que en negros. He aquí algo más que considerar.

FORDISC (Ousley y Jantz, 1993, 1996, 2005) se ha convertido en el medio más extendido para la determinación racial. Opera mejor que la mayoría de los métodos individuales porque se basa en el análisis de variables múltiples y la población muestral es amplia y diversa. Sin embargo, ningún método será jamás perfecto con una variable como la raza (Williams *et al.*, 2005). Todos los resultados deben ser acompañados por estadísticas.

Lateralidad manual

En un grupo de personas no identificadas, el individuo zurdo podría serlo con más facilidad si se reconoce y separa de la mayoría de sus compañeros diestros. Aproximadamente el 90 por ciento de la población humana es predominantemente diestra. Entre el 10 por ciento restante se da una gran variedad. Hay personas resueltamente zurdas; otras son ambidextras: zurdas para algunas actividades y diestras para otras.

La mano de preferencia en parte se determina genéticamente, pero no se conoce el modo preciso en que los genes afectan a la lateralidad. No es un simple legado (por ej. dos progenitores diestros pueden tener un hijo zurdo e igual puede ocurrir al contrario).

Los métodos de reconocimiento de la lateralidad manual en los restos esqueléticos son imprecisos. La cuestión es difícil de estudiar en poblaciones esqueléticas porque rara vez se dispone de registros pertinentes, como los hay para estatura, sexo y raza. Suele ser necesaria la entrevista con familiares para obtener más información.

Una cosa es cierta: la mayoría de los esqueletos son asimétricos. El brazo derecho suele ser más largo, como lo es también la pierna izquierda. Los antropólogos aceptan en general que el brazo dominante tiende a ser el más largo, pero hay que buscar otros signos de uso braquial desigual. Hay que comparar los brazos derecho e izquierdo en cuanto a la desigualdad de las principales áreas de inserción muscular: la tuberosidad deltoidea del húmero y la radial del radio. También hay que examinar la región del codo en busca de diferencias en los cambios osteoartroticos que pueden ser indicativos de un mayor uso de uno de los lados y referirse a las ilustraciones del capítulo 4 sobre las diferencias en la fosa glenoidea de la escápula.

Estatura

La estatura o talla suele determinarse midiendo los huesos largos y comparando las medidas con los registros medios de extensas bases de datos (Trotter y Gleser, 1952). También puede ser estimada a partir de medidas completas del esqueleto (Fully y Pineau, 1960) o de segmentos específicos de la columna vertebral (Tibbetts, 1981; Pelin *et al.*, 2005). Las fórmulas varían por sexo y raza, de modo que es aconsejable conocer estas condiciones del sujeto antes de iniciar el análisis de la estatura.

Los huesos largos suelen medirse en un tablero osteométrico. Los grandes calibradores usados por los agentes forestales para medir el diámetro de los árboles son también muy útiles (Tres calibradores son también más fáciles de transportar que los tableros osteométricos).

Sistemas de medida

Es fácil confundirse al pasar de uno a otro sistema. Los estadounidenses entienden muy bien cómo es una mujer de 5 pies y 3 pulgadas, pero quedan algo desconcertados si se les dice que mide 160 cm. Un sistema es adecuado en un determinado grupo de gente, pero los que operan internacionalmente han de ser más flexibles.

Tabla 13.4. Conversión rápida de medidas de estatura.

Pies y pulgadas	Pulgadas	Centímetros
4' 10"	58	147,3
4' 11"	59	149,9
5' 0"	60	152,4
5' 1"	61	154,9
5' 2"	62	157,5
5' 3"	63	160,0
5' 4"	64	162,6
5' 5"	65	165,1
5' 6"	66	167,6
5' 7"	67	170,2
5' 8"	68	172,7
5' 9"	69	175,3
5' 10"	70	177,8
5' 11"	71	180,3
6' 0"	72	182,9
6' 1"	73	185,4
6' 2"	74	188,0
6' 3"	75	190,5
6' 4"	76	193,0

Medición de huesos

Puede ser muy variada, pero con un buen conocimiento de la anatomía ósea todas las mediciones pueden realizarse atendiendo al nombre e instrucciones pertinentes.

Los métodos de medición de huesos aparecen recogidos en el trabajo de Moore-Jansen y otros (1994) y en los ficheros de ayuda del programa FORDISC. Las fórmulas para el cálculo de la estatura requieren medidas en milímetros; las de la mayoría de los huesos largos son simplemente las máximas, incluidas las del húmero, radio, cúbito, fémur y peroné.

La tibia es algo más complicada. Se mide desde la superficie articular superior del cóndilo lateral hasta el extremo del maléolo medial. En otras palabras, la emi-

nencia intercondílea no entra en la medición. Cabe usar tres calibradores o un tablero osteométrico con un agujero o fosa que acoja la eminencia intercodílea.

El fémur se mide a veces con ambos cóndilos en contacto con el tablero osteométrico. Se obtiene así la llamada **longitud bicondílea** u **oblicua**, particularmente útil porque orienta el fémur en posición anatómica. Esta medida aporta información sobre el sexo y la estatura (véase ángulo Q, figura 9.1c, página 199).

Determinación de la estatura con ayuda de fórmulas

Una vez medidos los huesos conforme a las instrucciones pertinentes (v. la figura 13.4), introducir los valores en las fórmulas apropiadas. Por ejemplo, si la persona no identificada es un varón blanco y el húmero mide 32,7 centímetros, la fórmula correcta es la primera de la tabla 13.5:

$$\text{estatura} = (2,89 \times 32,7) + 78,10 = 172,6 \text{ cm} \pm 4,57 \text{ cm desviación típica.}$$

La predicción de talla para el individuo desconocido es 168,0-177,2 centímetros, 66,1-69,8 pulgadas o 5 pies 6 pulgadas a 5 pies 10 pulgadas, lo que puede parecer un margen muy amplio (el intervalo de predicción para el húmero sería algo más reducido). Piénsese, no obstante, en lo que de verdad importa: la identificación. Es mejor establecer un amplio margen y buscar más datos sobre el ausente que restringirlo demasiado y no realizar una identificación correcta.

Errores personales o por memoria imprecisa

Las estimaciones de la estatura se complican por elementos que cabe añadir a la variación biológica. La estimación puede ser correcta, pero los registros disponibles sobre la persona ausente totalmente erróneos. Muchos provienen de informaciones verbales imprecisas. La talla suele ser exagerada (o a veces reducida) según desee el informante.

Amigos y familiares suelen tener problemas al recordar la estatura de una persona que no han visto recientemente. Curiosamente, los individuos muy admirados ¡tienden a «crecer» después de muertos!

Cambios de talla con la edad

Otro problema se asocia con la merma de estatura por causa de la edad. La mayoría de individuos menguan con los años. Los discos intervertebrales se comprimen y las vértebras experimentan microfracturas que causan la pérdida gradual de unos pocos centímetros. Sin embargo, es muy raro que la gente se declare de talla menor que la que tenía a los 20 años.

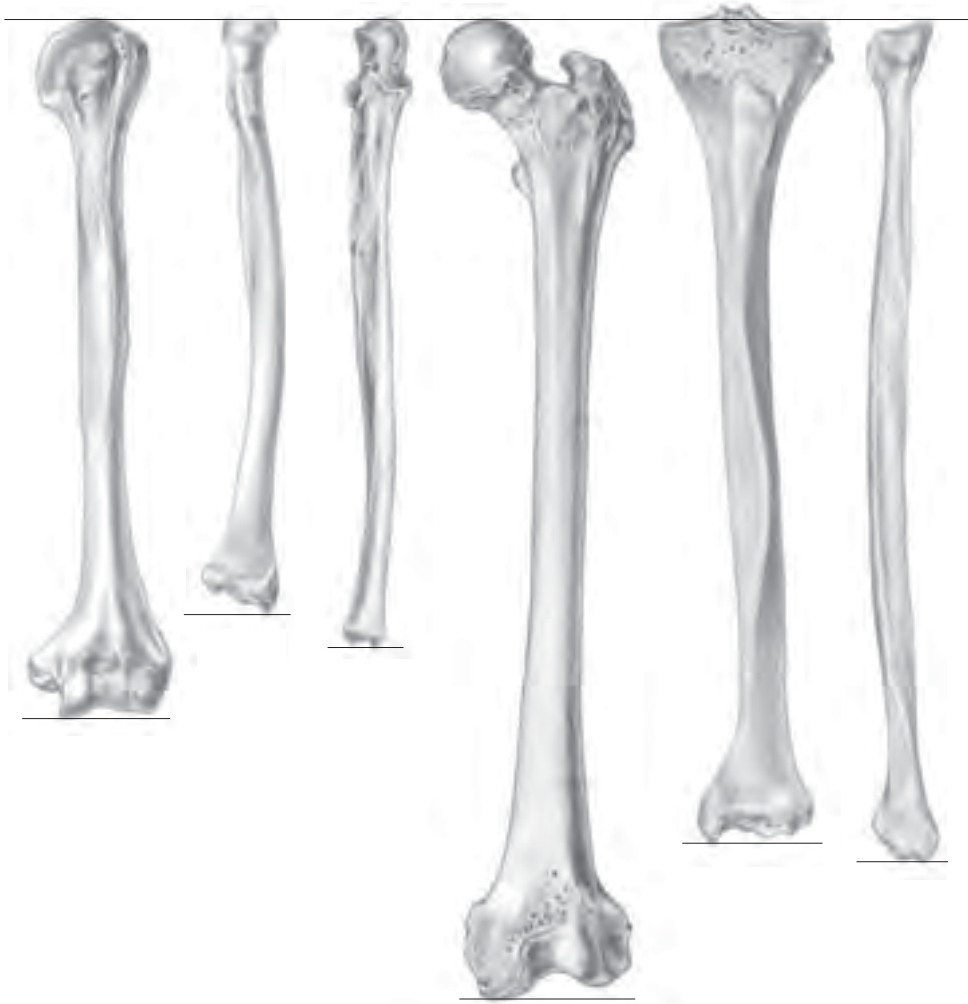

Figura 13.4. Medidas de huesos largos, longitudes máxima y cóndilo-maleolar. La longitud máxima se mide como se ilustra para los principales huesos largos. En todos, salvo en la tibia, la longitud máxima es la determinada entre los puntos más extremos del hueso. La medida máxima en la tibia nos la da la distancia cóndilo-maleolar, tomada desde la cara superior del cóndilo lateral hasta el vértice del maléolo medial, excluida la eminencia intercondílea, como muestra la figura.

Trauma

Es el daño o lesión física causada por fuerza o violencia externa. La sección siguiente se centra en dos cuestiones principales sobre el trauma en el marco forense: «¿cuándo ocurrió?» y «¿qué ocurrió?». Se incluye información acerca de los

tipos de trauma óseo más frecuentes: fracturas, heridas por arma blanca y por arma de fuego.

¿Cuándo ocurrió?

Trauma *ante mortem*. Lesión precedente a la muerte. Presenta evidencia de respuesta fisiológica en la región del tejido leso. La herida está curada, en curso de curación o responde a algún tipo de infección sobrevenida. Las superficies óseas muestran signos de engrosamiento y proliferación ósea. Los bordes son redondeados y las superficies, características de la remodelación ósea.

El trauma *ante mortem* es muy útil con fines de identificación. La evidencia de sucesos traumáticos durante la vida del individuo puede compararse con los registros médicos o testimonio de familiares y amigos.

Tabla 13.5. Fórmulas para calcular la estatura.

Raza/sexo	Hueso	Fórmula (cm)	d.t.	Raza/sexo	Hueso	Fórmula (cm)	d.t.
Hombre europeo	húmero	2,89 húmero + 78,10	± 4,57	Hombre africano	húmero	2,88 húmero + 75,48	± 4,23
	radio	3,79 radio + 79,42	± 4,66		radio	3,32 radio + 85,43	± 4,57
	cúbito	3,76 cúbito + 75,55	± 4,72		cúbito	3,20 cúbito + 80,77	± 4,74
	fémur	2,32 fémur + 65,53	± 3,94		fémur	2,10 fémur + 72,22	± 3,91
	tibia	2,42 tibia + 81,93	± 4,00		tibia	2,19 tibia + 85,36	± 3,96
	peroné	2,60 peroné + 75,50	± 3,86		peroné	2,34 peroné + 80,07	± 4,02
Mujer europea	húmero	3,36 húmero + 57,97	± 4,45	Mujer africana	húmero	3,08 húmero + 64,67	± 4,25
	radio	4,74 radio + 54,93	± 4,24		radio	3,67 radio + 71,79	± 4,59
	cúbito	4,27 cúbito + 57,76	± 4,30		cúbito	3,31 cúbito + 75,38	± 4,83
	fémur	2,47 fémur + 54,10	± 3,72		fémur	2,28 fémur + 59,76	± 3,41
	tibia	2,90 tibia + 61,53	± 3,66		tibia	2,45 tibia + 72,65	± 3,70
	peroné	2,93 peroné + 59,61	± 3,57		peroné	2,49 peroné + 70,90	± 3,80
Hombre asiático	húmero	2,68 húmero + 83,19	± 4,16	Hombre mexicano	húmero	2,92 húmero + 73,94	± 4,2
	radio	3,54 radio + 82,00	± 4,60		radio	3,55 radio + 80,71	± 4,04
	cúbito	3,48 cúbito + 77,45	± 4,66		cúbito	3,56 cúbito + 74,56	± 4,05
	fémur	2,15 fémur + 72,57	± 3,80		fémur	2,44 fémur + 58,67	± 2,99
	tibia	2,39 tibia + 81,45	± 3,27		tibia	2,36 tibia + 80,62	± 3,73
	peroné	2,40 peroné + 80,56	± 3,24		peroné	2,50 peroné + 75,44	± 3,52
Mujer mexicana	fémur	2,59 tibia + 49,74	± 3,82				
	tibia	2,72 peroné + 63,78	± 3,51				

Fuente: Trotter y Gleser, 1952, 1977; Genovés, 1967.

Trauma *peri mortem*. Lesión producida en torno al momento de la muerte, pero no necesariamente coincidente. Puede haber tenido lugar inmediatamente antes, durante o después del desenlace fatal. Los bordes son agudos y la herida no presenta signos de curación. Debe quedar claro que el daño se produjo en

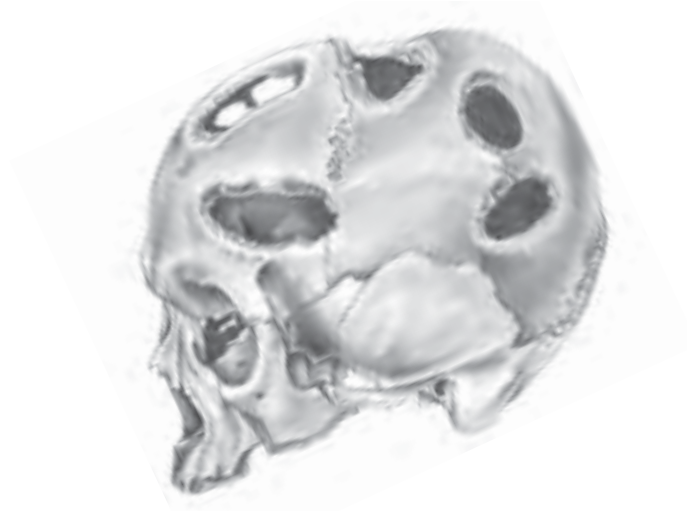


Figura 13.5. Trepanación *ante mortem*. Este insólito cráneo proviene de un yacimiento arqueológico. El individuo vivió varios meses (posiblemente hasta años) con la trepanación efectuada. Los bordes de los agujeros aparecen redondeados. En el momento de la muerte, el hueso lamelar seguía creciendo sobre el esponjoso expuesto. Todos los agujeros parecen ligeramente biselados hacia el exterior. Si se tratara de un ejemplo de cirugía craneal moderna habría pequeños orificios de perforación en el borde de los más grandes, y placas óseas repuestas mediante sutura (obsérvese que el individuo carecía de dientes. No hay fosas alveolares y poco o ningún resto óseo alveolar).

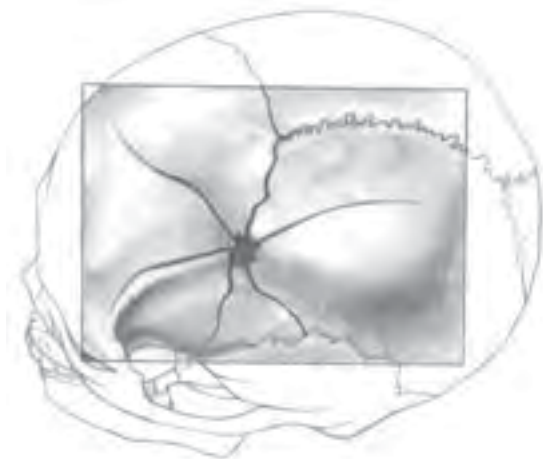


Figura 13.6. Herida *peri mortem* por arma de fuego. El proyectil de un fusil perforó este cráneo en la sutura coronal y el hueso se rasgó en forma de «explosión estelar». La propiedad semielástica del hueso vivo evitó la ruptura del hueso en pedazos, como habría ocurrido con un hueso seco usado para prácticas de puntería.

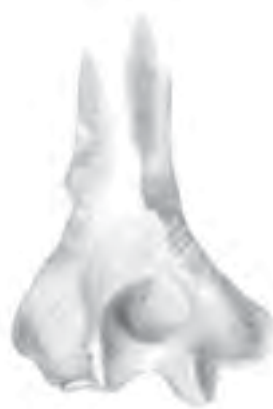

Figura 13.7. Acción carroñera *post mortem*. Este húmero muestra el efecto de los roedores. Las pequeñas líneas paralelas dejadas por los incisivos son manifiestas. Un carnívoro habría dejado una superficie rugosa con muescas por caninos o marcas puntiagudas.

hueso fresco, no seco. La fractura puede ser incompleta o con doblez («en caña verde», unilateral con pliegue en el otro lado). Toda mancha o desgaste debe corresponderse con los apreciados en el hueso vecino.

El trauma *peri mortem* puede aportar valiosa información sobre la causa y/o manera de la muerte.

Trauma *post mortem*. Es el que tiene lugar muchos después de la muerte. Ni éste ni el *peri mortem* muestran signos de curación, pero el trauma *post mortem* se reconoce porque el hueso seco se rompe de manera diferente y presenta marcas distintas de las que ofrece el hueso todavía cubierto de carne. Los bordes de la fractura son agudos y el hueso tiende a romperse del todo, más que unilateralmente al modo de «caña verde». La superficie exterior del hueso que ha estado expuesto a agentes de descomposición, suciedad y desgaste presenta un color diferente al de la interior que, al menos durante un tiempo, quedó protegida.

Es importante distinguir ambos traumas, *peri mortem* y *post mortem*, porque el primero tiene implicaciones forenses mucho más importantes: puede haber sido causado por un asesino; el *post mortem*, en cambio, puede deberse a la acción de un carroñero hambriento o de un excavador descuidado.

Curación del hueso

El trauma *ante mortem* es difícil de analizar porque la herida ha experimentado cambios con el proceso de curación, pero el conocimiento de la secuencia y tiempos de los pasos sucesivos puede ayudar a determinar si varias heridas se produjeron al mismo tiempo o en fechas distintas.

Los factores importantes de la capacidad del hueso para curarse son tres: la vascularización de la zona afectada, la estabilidad de la misma y la presencia o ausencia de infección. El proceso de la curación es obstaculizado y retardado por la infección, pero si se mantiene la inmovilización y la infección remite, la reparación del daño se consuma una vez los fragmentos óseos han sido reabsorbidos. La edad avanzada, una mala nutrición y la enfermedad sistémica pueden lentificar también el proceso de curación.

La curación del hueso discurre a lo largo de seis pasos caracterizados por: coágulo, puente vascular, células osteogénicas, callo blando, callo óseo y remodelación. Es difícil precisar la cantidad de tiempo que lleva cada uno. En condiciones ideales, la reabsorción del hueso osteoclástico y la aposición subperióstica son visibles ya a las dos semanas de la fractura, y el puente de callo óseo sobre la fractura, al cabo de un mes.

1. **Formación de coágulo (plazo: horas).** Inmediatamente después de la lesión se produce una infusión de sangre en el tejido circundante, con formación consiguiente de un coágulo o hematoma.
2. **Formación del puente vascular (plazo: días).** El coágulo integra una red de vasos que comunican los extremos de rotura y crean un conducto para nutrientes y células.
3. **Infusión de células (plazo: a lo largo del proceso de curación).** Se produce una infusión de células en el puente vascular, seguida de diferenciación conforme a las demandas de la nueva construcción ósea. Los osteoclastos reabsorben los fragmentos de hueso.
4. **Formación de callo blando (plazo: semanas).** Los osteoblastos crean un callo blando. Se trata de una matriz orgánica en la que pueden depositarse minerales. El callo blando empieza a apuntalar la zona dañada.
5. **Formación de callo duro (plazo: 1-2 meses).** Prosigue la labor de los osteoblastos mediante el depósito de minerales en el callo. El renovado tejido óseo apuntala y refuerza la zona dañada. En este punto ya puede palparse una masa dura en el lugar de la fractura.
6. **Remodelación del hueso (plazo: años).** Una vez el hueso fracturado ha sido estabilizado por el callo óseo, los osteoclastos y osteoblastos empiezan a remodelarlo en hueso laminar y los osteocitos asumen el mantenimiento a largo plazo de los sistemas (espacios, conductos) de Havers. El callo óseo se hace más liso y denso, pero sigue siendo perceptible a pesar de la remodelación (los huesos del niño muy joven se remodelan por completo).

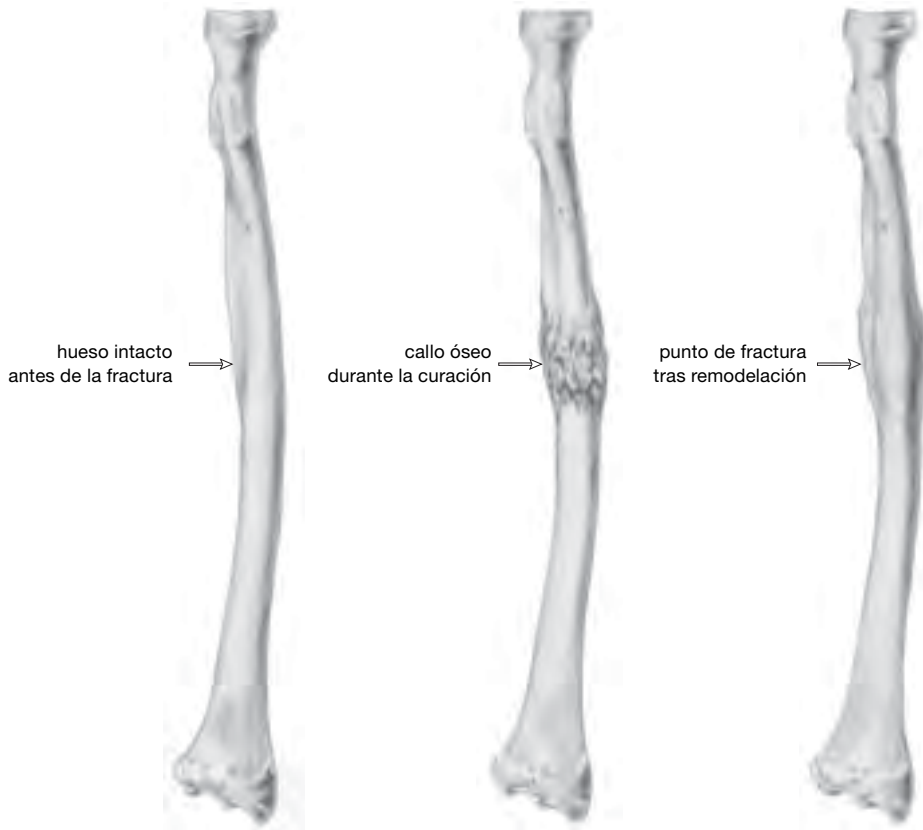


Figura 13.8. Fractura simple de radio, curación. La primera figura muestra el radio liso antes de la fractura; un mes más tarde, con un callo óseo de tejido poroso; y por último dos años más tarde, con densa cubierta ósea que agranda el lugar de fractura.

CASO EJEMPLO: EVIDENCIA DE ABUSO

Los restos esqueléticos de una joven mostraban múltiples fracturas en diversos estadios de curación. Las costillas derechas 7-9 aparecían parcialmente curadas (callo de hueso poroso), y las izquierdas 6-7 totalmente curadas (áreas engrosadas de hueso remodelado). Faltaban algunos dientes anteriores (#23-26) y los alvéolos estaban parcialmente curados. El pómulo izquierdo presentaba una fractura *peri mortem*, y el parietal derecho fracturas lineales propias de un trauma causado por fuerza bruta. Con evidencia de al menos tres episodios traumáticos en la región de la cabeza y pecho, se sospechó que la joven había sido víctima de una relación abusiva. Las sospechas se confirmaron cuando la mujer fue identificada y su familia testificó. Su otrora compañero confesó el asesinato.

Unión retardada o inexistente

La curación puede retardarse si el daño es grave o la aproximación e inmovilización del hueso son inadecuadas; en estas condiciones, los esfuerzos del cuerpo para reconstruirlo pueden resultar vanos. La cavidad medular está sellada con hueso compacto, las células en proliferación se convierten en condroblastos que producen un cartílago hialiniforme sobre los extremos de los huesos fracturados y se forma una **seudoartr osis** o falsa articulación. El escafoides de la muñeca y el cuello del húmero son particularmente vulnerables.

Amputación

El extremo amputado de un hueso se remodela en respuesta al cambio o pérdida de función. En general esto significa que desaparecen los bordes agudos y la parte terminal del hueso se alisa y redondea.

Sin embargo, el fémur es un hueso que soporta peso y el individuo representado en la figura 13.9 había sufrido doble amputación y hacía uso de los muñones para la ambulación modificada. El resultado es una remodelación funcionalmente específica. En el punto de compresión se manifiesta una gran fosa de reabsorción, como respuesta típica llamada necrosis por compresión. La superficie posterior del extremo amputado del fémur se expande en excrescencias osteofíticas (osteofitos de tracción) que permiten la inserción del músculo aductor mayor.

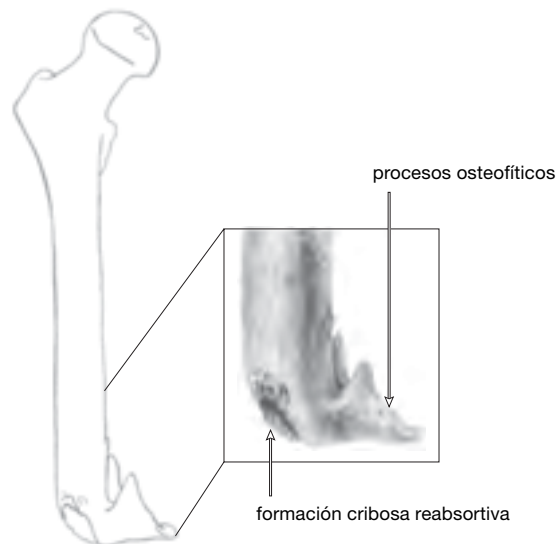

Figura 13.9. Reabsorción y remodelación óseas consiguientes a una amputación por encima de la rodilla.

¿Qué había ocurrido? Evidencia de trauma

La evidencia de trauma es muy variable. Depende tanto del instrumento del trauma como del lugar de impacto. Pistolas, puños y destornilladores producen efectos diferentes. Cráneos, costillas y fémures responden de manera distinta a un mismo trauma. Algunas de las variables más obvias son: magnitud, forma, concentración, velocidad y ángulo de impacto.

Fracturas óseas. La rotura de un hueso de cualquier tamaño o forma se denomina fractura. Son diversas las variables que afectan a la presencia y tipo de fractura. La magnitud y dirección de la fuerza y la salud y robustez del sujeto son las más importantes. Las fracturas se clasifican de manera diversa y con nombres muy diferentes; aquí detallamos una lista con los tipos más comunes. Para más información sobre fracturas es útil consultar *Classification of Musculoskeletal Trauma*, de P. B. Pynsent *et al.* (1999).

Tipos de fractura

- **Fractura simple:** rotura «limpia» sin penetración cutánea; incluye las fracturas transversas y oblicuas.
- **Fractura en «caña verde»:** rotura incompleta, con un lado doblado hacia dentro y el otro roto hacia fuera (común en niños, rara en adultos).

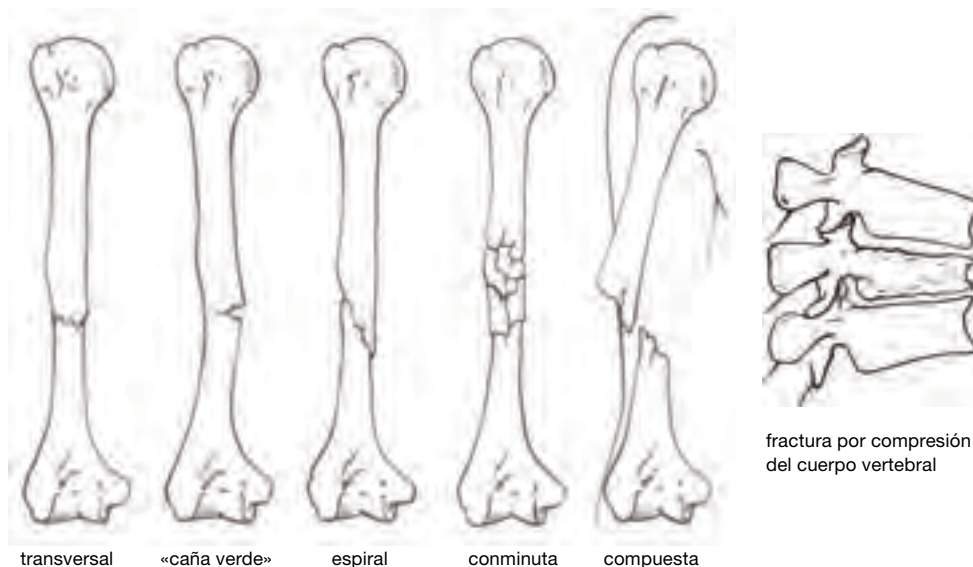


Figura 13.10. Tipos de fractura.

- **Fractura en espiral:** rotura desigual por torsión excesiva.
- **Fractura conminuta:** hueso roto en múltiples fragmentos.
- **Fractura abierta:** protrusión de los extremos rotos del hueso por una herida abierta en la piel (no se reconoce en ausencia de tejidos blandos, pero es importante conocer su definición cuando se leen informes médicos comparativos).
- **Fractura por compresión:** hueso machacado (común en el poroso).
- **Fractura hundida:** el hueso roto es empujado hacia dentro (como en el trauma craneal por fuerza bruta).
- **Fractura impactada:** uno de los extremos rotos de un hueso penetra a modo de cuña en el tejido poroso del otro extremo.

CASO EJEMPLO: RECONOCIMIENTO DE VIOLACIÓN TORTURA EN GUATEMALA

La violación suele determinarse mediante *frotis* vaginal y evidencia de magullaciones genitales; la determinación es imposible, claro, en restos esqueléticos. Sin embargo, puede hacerse uso de otra evidencia física en apoyo del testimonio verbal de testigos. En Guatemala, toda la población (Río Negro) de mujeres y niños fue masacrada durante la reciente guerra civil. Hubo un testigo a distancia, que declaró que las mujeres habían sido violadas y golpeadas por los militares antes de ser ejecutadas. Las víctimas fueron halladas con las blusas puestas, pocas con falda (blusas y faldas eran del mismo material, de modo que no se habrían descompuesto en plazos diferentes). Muchas de las víctimas presentaban fracturas *peri mortem* de pómulos, mandíbula y antebrazos. Las localizaciones coincidían con golpeo facial y vanos intentos de defensa. Algunas mostraban también fracturas espiroideas de los brazos, típicas de fuerza desgarradora. Aunque no podía demostrarse la violación después de tantos años, la evidencia física corroboró claramente el testimonio de la testigo.

Heridas por corte. Todas las heridas por corte se denominan genéricamente «marcas de herramienta». Pueden haber sido causadas por la hoja de un cuchillo o por un destornillador, pero todas se caracterizan por una especie de línea recta y bien definida. Son fáciles de reconocer porque semejantes líneas, tan precisas, no suelen darse de forma natural. Los detalles finos pueden obedecer a la diferencia del tipo de herramienta o a una específica y constituir un medio de identificación del arma.

Conviene saber más sobre impresiones dejadas por cuchillos y otras herramientas experimentando con huesos frescos aportados por el carnicero local. Hay que examinar las marcas que dejan las herramientas o instrumentos disponibles, y servirse de un microscopio de poco aumento o de una lupa para examinar las finas líneas.

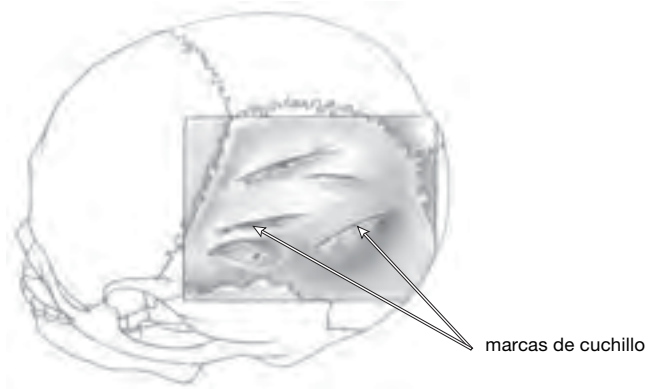


Figura 13.11. Heridas por escalpelo.

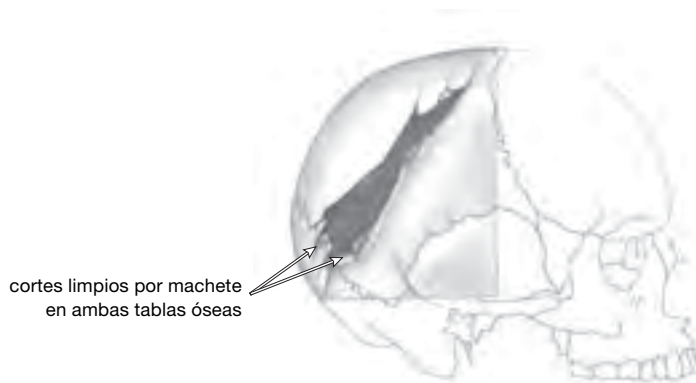


Figura 13.12. Heridas mortales con machete. Estas penetrantes heridas en el cráneo se debieron probablemente a un machetazo. Todos los bordes son agudos, largos y profundos. Con machete se puede decapitar y desarticular un cuerpo con facilidad.



Figura 13.13. Marcas de sierra cortametales en el fémur. Las marcas paralelas, repetidas, en este fémur son característica de la sierra. La superficie es plana y los bordes del hueso agudos.

Heridas por arma de fuego . Los diferentes tipos de arma y de proyectil, su alcance y trayectoria surten efectos distintos en la herida causada. El análisis de las heridas por arma de fuego lo llevan a cabo óptimamente los expertos duchos en la materia (los examinadores médicos de las grandes ciudades suelen ser una buena elección). Con todo, es posible que hasta el novicio pueda distinguir las características principales de las heridas por arma de fuego e informar al respecto con acierto.

Hay que separar las heridas por arma de gran potencia de las causadas por las más comunes y de menor efecto clasificando el daño causado en torno al punto de penetración. Las armas de menor potencia, como las pistolas, liberan menos energía que las más poderosas. La herida resultante puede ser un simple orificio, con mayor bisel en el sentido de paso del proyectil; si éste sale del cuerpo, la herida de salida es más grande que la de entrada.

Las armas de gran potencia, como rifles y ametralladoras, liberan gran cantidad de energía. La entrada del proyectil en el cuerpo produce una súbita expansión o efecto de estallido (en el tejido blando se denomina **cavitación temporal**). Si el hueso no ha quedado totalmente hecho trizas, la lesión ósea puede presentar un aspecto de «explosión estelar» (fractura estrellada) con fisuras radiales desde el orificio de entrada.

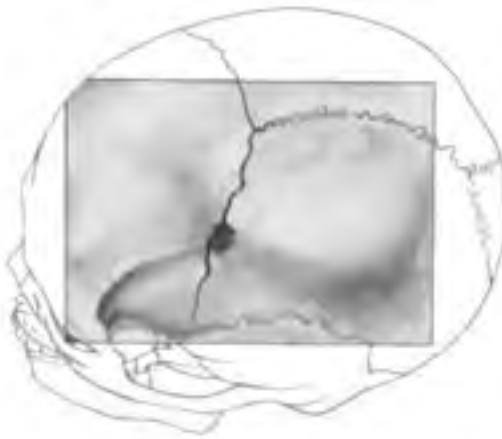


Figura 13.14. Herida por arma de fuego de escasa potencia (pistola). La expansión es menor y hay menos grietas. En este caso en particular, la energía también fue absorbida en parte por la sutura craneal.

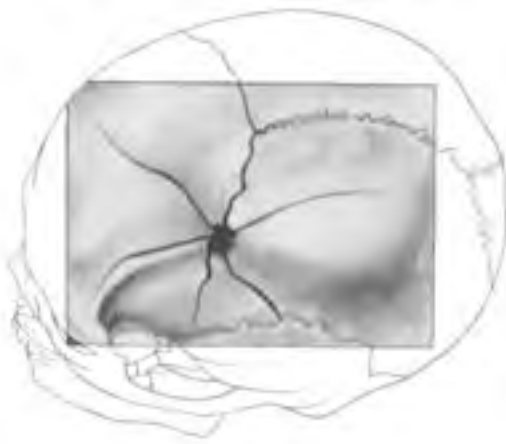


Figura 13.15. Herida por arma de fuego de mayor potencia (rifle). Grietas en forma de «explosión estelar», como resultado de la rápida expansión de gases en el interior de la bóveda craneal.

Tipo de proyectil . La gran variedad de proyectiles se puede describir atendiendo a algunas características primarias: calibre (diámetro de la bala), composición (generalmente plomo, pero a veces plástico o goma), forma (con o sin punta hueca) y sobrecubierta (con o sin, parcial o total). La combinación produce efectos diferentes en el tejido vivo. Las balas totalmente metálicas y con sobrecubierta de un rifle o fusil salen a menudo del cuerpo; las de sobrecubierta parcial, con punta hueca, se expanden y con frecuencia quedan presas en el cuerpo.

El hueso no suele reflejar con exactitud el calibre del proyectil. El diámetro de la herida puede ser más grande a causa del ángulo de entrada, de la distorsión del proyectil por impactos intermedios, del astillado de los bordes óseos y muchos otros factores. El diámetro de la herida puede ser incluso más pequeño por contracción del hueso durante el secado.

La herida de bala de la figura 13.16 fue causada por un impacto directo o «en línea». Si el proyectil hubiera dado en el hueso en ángulo tangencial, la herida podría haber sido en «**ojo de cerradura**» . El borde primario de entrada sería redondo y biselado adentro como es de esperar, pero el secundario sería menos uniforme y biselado hacia fuera. El proyectil entrante «apalanca» el borde secundario hacia arriba al pasar por debajo. Las fracturas en «ojo de cerradura» suelen presentar una forma ovoide.

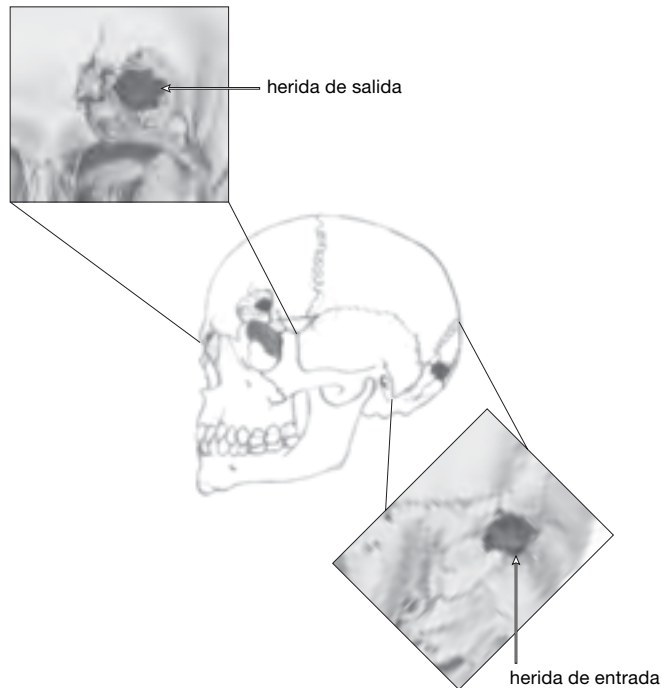


Figura 13.16. Características de entrada y salida. La herida en la parte trasera del cráneo es habitual en la entrada. Es más pequeña que la de salida y biselada hacia dentro. El bisel es visible desde el interior del cráneo. La herida encima de la órbita ocular es habitual en la salida, más grande que la de entrada y biselada hacia fuera (esta presentación de entrada-salida es típica de la ejecución a corta distancia).

Heridas por escopeta . Son de diferentes tipos. El tamaño de los perdigones y la distancia entre la boca del cañón y la diana determinan el tamaño y forma de la herida y el grado de la lesión.

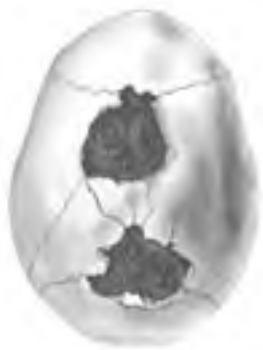

Figura 13.17. Heridas por arma de fuego. Cráneo penetrado por dos disparos de escopeta (calibre 0.410) a escasa distancia. Obsérvense los bordes festoneados y las pequeñas grietas en forma de «explosión estelar». Restos de plomo y perdigones incrustados son normales en esta clase de heridas. Apenas se aprecia biselado en las heridas de entrada y no las hay de salida (esta escopeta es de escasa potencia, pero tampoco las que la tienen mayor suelen producir heridas de salida). Si la distancia hubiera sido mayor, los perdigones se habrían dispersado más y la zona afectada habría sido mayor.

Trauma por fuerza bruta . Las heridas son causadas por cualquier instrumento, utensilio u objeto (bate de béisbol, mazo o martillo, etc.) descargado con gran fuerza. El impacto es menos poderoso que en las heridas por arma de fuego y los bordes no están tan definidos como en las heridas por corte. Con menos fuerza y sin borde cortante, las propiedades elásticas del hueso se hacen manifiestas. Alrededor del punto de impacto suelen aparecer marcas concéntricas, tipo «caña verde» o «estrelladas». Puede haber otras fracturas, pero las concéntricas son características.

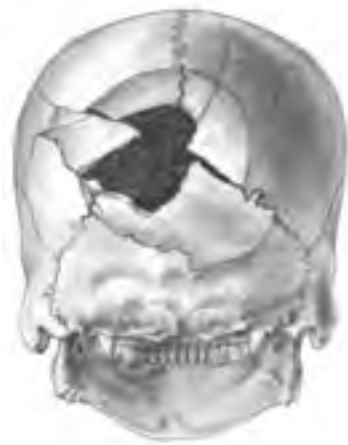

Figura 13.18. Fractura de cráneo (conminuta) por fuerza bruta. Este cráneo fue penetrado por un martillo de carpintero. Obsérvese la presencia de grietas concéntricas además de la posible «estelar». Los fragmentos óseos aparecen curvados hacia dentro (efecto de fractura unilateral con doblez) y la parte exterior está quebrada en lugares sólo doblados en la interior.

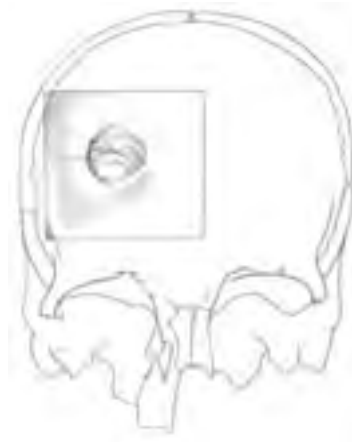

Figura 13.19. Fractura de cráneo con depresión. Esta fractura fue causada por un instrumento similar al de la anterior, pero con menos fuerza. Sólo aparece penetrada la cara exterior del cráneo y los fragmentos han sido empujados al interior de la herida. Las fracturas concéntricas están muy próximas entre sí componiendo una huella de la cabeza del martillo.

Dislocación . Es el desplazamiento temporal de un hueso de su posición normal en la articulación. Si el daño causado en los ligamentos circundantes es mínimo y el hueso es reposicionado y estabilizado de modo que la articulación pueda curarse, es posible que no quede signo óseo de lo ocurrido. Pero si la curación no se completa y los huesos de la articulación se mueven anormalmente entre sí (dislocación crónica), las superficies articulares se remodelan conforme a uso. Los bordes de la articulación original aparecen mal definidos y se puede desarrollar una superficie articular anómala en un lugar atípico.

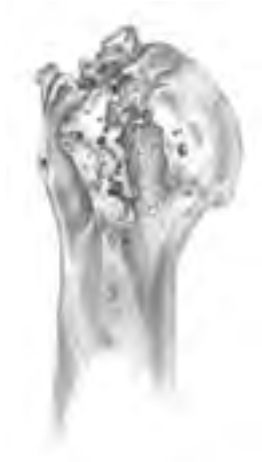

Figura 13.20. Dislocación del hombro. La forma de esta cabeza de húmero es fruto de una dislocación crónica. Es más aplastada que la normal y osteoartrítica. La superficie ha desarrollado la eburnación característica del cartílago articular desintegrado. La escápula adyacente había desarrollado una fosa articular secundaria anteromedial a la fosa glenoidea.

Enfermedad y patología

La **patología** es el estudio de la enfermedad, sus causas, procesos, desarrollo y consecuencias. Una enfermedad es un estado patológico, pero no «una patología», como tampoco el humano es «una antropología», al menos no hasta hace poco. Pero el lenguaje evoluciona y cambia con el uso, y cuando los términos *patología* y *trauma* hicieron aparición en la literatura no tardaron en ganar popularidad. La palabra patología tal vez no sea sino una versión abreviada de *estados patológicos* y *trauma*, pero se empieza a destacar para definir otros usos. *Enfermedad* está siendo sustituida por *patología*. En fin, úsese la voz que mejor comunicación propicie, pero en publicaciones formales procede estudiar la patología y aplicar a cada enfermedad su nombre concreto.

El análisis de una enfermedad a partir sólo del hueso es difícil y a veces imposible. Primero porque los efectos del trauma y la enfermedad pueden interrelacionarse y confundirse. Por ejemplo, la causa primaria de una infección bacteriana puede ser el trauma de una fractura abierta.

Hasta sin existir trauma es complicado el análisis de la enfermedad. Los mismos agentes patológicos pueden causar una gran variedad de efectos; y los que son diferentes, parecen ser el mismo. La expresión de una enfermedad puede verse influida por la edad avanzada, una nutrición inadecuada, deficiencias metabólicas, infección o neoplasia.

Es aconsejable usar tantos términos descriptivos como sea posible antes de sugerir siquiera la causa o diagnóstico de una enfermedad. Cabe empezar con términos como **osteogénico** (formador de hueso) y **osteolítico** (destructor de hueso). Y hay que informar sobre los efectos obvios antes de sugerir sus posibles causas. Por ejemplo, informar que el niño tiene las piernas arqueadas antes de sugerir que puede sufrir raquitismo por defecto de vitamina D en la alimentación.

Presentamos aquí una lista de las enfermedades más comunes, con efectos en el esqueleto, divididas en grupos relacionados con la edad, nutrición y deficiencias metabólicas, infecciones y neoplasias. Para un estudio más detallado consúltese *Identification of Pathological Conditions in Human Skeletal Remains*, de D. J. Ortner (2003).

Estados relacionados con la edad y las hormonas

Osteoartritis. Enfermedades articulares degenerativas. La más común es causada por desgaste progresivo de las articulaciones con la edad. El cartílago articular se hace cada vez más delgado y proliferan las excrescencias óseas en el borde de la unión articular, cuya superficie aparece cada vez más estriada en estadios avanzados. La osteoartritis puede acelerarse por inflamación causada por trauma o infección. La osteoartritis generalizada suele relacionarse con la edad; la causada por enfermedad suele ser localizada. Véase la figura 5.11, «Osteoartritis dorsal inferior».

Hiperostosis esquelética idiopática difusa. Forma de artritis degenerativa, caracterizada por calcificación a lo largo de los lados de las vértebras, principalmente en el lado derecho. Suele asociarse con inflamación de los tendones (tendinitis), que se calcifican en sus puntos de inserción en el hueso.

Hiperostosis frontal interna. Se caracteriza por un engrosamiento irregular en forma de crestas varias en la superficie endocraneal del hueso frontal. Suele ser bilateral y simétrica. A primera vista se parece a la enfermedad de Paget, pero suele restringirse a la parte anterior del cráneo sin extenderse a otras partes del cuerpo. Ha sido observada con relativa frecuencia en mujeres de edad, posmenopáusicas, y no se considera maligna.

Osteomalacia. Engloba varios trastornos en adultos en los que los huesos no están bien mineralizados. Los miembros inferiores tienden a desarrollar una curvatura mediolateral porque no son suficientemente fuertes para soportar el peso del cuerpo.

Osteoporosis. Comprende un grupo de enfermedades en las que la reabsorción ósea supera a la regeneración. El hueso se vuelve poroso y ligero y aumenta el número de fracturas, en particular en la columna vertebral, muñeca y cadera. Es común en las posmenopáusicas, pero no exclusiva de las mujeres. La osteoporosis es la causa subyacente de la «joroba senil» y de las fracturas de Colles de la muñeca y del cuello femoral. Estas fracturas curan con lentitud y a menudo dejan deformaciones óseas a pesar de los cuidados médicos. La parte anterior de los discos vertebrales se comprime más que la posterior, causando una mayor curvatura de la espina y la pérdida irreversible de talla.

Enfermedad de Paget. Se caracteriza por deposición y absorción óseas excesivas. El hueso recién formado presenta una cantidad anormalmente alta de tejido óseo inmaduro y poco hueso maduro compacto. Dado que la mineralización es también menos de lo normal, el hueso es blando y débil. Es común entre las

personas de edad avanzada, progresa lentamente y, por tanto, raramente entraña peligro de muerte. La enfermedad de Paget puede afectar sólo a un hueso, incluso a una sola vértebra. Si la tibia se ve afectada, adquiere forma de «sable» y las piernas se presentan arqueadas.

Estados relacionados con la nutrición y el metabolismo

Órbita cribosa. Presencia bilateral de cribas en las regiones orbitarias del hueso frontal. Proviene de lisis (cribosidad) y formación ósea (engrosamiento) simultáneas. Al igual que la hiperostosis porosa, la órbita cribosa guarda relación con la anemia.

Hipoplasia del esmalte. Estrías en el esmalte dentario como resultado de una nutrición irregular durante los años de desarrollo. Las oscilaciones nutricias estacionales pueden originar líneas de esmalte regulares y las enfermedades infantiles graves, líneas irregularmente espaciadas.

Hiperostosis porosa o esponjosa. Aparece como lesiones en la superficie de la bóveda del cráneo y una disposición trabecular continua en el diploe de la bóveda craneal. La puede causar la anemia, usualmente ferropénica, o una de las anemias hemolíticas congénitas (por ej. talasanemia y la drepanocitosis).

Raquitismo. En los niños es análogo a la osteomalacia de los adultos. Los huesos están mal mineralizados y las extremidades tienden a curvarse. Lo causa una insuficiente ingesta de vitamina D. Las tibias delgadas («en sable») pueden ser fruto también del raquitismo.

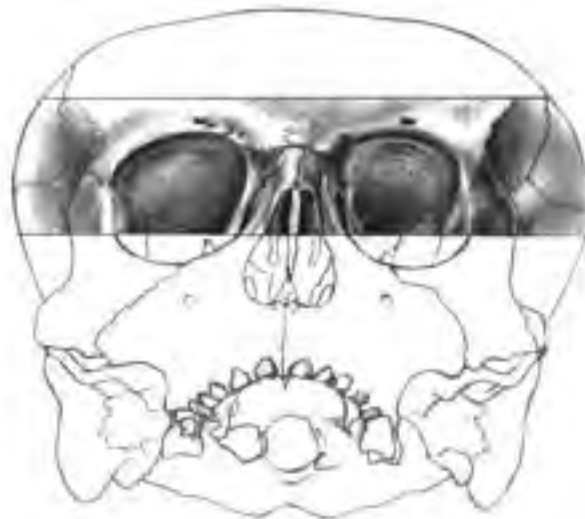


Figura 13.21. Láminas cribosas orbitarias, hombre peruano. Típica respuesta a la anemia; en esta persona, probablemente relacionada con la altitud.

Infecciones bacterianas

Osteomielitis . Nombre genérico para la infección bacteriana del hueso y la médula ósea. La pueden causar las infecciones en los tejidos circundantes o en la sangre. Puede proceder asimismo de una fractura abierta.

Periostitis . (Periosteítis) es el término general para referirse a la infección ósea que implica al periostio o membrana que envuelve el hueso.

Sífilis . Infección causada por la bacteria *Treponema pallidum*. Los efectos varían según la edad de adquisición. Si la infección se establece en el feto se trata de «sífilis congénita». El cráneo, radio, cúbito y tibia suelen verse afectados. La tibia «en sable» es una de las deformaciones consiguientes.

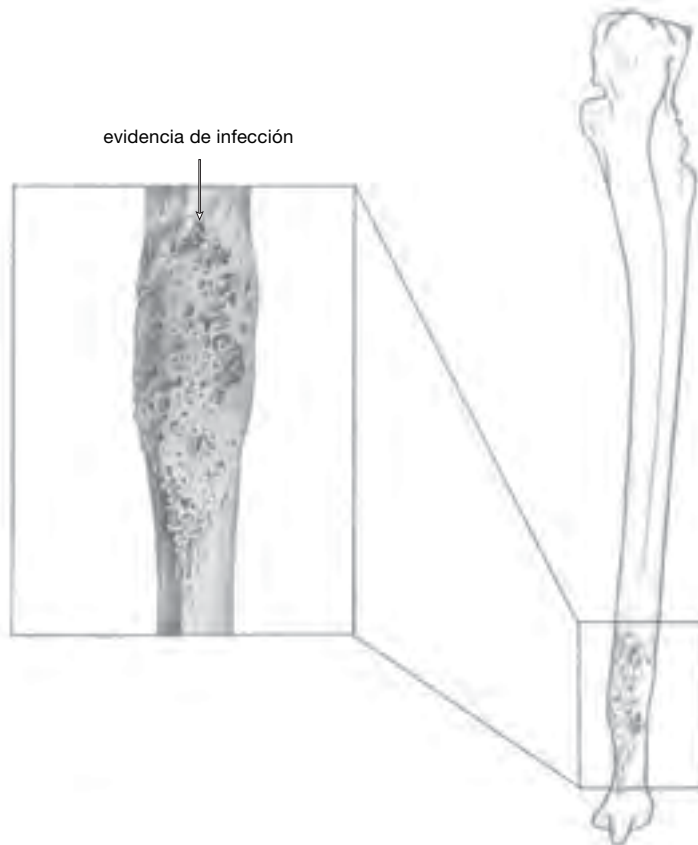


Figura 13.22. Periostitis en el tallo distal del cúbito. La superficie del tallo distal del cúbito aparece elevada y llena de cribas en respuesta a una infección del periostio. La infección es local. El resto del cuerpo óseo es normal (El hueso reactivo es poroso, pero de aspecto muy diferente al que presenta el callo óseo relacionado con una fractura).

La sífilis sexualmente transmitida es la «adquirida». Los efectos esqueléticos incluyen gomosis de la cavidad medular o periostio. Las regiones de afectación primaria son el hueso frontal y los extremos proximales de la tibia y el húmero.

La sífilis no debe descartarse como enfermedad del pasado. Según científicos del Centro de Control y Prevención de Enfermedades de Atlanta (CDC), la sífilis sigue presente en el mundo. Se observa un nuevo brote cada siete-diez años. Responde bien al tratamiento antibiótico, pero no existe ninguna vacuna. Lamentablemente, las inhibiciones culturales se traducen a veces en resistencia a buscar tratamiento inmediato (St. Louis y Wasserheit, 1998).

Tuber culosis esquelética . Causada por *Mycobacterium tuberculosis*. Las lesiones suelen encontrarse sobre todo en la columna vertebral (T6 a L3), cadera y rodilla.

Lepra . Causada por *Mycobacterium leprae*, de la misma familia bacteriana que la tuberculosis, *Mycobacteriaceae*. Afecta sobre todo a los huesos de las manos y pies. Las falanges se agudizan y luego se reabsorben en muñones distorsionados.

Osteoma . Este sarcoma osteoide es un tumor maligno en extremo que contiene tejido óseo. Se forma por proliferación de las células mesodérmicas y su nombre común es cáncer de hueso. Los osteosarcomas afectan principalmente a jóvenes entre 10 y 25 años.

EXAMENCUALITATIVO PARA ELANÁLISISDELESQUELETO

Antes de pasar del análisis a la identificación hay que verificar todo los detalles con información útil, valiéndose al efecto de la guía siguiente:

Cambios con la edad

- ✓ ¿Había cambios *de desarrollo* en curso en el momento de la muerte? Detalles.
- ✓ ¿Había cambios *degenerativos* en curso en el momento de la muerte? Detalles.

Variación sexual

- ✓ Examínese la pelvis: ¿estrecha o ancha? Especificuense las áreas:
 - Alargamiento del pubis.
 - Ángulo subpúbico.
 - Arco ventral.

- Escotadura ciática.
 - Surco preauricular.
- ✓ Examínese el cráneo: ¿áspero o liso? Especifíquense las áreas:
- Mastoides y región de la nuca: comparación intersexos.
 - Cresta superciliar y frontal: comparación intersexos.
 - Mandíbula: comparación intersexos.

Variación racial

- ✓ Examínese el cráneo: ¿qué rasgo destaca en la cara: boca, nariz o mejillas? ¿Qué detalles concuerdan con conocidas características raciales?:
- Abertura nasal: relación anchura-longitud.
 - Espina nasal: presente o ausente, tamaño.
 - Canal olfatorio: presente o ausente, grado.
 - Grado de prognatismo mandibular.
 - Posición malar en relación con la mandíbula: ¿en el mismo plano o posterior?
 - Sutura zigomática: ¿en forma de S, de Z o recta?
 - Arco dentario: ¿redondeado o en forma de V?
- ✓ Examínense los dientes: ¿presentan características raciales obvias?
- Incisivos en forma de pala: centrales y laterales.
 - Tubérculo de Carabelli: en la superficie molar lingual.

Estimación de estatura

- ✓ Examínese el esqueleto en cuanto a irregularidades: ¿son las extremidades de igual longitud relativa?, ¿se observan diferencias de densidad ósea?, ¿hay signos de escoliosis u otra condición que origine discrepancias entre las medidas de los huesos largos y la estatura real?:
- Medición de huesos largos.
 - Aplíquense las fórmulas más recientes o análisis mediante ordenador.
 - Explíquense, en lo posible, todas las incongruencias.

Trauma

- ✓ ¿Han sido examinados todos los huesos en cuanto a prueba de incidentes traumáticos?
- ✓ ¿Pueden explicarse las anomalías en términos de dinámica ósea?
- ✓ ¿Serían útiles unas radiografías?

Enfermedad

- ✓ ¿Hay evidencia de enfermedad sistémica, infección o desnutrición?
- ✓ ¿Serían útiles unas radiografías u otro tipo de análisis, como el microscópico?

IDENTIFICACIÓN HUMANA (ID)**Identificación del esqueleto: cuestión mayor**

Es frecuente que los restos esqueléticos no sean identificados. Con un expeditivo «fulano o mengano» son introducidos en cajas, enterrados o cremados con registro consiguiente como «inidentificable». Las familias de los ausentes perviven en un limbo entre la esperanza y el dolor y los asesinos siguen ocultos e impunes. El problema reside en el silencio: el cuerpo sin identificar permanece mudo, la familia no sabe a quién quejarse, el público es indiferente a menos que se sospeche la intervención de un asesino en serie, y éste, claro, no dice ni pío.

El gran reto es identificar lo «inidentificable». La solución cabe si se efectúa un buen análisis y descripción de los restos y se dispone de una buena información comparativa acerca del ausente. La mayor parte de este capítulo ha tratado del análisis de los restos y ha de resultar obvio que puede obtenerse una gran cantidad de información incluso si éstos son escasos. Pero ni siquiera el análisis más detallado reportará identificación si no se dispone de información comparativa.

En los últimos veinticinco años los criminalistas han demostrado una mayor proclividad a invertir tiempo en la búsqueda de información comparativa acerca de personas largo tiempo ausentes. Y un éxito ha llevado a otro. Cada vez son más las instituciones criminalistas que laboran estrechamente vinculadas a antropólogos y el resultado es una mejor y creciente identificación de casos (pero aún caben mejoras).

Niveles de identificación

El proceso de identificación sigue por lo general una secuencia de niveles: tentativo, presuntivo y positivo, y cabe que no llegue al máximo. Cada nivel

aporta información acerca de la fiabilidad de la ID, pero la probabilidad numérica real es función del método específico aplicado (por ej. huellas dactilares o ADN).

La distinción entre un nivel de identificación y el siguiente suele ser vaga, y la decisión final sobre una identificación debatida corresponde al tribunal de justicia.

ID tentativa

Es el primer paso. Toda pista disponible puede aportar una ID tentativa: ropas, joyas, contenido en bolsillos, localización del cuerpo, etc. La identificación tentativa es importante porque permite al investigador centrarse en la búsqueda de más datos. Si la ID tentativa se demuestra que es errónea, cabe emprender otra dirección.

ID presuntiva

Es el segundo paso, con resultado cualificado como «posible» o «probable». La identificación presuntiva se obtiene de dos maneras diferentes: excluyendo otras posibilidades o acumulando una gran cantidad de pruebas a favor de una identificación concreta; la primera se llama «identificación por exclusión»; la segunda, «identificación por pruebas preponderantes». Ninguna es equiparable a la identificación positiva, pero ambas pueden presentarse al tribunal para la decisión última.

ID positiva

Ésta ya se supone libre de errores. Procede de información exclusivamente originaria de un único individuo, como son las huellas dactilares y las radiografías, ambas condiciones determinadas por el desarrollo, cuya aleatoriedad da cabida a la variación, incluso entre gemelos idénticos.

Ni aun el ADN, basado en diferencias genéticas más que de desarrollo, puede aportar el nivel último de certeza, aunque la mayoría de ID se aceptan como positivas en razón de la estadística. Una identificación positiva ADN puede basarse en el hecho de que el haplotipo del individuo no identificado se da en sólo una de 400 personas dentro de una población específica. Esta información, junto con datos correctos de sexo, estatura, edad y raza, proporciona una excelente (pero no perfecta) identificación positiva.

Véanse, en la tabla 13.6, algunos ejemplos de niveles de identificación y los posibles tipos de evidencia respectivos.

Tabla 13.6. Niveles de certeza en la identificación.

Nivel de ID	Base de la ID
Identificación tentativa	vestido posesiones localización del cuerpo testimonio verbal grupo sanguíneo
Identificación presuntiva por preponderancia de pruebas	múltiples factores, ninguno definitivo <i>per se</i> anomalías esqueléticas (conocidas, pero no registradas) superposición de fotos
Identificación presuntiva por exclusión	identificación de los demás (sin evidencia contradictoria)
Identificación positiva	identificación dentaria identificación radiográfica huellas dactilares momificadas identificación protésica (con número de serie) análisis ADN anomalías esqueléticas singulares (con registro escrito)

Métodos de identificación

Son muchos, y el óptimo para cada caso dado depende del estado de los restos y de la disponibilidad de información comparativa. Muchos son de uso generalizado en los laboratorios forenses y otros accesibles sólo a laboratorios especializados con equipamiento al día. Cada vez es mayor el número de laboratorios no gubernamentales dotados de medios para el análisis especializado de alta tecnología.

Sigue una lista parcial de los métodos aplicados a las labores de identificación, cada uno de los cuales constituye por sí mismo un estudio específico:

- Grupo sanguíneo (y factor Rh).
- Análisis ADN (nuclear o mitocondrial).
- Análisis radiográfico (comparación *ante mortem/post mortem*, dentario u otro).
- Análisis elemental (información sobre nutrición, enfermedad u origen).
- Análisis isotópico (información sobre el año de muerte basado en datos de «repunte de radiocarbono» [*bomb-spike*]).
- Análisis microestructural de huesos o dientes (información sobre la edad en que se produjo la muerte).
- Análisis del cabello (raza, edad y análisis toxicológico).
- Huellas dactilares (comparación *ante mortem/post mortem*).
- Superposición de fotos (comparación *ante mortem/post mortem*).
- Prótesis, elementos quirúrgicos (identificación por número de serie).

Caben otros tipos de análisis, pero procede recordar que cada uno de ellos ilustra sólo una parte de la imagen total. Los requisitos inherentes a cada caso dictan la ruta que hay que seguir y a qué expertos se debe recurrir.

Es aconsejable consultar con el laboratorio considerado antes de recoger las muestras. Conviene saber qué métodos de recolección, conservación, empaquetado y transporte se prefieren. Y hay que trabajar conjuntamente para mantener la cadena de custodia y la integridad de la muestra.

Identificación radiográfica

Hay que tener presente, en primer lugar, la diferencia entre la imagen de rayos X y la radiografía propiamente dicha. La primera la origina una radiación electromagnética de muy corta longitud de onda y mucha energía. Los rayos X pueden penetrar los tejidos blandos, pero no el óseo. Una radiografía es una imagen permanente, realizada sobre película y producida por los tejidos blandos. Los físicos estudian los rayos X; los osteólogos, las radiografías.

Casi cualquier radiografía –dental, craneal o poscraneal– puede ser útil si revela detalles óseos. En las sociedades con servicios sanitarios avanzados, las radiografías dentales son comunes: las reparaciones dentarias son claramente visibles y, en general, están bien documentadas. Incluso en ausencia de reparaciones, las radiografías de los dientes aportan detalles individuales o muestran la morfología de la raíz, configuración alveolar del hueso, canales vasculares y senos.

Los principales obstáculos a la identificación radiográfica se encuentran en los cambios óseos mayores con el tiempo y en las angulaciones inexactas de las radiografías de comparación *post mortem*. La angulación consiste simplemente en la orientación de un objeto tridimensional de modo que pueda ser representado en dos dimensiones. Un mínimo cambio de ángulo puede alterar la imagen bidimensional. En general se requieren varias radiografías comparativas.

Superposición de fotografías

También llamada videosuperposición, puede ser un método convincente de identificación en ausencia de más datos. Se realiza superponiendo fotográficamente un cráneo cuidadosamente posicionado sobre una fotografía facial. En este caso la angulación también es importante, al igual que en las comparaciones radiográficas.

La superposición fotográfica se logra fácilmente con ayuda de dos videocámaras, aunque también es posible con una sola, una pieza de vidrio en un soporte vertical y dos fuentes de luz distintas.

Deben ser visibles numerosos puntos de referencia en la fotografía y en cráneo, respectivamente. Por ejemplo, ha de ser posible comparar los puntos y curvaturas siguientes:

- Puente de la nariz.
- Longitud de la nariz.
- Anchura de la nariz.
- Distancia entre los ojos.
- Línea labial.
- Todo diente visible.
- Mentón, punto más bajo.
- Mentón, punto más adelantado.
- Ángulo mandibular.
- Canal auditivo.

La superposición fotográfica ha demostrado ser la más útil a los fines de identificación si se hace uso de dos fotografías (Austin-Smith y Maples, 1994). Las fotos deben mostrar al individuo desde diferentes perspectivas, frontal y de perfil, por ejemplo. Una anomalía física, como una nariz rota, es muy útil si aparece en la fotografía de estudio.

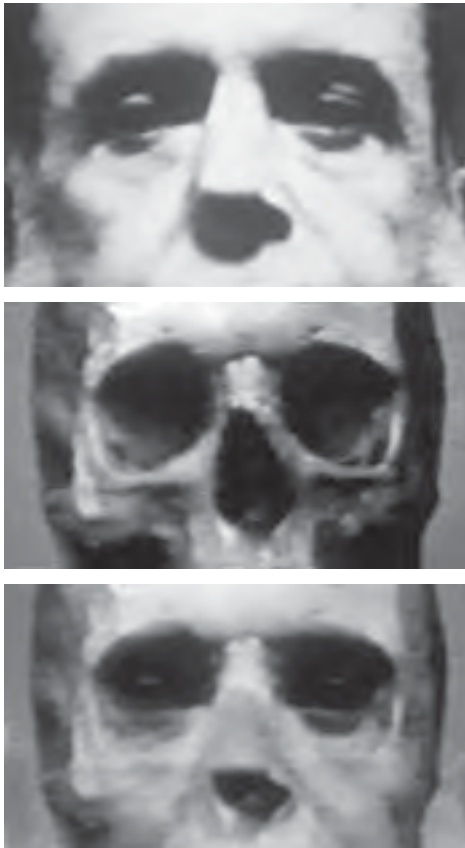


Figura 13.23. Superposición de fotografías. En este caso, el individuo ausente presentaba una cara alargada y estrecha, con fractura y curación de la nariz con clara desviación hacia el lado derecho del rostro. La foto ha sido superpuesta a la imagen del cráneo haciendo coincidir todos los puntos de referencia, incluido el puente nasal. No basta por sí sola para identificación positiva, pero sumada a otra información contribuye a su probabilidad.

**CASO EJEMPLO: LA «IDENTIFICACIÓN POSITIVA»
NO SIEMPRE BASTA**

El convencimiento propio y del investigador no es siempre suficiente. También el jurado y la familia deben ser convencidos. Puede que los miembros del primero carezcan de la educación y experiencia necesarias para comprender la metodología de identificación. El problema puede superarse introduciendo técnicas educativas apropiadas en la sala de procesos.

La familia constituye una cuestión de todo punto diferente. En mi experiencia, la mayoría de familias quieren respuestas: el punto final a la pesadilla de no saber qué le ha ocurrido al ser querido. Pero hay ocasiones en que los miembros de la familia del difunto no quieren creer simplemente en la evidencia. Prefieren darle la espalda y mantener la esperanza de que aquél sigue vivo.

Una familia de Georgia recibió notificación de que el abuelo ausente había sido identificado. La identificación se logró mediante registros radiográficos, pero la familia se negó a recibir los restos. Uno de los familiares dijo: «¡No enterraremos a un extraño!».

El hombre desaparecido había sido hallado en estado prácticamente esquelético y la familia se negaba a creer que hubiera podido descomponerse con tanta rapidez (de hecho, un cuerpo puede reducirse a esqueleto en dos semanas en un tórrido verano de Georgia. Bastan unos días si los animales tienen acceso al cuerpo).

En el esfuerzo por aportar a la familia información que quisiera aceptar filmé una superposición del cráneo con dos fotografías distintas del fenecido (vistas frontal y lateral). La familia fue invitada a visualizar el vídeo en privado en la oficina del investigador médico. Al poco aceptó finalmente la evidencia; los restos fueron inhumados y el caso cerrado.

Comparaciones de ADN

A menudo se me ha preguntado: ¿por qué liarse con otros métodos? ¿Por qué no usar simplemente el método ADN? La respuesta es sencilla, pero lleva algún tiempo comprender todos los factores en juego. En primer lugar, el análisis genético es caro y lleva mucho tiempo. No es propio iniciarlo antes de que la investigación inicial haya sido completada, se haya efectuado una identificación tentativa y hayan sido localizados los familiares pertinentes y dispuestos a proporcionar muestras de referencia ya personales, ya del individuo ausente.

En segundo lugar, el ADN no es una tarjeta biológica canina. Debe considerarse a la luz de los mecanismos de la herencia y de las probabilidades de duplicación en la población. En los tejidos esqueléticos es más probable recuperar un ADN mitocondrial (ADN-mt), lo cual es bueno y malo a la vez. Bueno en el sentido de que la víctima presentará un ADN-mt idéntico al de la madre y hermanos (y otros de la misma línea materna). Dado que el ADN-mt se hereda en su totalidad y no recombinado, sólo se requiere un familiar materno para la comparación;

malo porque los parientes estrechamente vinculados por línea materna son indistinguibles. En otras palabras, el ADN-mt no puede constar como única vía de identificación si cabe la posibilidad de que el cuerpo pertenezca a un familiar maternalmente próximo. En una tumba colectiva de individuos de un mismo asentamiento o en un bombardeo de una zona residencial es muy probable que hermanos, primos y otros familiares próximos mueran juntos.

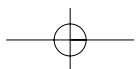
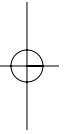
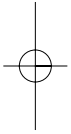
Incluso si se puede recuperar el ADN nuclear persisten los inconvenientes logísticos. Lo más importante es que deben ser hallados los padres y múltiples hermanos si se pretende un rápido análisis complementario (*STR: short tandem repeat*) que requiere mucha más cooperación familiar y un extenso análisis. Si sólo se verifica el cromosoma Y del ADN nuclear surge el mismo problema que con el ADN mitocondrial. El cromosoma Y puede confundirse con el de cualquier otro individuo de la misma línea paterna y no hay hermanas asequibles para la comparación como lo son los hermanos con ADN-mt.

Nota: el STR es el tipo de análisis más común actualmente y la tecnología mejor a ojos vista. El éxito con huesos aumenta. Véase Butler, 2005.

CASO EJEMPLO: IDENTIFICACIÓN DE UN ADN EN HAITÍ

Una tumba clandestina en una playa de Haití reveló los restos esqueléticos de un hombre joven. Las noticias sugirieron que era uno de los muchos muertos cuando trataban de huir en botes durante una masacre de civiles. La identificación podría haber sido fácil si sus familiares lo hubieran declarado ausente y estuvieran dispuestos a proporcionar muestras de ADN para el ensayo. Pero no hubo ni informe ni muestras pertinentes. La situación política era tal que los locales temían verse asociados con la víctima, al margen de sus deseos de verdad y justicia.

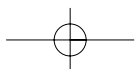
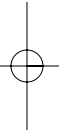
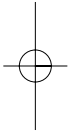
Al final, toda la identificación dependía del hecho de que el joven llevaba una llave muy oxidada en uno de los bolsillos del pantalón. Cuando la noticia fue propagada, uno de los sobrevivientes declaró haber prestado una llave de su cabaña del litoral a un hombre desaparecido con ocasión de la matanza. La llave limpia coincidió con la cerradura de la rústica construcción y se obtuvo una **identificación tentativa** que hizo que algunos amigos proporcionasen una descripción de la víctima, incluidas las características dentarias obvias. La descripción aportó una **identificación presuntiva** que sirvió de base para proseguir con una extracción de ADN en caso de dar con un pariente. Ya conocida en el pueblo la identificación presuntiva, un cura local persuadió al fin a la familia para que se presentara, lo cual generó a la postre una **identificación positiva** gracias a la comparación del ADN. Esta presumiblemente fácil identificación llevó muchos años desde la muerte, exhumación y sucesivos niveles de identificación. Se contaba con la ciencia, pero hizo falta mucha investigación intensiva, paciencia y persuasión ante de que la citada ciencia dicha se demostrara útil.



CAPÍTULO 14

MÉTODOS DE CAMPO





INTRODUCCIÓN

Trabajo de campo es toda investigación que tiene lugar fuera del laboratorio de análisis o dependencias laborales con miras a obtener información por cualquier medio permitido. El trabajo arqueológico de campo implica actividades como exploración, cartografía y excavación, el sociocultural, las entrevistas, los cuestionarios por escrito y el estudio de culturas. La utilidad de la información obtenida es valorada *a posteriori* en el curso de su análisis.

En la Antropología forense, el trabajo de campo presenta muchas formas. Un escenario con un cuerpo en el Estados Unidos urbano es muy diferente al de una tumba colectiva en Kosovo o un desastre aéreo en Los Andes. No podemos atender a todo ello en el marco de este libro. Este capítulo ofrece simplemente una sinopsis de los intereses y labores en juego al preparar y ejecutar investigaciones de campo. He incluido métodos básicos de entrevista a supervivientes con miras a obtener información *ante mortem* y para excavar tumbas humanas en busca de evidencia física.

PREPARACIÓN DEL TRABAJO DE CAMPO

El éxito depende de una cuidadosa preparación y de ingenio sobre la marcha.

Lo inesperado es normal en las labores de campo. Puede presentarse como meteorología atípica, averías en el equipo, escasez de suministros, lesión, enfermedad, robo y más. Si el lugar de trabajo se halla próximo a una ciudad moderna es posible recabar ayuda. Pero la mayoría de los trabajos de campo se dan en lugares alejados de las fuentes de suministro y los presupuestos han de cerrarse mucho antes de iniciar la tarea. Una cuidadosa preparación reduce las emociones y la sensación de aventura, pero es esencial. El tiempo dedicado a la preparación se compensa por la productividad.

Objetivos

Empiécese por considerar los objetivos del trabajo de campo. En general los principales son dos: recuperar evidencia física, incluidos los restos humanos e identificar a los muertos. Hay situaciones en las que uno u otro serán primarios. En una situación dentro de un cementerio no señalado en mitad de un proyecto de construcción, la identificación es improbable. El objetivo primario no es sino la recuperación respetuosa de los restos y la posterior inhumación. En una situación como la de un enterramiento colectivo relacionado con una guerra, las circunstancias de la muerte son bien conocidas. El objetivo primario reside entonces en la identificación.

Permiso legal

Los requisitos legales varían entre estados y países. Es imperativo que quien se proponga una excavación o la recuperación de un cuerpo humano tenga conocimiento de la ley vigente y observe los procedimientos legales apropiados.

En Estados Unidos, por ejemplo, la custodia inicial de restos humanos compete a la policía local, que debe dar noticia pertinente a las autoridades superiores. En la mayoría de los estados de Georgia la oficina forense es la que asume la custodia, que cede la policía. El forense prosigue la investigación del caso y decide los pasos siguientes, como la autopsia. El forense emite un certificado de defunción y despacha el cuerpo, en general a una compañía funeraria. Más tarde, si se requiere exhumación, la oficina del forense es la que emite la orden pertinente. En algunos lugares el investigador médico es quien asume las obligaciones del forense y las responsabilidades inherentes.

El permiso legal para proceder a una exhumación incluye requisitos especiales, como quién debe hallarse presente durante la operación y cómo debe ser enterrado nuevamente el cuerpo. Suele recabarse la presencia del forense o el examinador médico. También puede ser necesaria la presencia de personal funerario y religioso.

Financiación

No suele entrañar ningún problema para el personal de organismos oficiales, pero los consultores privados y los contratistas han de confeccionar un presupuesto detallado y asegurar los fondos necesarios para completar un buen trabajo. Todos los costes deben ser considerados y asegurados desde el plan inicial a la emisión del informe final. El tiempo empleado en campo sólo forma una parte del coste total. El análisis resolutivo puede presupuestarse o no por separado.

El origen de los fondos es tan importante como su monto. Si la excavación forma parte de una investigación que se refleja en un entidad política, la motivación política de la financiación afectará a la recepción general del informe y los resultados de los eventuales procedimientos legales subsiguientes. Esto es particularmente importante en las tareas internacionales vinculadas a los derechos humanos. Es preferible contar con fondos internacionales justificados por el interés general en los derechos humanos que con los aportados por un gobierno dado.

Seguro

Procede verificar que tanto los operarios como el equipo están debidamente asegurados frente a riesgo de lesiones o pérdidas.

Seguridad y almacenamiento

La seguridad es imprescindible en cuanto al lugar, la evidencia y los trabajadores. El lugar debe ser tratado como escenario de un crimen desde el primer momento. Antes de iniciar el trabajo se debe delimitar el perímetro de acción, determinado siempre por las circunstancias. El escenario de un crimen con restos dispersos puede abarcar toda una ladera de la colina de un campo o la totalidad de una parcela urbana vacía. El desenterramiento en un cementerio no requiere sino el área de la tumba y acaso alguna circundante para restringir la presencia de observadores del tenor que sea. Debe asignarse a alguien la tarea de mantener un registro de todas las personas con acceso permitido al lugar. Si el proceso de excavación lleva más de un día, incluso en una zona rural, la presencia de un guarda nocturno es esencial.

El registro de las labores de excavación ha de poder refutar las imputaciones de acciones no permitidas. La fotografía documenta de manera tan simple como certera los cambios sobrevenidos. Hay que establecer y fijar un punto de observación que abarque la totalidad del lugar. Hay que tomar fotografías al iniciar y terminar cada jornada de trabajo (así como de los momentos especiales a lo largo del día) y servirse de un trípode (o al menos de fotógrafos de igual talla) para asegurar la misma angulación entre tomas sucesivas.

Hay que planificar el almacenamiento de toda evidencia –restos humanos y muestras físicas– en una zona seca y segura durante todas las fases de trabajo. Tal vez se requiera refrigeración si la descomposición representa algún problema. No hay que dejar evidencia libre ni accesible sin permiso, ni siquiera en momentos fugaces como el de almuerzo o la simple toma de un café. La falta de seguridad afecta a la cadena de custodia, y todo error al respecto incidirá en las declaraciones de los testigos a la hora de establecer la legitimidad de la evidencia.

No hace mucho tiempo que los trabajos arqueológicos tenían lugar años después del suceso crítico. Entonces se hacía necesario guardar la evidencia obtenida, pero la seguridad de los operarios no era considerada. Hoy, los arqueólogos forenses trabajan en zonas de guerra y su seguridad es vital.

INFORMACIÓN ANTE MORTEM

Los desenterramientos y exhumaciones pueden efectuarse sin información *ante mortem*, pero si la identificación es objetivo primario conviene, y mucho, contar con tanta información como sea posible antes de emprender la obra. A todos nos gusta creer que nuestras técnicas de excavación son impecables, pero nunca sabremos qué dejamos de lado. Si, por ejemplo, los operarios saben que buscan una mujer embarazada en una tumba colectiva es más probable que puedan localizar y recuperar los frágiles restos fetales.

La recogida de información *ante mortem* cursa en dos fases. La primera precede a las labores de campo y consiste en reunir información mediante entrevistas personales, registros médicos y documentos oficiales, todo dirigido al logro de una descripción plena de la persona ausente, incluidos detalles que puedan sobrevivir al enterramiento.

La segunda fase cursa con los trabajos de campo y de laboratorio y consiste en entrevistas complementarias y búsquedas renovadas para llenar vacíos previos y resolver las discrepancias entre las descripciones de las personas que faltan y de restos sin identificar, respectivamente.

Entrevista

Hay circunstancias en las que la entrevista personal es el único medio disponible para obtener información crucial acerca del fallecido. No hay comunicación óptima sin una buena preparación de antemano. Me ha sido útil tener presente en la entrevista a una persona de confianza, como un cura u otra figura de la comunidad. En marcos internacionales, los traductores locales son esenciales: pueden apreciar como nadie los matices de la comunicación. Y es necesario prepararse con medios como los siguientes.

Cuestionarios

Siempre que sea posible hay que usar cuestionarios estandarizados que pueden adaptarse a los programas de proceso de bases de datos. En Estados Unidos varias organizaciones, entre ellas National Disaster Medical System y National Crime Information Center, disponen ya de ellos para contrastar datos de personas

ausentes y no identificadas. Véase, en el apéndice, un cuestionario de muestra diseñado para uso de familiares y amigos de víctimas.

Ayudas visuales

Úsense siempre que sea posible. La memoria es estimulada por el uso de imágenes, y los errores de lateralidad, izquierda-derecha, y de traducción cuando el entrevistado puede comunicarse sin ambigüedad mediante señales o dibujos son menores.

Si se hace mención de cicatrices o amputaciones, cabe aportar diagramas de rostros o de cuerpo entero. La localización de la característica identificativa puede señalarse en el diagrama e incluirla en el archivo. Cuando se trata de dientes cabe usar moldeados dentarios o dibujos de los dientes. Es más fácil señalar el lugar del diente roto o ausente que tratar de describirlo.

Si se describe la vestimenta, úsense tablas cromáticas y regístrese el número del color de cada artículo. La comunicación del color es notoriamente difícil incluso entre personas de igual cultura y lenguaje. Las muestras del tejido pueden resultar útiles (pueden obtenerse de un sastre o una tienda textil locales). Las muestras deben ser representativas de los tipos de paño usados en la zona (por ej. algodón o lana de peso y textura diferentes).

Registros médicos

Ejemplos de registros médicos útiles

- Radiografías dentarias.
- Radiografías craneales que muestran los senos frontales.
- Radiografías de huesos fracturados o curados.
- Radiografías de articulaciones artríticas.
- Toda radiografía que muestra el modelo trabecular en tejido calcificado.
- Descripciones por escrito de problemas físicos.

Casi todos pueden ser útiles, aunque con fines de identificación de restos esqueléticos priman las radiografías. Cabe alcanzar identificaciones positivas mediante la comparación de radiografías *ante mortem* y *post mortem* de casi cualquier tipo.

Fotografías *ante mortem*

Una fotografía clara puede ayudar en la definición de rasgos del individuo ausente, pero las fotos se deben usar con capacidad analítica y sentido común.

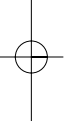
Una foto *risueña* es particularmente útil porque permite ver la dentición directamente en el cráneo. Los dientes anteriores a veces faltan, se muestran astillados o no delineados (torcidos). Una foto *de perfil* revela la curvatura de la frente, ceja y parte superior de la nariz. Pueden observarse las mismas curvaturas en los huesos frontales, cresta supraorbitaria y huesos nasales. Una foto en vista de tres cuartos o con *iluminación lateral* puede destacar un rasgo como nariz rota, barbilla con hoyuelo profundo o gran protuberancia frontal. La mayoría de las fotos sin rasgos dentarios inusuales permiten una identificación tentativa, no positiva.

PREPARACIÓN PARA EXCAVACIÓN Y DESENTERRAMIENTO

Sistema de numeración

Hay que establecer un sistema de numeración para todos los elementos de la evidencia. De este modo se incorpora ordenadamente la información útil de las categorías siguientes:

Agencia o consultor

 El nombre o abreviatura de la agencia o institución responsable de la recuperación de la evidencia suele aparecer al principio de todo comunicado. También cabe recurrir a las iniciales o clave específica de la persona responsable de dicha recuperación.

Fecha

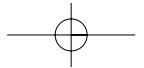
La fecha de recuperación o adquisición debe figurar en el número asignado. Es necesario decidir cuán precisa ha de ser la datación: año, año y mes o notación total (dd-mm-aaaa). En algunos casos también es importante registrar la hora.

Lugar o yacimiento

Hay que incluir el nombre del lugar o una abreviatura apropiada. Las abreviaturas usadas por la policía o cuerpo militar en una zona concreta pueden ser útiles dada la necesidad de comunicarse con otras organizaciones. Si no hay otro sistema en vigor en una zona en particular, cabe usar coordenadas.

Número específico de unidad

La clave de identificación debe incluir un número único para cada conjunto de restos concretos y piezas evidenciales. Como norma ideal, los números se asig-



nan conforme a la secuencia de recuperación, pero, si no han sido asignados en ese momento, su nominación responde al orden de entrada en el laboratorio (véanse más detalles sobre sistemas de numeración en «Gestión de la evidencia», en el capítulo 13).

Formularios para registro de datos

Se adjuntan en el apéndice para categorías de trabajo específicas. Se deben usar tal cual o como punto de partida para desarrollar nuevas formas ajustadas a las necesidades específicas del proyecto. Las principales categorías de formularios para trabajos en campo incluyen listados de información sobre el lugar, y los diagramas del esqueleto, craneales y dentarios.

Equipo y accesorios

Como ya se ha dicho, todos los proyectos son diferentes. No existe «el equipo perfecto de campo» para todas las situaciones, lo cual no es razón para no prepararse. Hay que reunir toda la información posible acerca del lugar y determinar



Figura 14.1a. Sonda de losetas.
© Ben Meadows Company.



Figura 14.1b. Pala rectangular.



Figura 14.2. Paleta Marshalltown.

entonces qué se necesita y qué no. Esta sección ofrece una guía basada en la experiencia. Algunos útiles son esenciales y otros opcionales, que pueden ser prácticos si se tienen a mano, y no es raro que en ocasiones se revelen esenciales. Cada año afloran nuevas experiencias e ideas. Las listas y la creatividad propias son, en este punto, indispensables.

Una cata metálica en forma de T, llamada a veces sonda de losetas, es de uso común para localizar superficies sólidas como tuberías y subsuelo base, pero sirve también para apreciar diferencias de densidad en el suelo que puedan estar asociadas con modificaciones como las causadas por la presencia de tumbas. El extremo de la cata es compacto, no hueco.

Los rastrillos son útiles para librarse de hojarasca y desechos superficiales. No obstante, si se decide rastrillar la zona hay que prestar mucha atención a la superficie: el cabello y otras minúsculas muestras de evidencia se entremezclan fácilmente con los desechos arrastrados. Si se prevé la posibilidad de que haya evidencia en superficie más que en la tumba propiamente dicha, cabe que sea necesario repasar manualmente toda la hojarasca acumulada.

Las palas son esenciales, pero no sirve una cualquiera. La de frontal redondo, en venta en cualquier ferretería, no sirve para la excavación arqueológicamente correcta. El objetivo de la excavación forense no sólo es crear un hoyo sino localizar y maximizar la información existente. Una pala rectangular puede llevarse la basura en sentido horizontal y hacer visibles las manchas, perfiles e interrelaciones presentes.

La herramienta manual básica es la paleta o espátula, que debe ser suficientemente pequeña para un fácil manejo, con punta aguda y bordes afilados (Marshalltown fabrica la «espátula arqueológica» tradicional). Los cepillos son útiles en suelo seco. Los instrumentos dentales y finos rascadores de plástico son mejores si el terreno es húmedo y se adhiere a las hebras del cepillo. También cabe servirse (con sumo cuidado) de instrumentos dentales si la tierra en torno a los restos es extremadamente dura (por ej. la arcilla endurecida al sol).

Tabla 14.1. Equipo y accesorios para trabajos de campo.

	Equipo	Accesorios
Esencial	compás	estacas de madera
	cinta métrica	cordón
	sonda, cata	bolsas de papel
	palas lisas, rectangulares	cajas de cartón
	lima metálica para afilar	plumas de tinta indeleble
	espátulas	lápices
	sierras o podaderas	papel cartográfico a prueba de agua
	pinceles, grandes y pequeños	cuaderno de notas
	batidor	sujetapapeles
	herramientas de plástico para trabajo fino	repelente de insectos

Tabla 14.1. (Continuación)

	Equipo	Accesorios
	cubos	película fotográfica o receptor digital
	tamices, trama 1,3-0,6-0,3 cm	guantes, de paño y de plástico
	cámara, con teleobjetivo y gran angular	monos de trabajo y ropa protectora si se
	medidor de fotos	esperan restos en descomposición
	calibradores, pequeños y grandes	
	lonas o sábanas pesadas de plástico	
	depósitos de agua potable	
Opcional	detector de metales	banderas señalizadoras
	rastrillo para hojarasca	pintura a chorro para cuadrricular
	pizarra pequeña (para números ID en las fotos)	tarjetas 4 × 6 para etiquetar
	escurridores	encerado y tiza
	rociador de agua (de jardinería)	fondo negro para fotos
	ordenador portátil	ropas protectoras
	trípode para cámara de fotos	bolsas de plástico para almacenamiento temporal
	mesas plegables o caballetes y tableros	
	tiendas de campaña	

LOCALIZACIÓN DE LA TUMBA ESTUDIADA DEL ESCENARIO

El proceso de la localización de restos humanos, enterrados o dispersos, es tanto un estudio del escenario de un crimen como, a la vez, un examen de yacimiento arqueológico. La búsqueda de una posible tumba requiere un examen total del lugar. Y la evidencia, real o presunta, debe ser indicada y dejada tal cual hasta completar su registro fotográfico y cartográfico.

CASO EJEMPLO: LOCALIZACIÓN DE UNA TUMBA ALTERADA

En una ocasión trabajé en un lugar que había sido plenamente descrito y cartografiado para la policía por un informador. El mapa pertinente incluía el emplazamiento (y especie) de los árboles respecto a una vía rural y una valla. Hallar la tumba no habría de ser difícil, pero al llegar descubrí que la zona había sido totalmente rasada a máquina y por tanto no había pasos, árboles ni vallas. La tumba fue al fin descubierta por agrimensura sistemática. El lugar fue representado en cuadrados de 3 m de lado, cada uno de los cuales fue examinado en cuanto a densidad diferencial, y las zonas con posibles hallazgos fueron cuidadosamente recorridas con una pala rectangular. El terreno estaba seco y no se apreciaban cambios de color, pero una vez rociado con agua presentó tonalidades diversas en las zonas donde las capas superiores se habían mezclado con las inferiores.

Los testimonios verbales pueden ser de gran ayuda (véase en el Apéndice un cuestionario informativo sobre lugares de enterramiento). Pero los detalles pueden ser fácilmente distorsionados. Los movimientos de tierra, el viento y el agua bastan para trastornar la memoria más certera. Añádase a ello la acción de plantas y animales y la intervención de personas malintencionadas (y aun de gentes con buena intención) y la imagen no para de cambiar.

Exploración a distancia

En años recientes se han generalizado muchos tipos de sensores a distancia: radares penetrantes, dispositivos de resonancia magnética nuclear y detectores de metales; todos ellos pueden ser útiles cuando el movimiento de tierras no es aconsejable o está prohibido.

Para búsquedas en grandes áreas es asombrosamente eficaz la imaginería vía satélite. Estas imágenes (y su realce por ordenador) pueden revelar la presencia de detalles ocultos en las exploraciones sobre el terreno. Los arqueólogos usan cada vez más la prospección vía satélite para localizar antiguos yacimientos arqueológicos y determinar la explotación arcaica de las tierras. Estos mismos métodos son excelentes para establecer las pautas irregulares o inapropiadas asociadas con los enterramientos clandestinos. Las imágenes vía satélite (y las fotografías aéreas) de la misma zona pueden ser comparadas en un plazo dado de años, y también las zonas de estudio identificadas y circunscritas antes de poner pie en el terreno. Con los avances logrados mediante los sensores a distancia se garantiza la seguridad e integridad del lugar de interés y aumenta la productividad operativa, particularmente en lugares remotos.

Qué se debe buscar antes de remover el terreno

Irregularidades en la superficie

Son muchos los métodos aplicables a la localización de enterramientos. El más apropiado depende de la edad y tipo de la tumba y de las condiciones ambientales. A veces es posible localizar una tumba visualmente. Una persona que conoce el entorno puede avisar de irregularidades en la vegetación y la superficie.

Cambios en la vegetación

Las plantas que crecen encima de un enterramiento muestran a veces cierta sincronía con las circundantes. Esto se debe a la interrupción de la secuencia natural de las especies, a cambios en los nutrientes edafológicos o a la introducción

de elementos extraños. La mayor aportación de nutrientes de un cuerpo en descomposición y el incremento de humedad en la fosa originan una vegetación más exuberante.

A veces ocurre que, sobre las tumbas, las plantas aparecen deformes o moribundas. Pude deberse al menor acceso a nutrientes por causa de la envoltura de los cadáveres con prendas sintéticas impermeables. Cabe que también se deba a la introducción de agentes químicos nocivos en el terreno en el momento de la inhumación. En un caso más bien insólito, el asesino esparció semillas de hierba sobre la tumba de su víctima: ¡imagen extraña en mitad de un tupido matorral!

Cambios en la densidad del suelo

Una vez efectuado el examen exhaustivo de la zona sospechosa, la medida de la densidad del suelo puede aportar información adicional. No hace falta más que una sonda o cata de metal (cata de losetas).

El relleno de una tumba es menos compacto que el terreno circundante y fácil de detectar en una zona por lo demás intacta. Es más difícil en un lugar trabajado, como un campo de labrantío, una parcela para construcción o un vertedero. La cata debe llevarse a cabo de manera regular. Cuando se da con el borde de una tumba, hay que tratar de delimitar su perfil sin incidir en su interior. No es bueno dar con orificios de sondeo en piezas esenciales de evidencia cuando se inicia la excavación.

CASO EJEMPLO: BÚSQUEDA INUSUAL EN EL ESCENARIO DE UN CRIMEN

He participado en numerosas búsquedas de restos dispersos en extensas áreas. Destaco una realizada en una ladera forestal. Un cráneo y otros importantes elementos esqueléticos fueron recuperados. El cráneo podía aportar una identificación positiva, pero no había huellas de trauma en ninguno de los otros huesos, de modo que carecíamos de detalles acerca de lo acaecido en torno al momento de la muerte. Si hubiésemos podido dar con el lugar de depósito y descomposición original habríamos obtenido más información, pero el empinado terreno y la densa acumulación de hojarasca dificultaban la tarea. Se cernía el ocaso cuando suspendimos la labor y nos reunimos para considerar nuestras opciones. Entonces miré hacia lo alto. Un árbol próximo mostraba unas fibras de lana azul en la corteza lateral. La mujer ausente vestía un jersey azul cuando fue vista por última vez. Sus pendientes, algunos huesecillos y diversos trozos de ropa aparecieron junto a la base del tronco. El terreno albergaba muchas larvas de insectos (dípteros), características de todo lugar de descomposición. Entendimos que la mujer había sido atada en vida al árbol, con deslizamiento posterior del cadáver lado abajo durante la descomposición. Así que hallamos el lugar y la información mirando arriba, no abajo.

Además, examinar toda la zona

Incluso conocida ya la localización de la tumba, hay que examinar el área circundante antes de iniciar la excavación. A menudo la evidencia quizá presente en la superficie del terreno es destruida o modificada por la acción humana que se emprende. Búsquense irregularidades: huellas de pasos y neumáticos, vegetación dañada, cartuchos vacíos, desechos o material cultural abandonado.

Hay que examinar el terreno en lo alto y al ras. Roedores, carnívoros y aves acopian nutrientes y materiales de nidificación. La exploración (cuidadosa) de madrigueras y nidos puede resultar fructífera. Fibras y cabellos quedan a veces prendidos en la corteza de los árboles, taludes y edificios.

CLASIFICACIÓN DE LOS ENTERRAMIENTOS

Una vez descubierta la tumba hay que registrar sus características y definir su tipología. Esta clasificación es parte integrante de la descripción total y muy útil para exponer las razones de los métodos empleados y el tipo de resultados esperados.

En superficie o debajo de ella

La expresión **tumba en superficie** puede entenderse como flagrante contradicción u oxímoron pero, de hecho, es de uso común. Una tumba en superficie significa «sin enterramiento». Los restos son abandonados para su descomposición a la intemperie. No es raro que acaben alterados o destruidos por carnívoros y carroñeros. El grado de alteración está directamente relacionado con el tamaño de los animales:

- Los insectos se alimentan de los tejidos blandos y causan poco o nulo trastorno de posición.
- Los animales de poco tamaño, como los roedores, hurgan en tejidos blandos y duros, llevándose a veces los huesecillos de manos y pies. Y no es raro dar en sus nidos con minúsculos objetos que brillan como anillos y similares.
- Las aves carroñeras se ceban en los tejidos blandos *in situ*. También pueden llevarse porciones pequeñas a sus nidos, desde los que pueden dejar caer los huesos. Se sabe que las aves pueden hacer acopio de cabellos para sus nidos.
- Los mamíferos de mayor tamaño, como perros y cerdos, acarrear secciones del cuerpo a larga distancia. Son también los que causan mayor daño a los huesos de gran tamaño.

- Excepción: en una ocasión fui testigo de la total desaparición de un cuarto de cordero (hueso largos incluidos) por el denodado esfuerzo de unos cangrejos ermitaños, ninguno de más de 10 centímetros ¡concha hurtada incluida!

En sí mismo, el término **enterramiento** suele referirse a la habitual inhumación en el subsuelo. La profundidad no se tiene en cuenta en la clasificación. El cuerpo puede ir vestido o desnudo, con sudario, en ataúd, urna o cripta. Pero cabe también su emplazamiento en superficie, en cuyo caso la tumba se encuentra sobre el terreno. Los sepulcros, levantados del suelo, son más parecidos a las sepulturas, dentro del suelo, que a las tumbas a ras de superficie. Se encuentran generalmente en zonas costeras o en tierras bajas, donde el nivel del agua es alto y la erosión consiguiente común. El cuerpo es introducido en una construcción de ladrillo, piedra u hormigón. La descomposición tiene lugar en condiciones protegidas y el estado de los restos suele ser bueno.

Enterramiento individual o colectivo

Enterramiento individual es el de un solo individuo en un lugar dado, encima o debajo de la superficie del suelo.

Enterramiento colectivo es el que se da a más de una persona en el mismo lugar. Puede acoger a dos, madre e hijo en la misma tumba por ejemplo, o a numerosos cuerpos, como es el caso de una fosa colectiva, abierta con una excavadora, para albergar miles de cuerpos entremezclados. Esta mixtura de restos humanos pudo efectuarse al mismo tiempo o en fechas diferentes. El enterramiento efectuado donde hay precedentes se califica de «intruso».

Enterramiento aislado o adyacente

El **aislado** no comparte paredes con otros; el **adyacente**, al menos una.

Esta clasificación es importante al elegir el método de excavación apropiado. Las tumbas aisladas pueden excavar sin temor a incidir en otras; las adyacentes, como se dan en grandes cementerios, requieren técnicas de excavación especiales dado que toda acción en la pared compartida afecta a ambas tumbas.

Enterramiento primario o secundario

Se llama enterramiento **primario** al lugar de reposo inicial de los restos y **secundario** los sucesivos: los restos pueden ser desenterrados muchas veces, pero todas las inhumaciones subsiguientes se denominan secundarias.

Enterramiento alterado o intacto

Enterramiento intacto es aquel que no se ha modificado (excepto por procesos naturales) desde que se efectuó el primario.

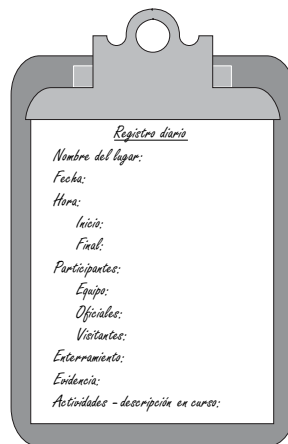Enterramiento alterado es el que ha sido modificado por acción posterior del hombre o de los animales. El trastorno puede ser accidental o intencionado. Los restos no son, a veces, llevados a otro sitio, pero dejan de estar en la posición original. Estos cambios pueden ser ocasionados por animales que excavan madrigueras, obreros que abren nuevas tumbas, saqueadores en busca de botín enterrado o por otras causas. Las parcelaciones con fines de edificación son uno de los principales orígenes de semejantes trastornos. Todos los enterramientos secundarios cuentan como alterados.

EXCAVACIÓN/EXHUMACIÓN

Toda excavación correcta es fruto del trabajo en equipo, de la planificación y de una buena metodología. La responsabilidad es asumida por una persona cuyos deberes y atribuciones deben ser cabalmente conocidos por los restantes miembros del equipo. Este director de campo no tiene por qué ser dictatorial, pero sí capaz de tomar y transmitir decisiones.

Asignación de cometidos

Antes de mover siquiera una pala, el director de campo asigna las tareas auxiliares. Todo el equipo interviene en el proceso de excavación, pero algunos de sus miembros más reputados asumen obligaciones y responsabilidades adicionales. El



trabajo cursa con más fluidez y los resultados son más completos cuando los componentes del primero se asignan previa planificación y no sobre la marcha.

Anotador(es)

El anotador cuida de mantener un registro escrito cronológico del progreso de la excavación que, según tamaño, puede requerir el concurso de varios y la distribución de cometidos: 1) el listado de presentes registra el perímetro de acción y todos los participantes, incluidos visitantes y enviados de prensa; 2) el de la excavación se centra en el trabajo en curso, personal que toma parte en él y secuencia de recuperaciones; y 3) el de la evidencia contiene la numeración sucesivamente asignada a cada uno de sus elementos, debidamente clasificados, empaquetados y almacenados.

Yo prefiero mantener dos tipos de registro: 1) uno simple, diario, con fecha, hora de inicio y final de la jornada de trabajo, personas presentes, numeración de las tumbas de estudio y de la evidencia constatada; y 2) una descripción detallada de cada fase de obra, inclusive inventario de enterramientos en campo y evidencia. Este registro puede compilarse cada noche a partir de las anotaciones del día junto con las observaciones individuales e informes remitidos por los trabajadores.

Cartógrafo

Crea y mantiene mapas en dos y tres dimensiones de la excavación en progreso. Primero mide el lugar y reúne los datos en una contextura dimensional que permite una reducción gráfica. Todos los elementos fijos del entorno quedan registrados. Rasgos naturales como ríos, corrientes, protuberancias rocosas y peñascos notables, al igual que árboles de gran tamaño, son registrados junto con aquellos que obedecen a intervención humana, como carreteras, paredes, depósitos de agua, tendido eléctrico y edificios. Hay que incluir cuantos elementos puedan servir como puntos de referencia.

Hay que servirse del GPS (Sistema Global de Posicionamiento) en lo posible, aunque siendo conscientes de que las coordenadas ofrecidas a veces no son del todo exactas. La lectura cuidadosa de las especificaciones del equipo y unas pruebas de precisión referidas a un punto específico ya determinado y contrastadas con las medidas de otros usuarios de GPS propician medidas óptimas. Puede que sea necesario contar con una estación fija a modo de base de operaciones.

El cartógrafo registra a su vez las características geográficas de todas y cada una de las piezas de evidencia halladas. La colaboración en este punto es imprescindible. Los trabajadores interrumpen su labor cuando el cartógrafo lo indica y aportan medidas en todas las coordenadas.




Figura 14.3. Excavación lista para registrar en un plano. Los puntos de interés han sido marcados y expuestos; la zona se cuadrícula con cuerdas; cuadrados y contenido son numerados; una sonda indica la profundidad y una flecha (pequeña) señala hacia el norte (el nombre del lugar, número asignado y fecha han sido registrados).

Fotógrafo

Tiene la tarea de mantener un registro fotográfico del lugar y de la evidencia. Si no es posible hacerse con los servicios de un profesional, la tarea pertinente es asignada a uno de los miembros del equipo y será llevada a cabo con prevalencia sobre todas las demás. El lugar debe ser, pues, fotografiado, al igual que toda evidencia hallada y las tareas en curso registradas por etapas identificadas mediante fecha, hora y tema de interés.

Los otros trabajadores han de poder concentrarse en su cometido específico y contar con el fotógrafo presto a la acción tan pronto sea necesario, de modo que las labores respectivas no se vean comprometidas. Es posible que el fotógrafo requiera un asistente para actualizar el registro de tomas en tanto él se ocupa de ellas.



Otros miembros

El resto del equipo atiende a la disponibilidad de palas, espátulas, cepillos, cubos y cedazos o tamices. Estudiantes y grupos numerosos gozan de más libertad y de tareas asignadas por rotación, pero los componentes de equipos pequeños y bien establecidos se reparten labores concretas para eliminar toda posible interferencia, previa consideración de sus aptitudes personales, asunción de responsabilidad propia y convenio tácito de velar por el bienestar de sus compañeros.

Métodos de excavación

Son varios, y el mejor para el trabajo en juego depende del *tipo* de enterramiento (en el subsuelo, individual, aislado, primario, intacto), la *localización* (bosque, cementerio, suelo de una vivienda), el *estado del terreno* (blando o muy compacto, húmedo o seco), y la *profundidad*. Hay que valorar todas esas condiciones, fijar prioridades y resolver ser práctico y flexible.

Las páginas siguientes presentan una excavación modelo (Figuras 14.5a-g). Se trata de una tumba individual situada en un lugar remoto. La localización fue fijada en términos generales por un informador, y más tarde precisada conforme a los cambios en la densidad del suelo y la vegetación. El terreno circundante no ha sido alterado; la tumba sigue intacta, el suelo firme y seco, y la profundidad del enterramiento es de aproximadamente un metro.

Toda la zona de esta excavación modelo fue cartografiada mediante GPS y se establecieron hitos que permitieran detallar en el mapa la posición de la tumba y su contenido con referencia a puntos fijos. El mapa incluye coordenadas direccionales y puntos de referencia principales (por ej. grandes árboles, edificios y vallas).

En este tipo de excavación, los límites del lugar de trabajo quedan más allá de las paredes de la fosa del enterramiento original (algunos métodos de excavación



Figura 14.4. Exhumación en curso cerca de Chajul, El Quiche, Guatemala. Los antropólogos forenses del Proyecto de Exhumación de la Oficina de Derechos Humanos del Arzobispo de Guatemala (ODHAG) demuestran una excelente labor de equipo para completar la exhumación, registrar y fotografiar la evidencia hallada y extraer los restos para el análisis de laboratorio. También dedican parte de su tiempo a las familias de las víctimas con las que hablan de aspectos de vestimenta y otros no atendidos en las entrevistas preexhumación. Además de su labor profesional, los miembros del equipo son constantemente respetuosos con los rituales religiosos y las expresiones de dolor (foto: Lancero López).

requieren que la operación se atenga a ellas). El área de excavación es delimitada con un cordel tensado entre mojones y éstos se implantan más allá de las esquinas (no en ellas) de los lindes de la excavación, en número de dos por esquina. El cordel se tiende tan próximo al suelo como sea posible a lo largo del borde de la excavación propuesta (Los cordeles deben servir de ayuda al cartógrafo, sin obstaculizar el paso de los excavadores).

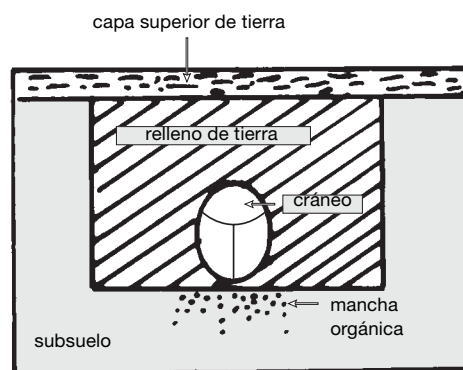
La **documentación** reviste gran importancia y así se proclama constantemente en el curso de la excavación porque con demasiada frecuencia se omite por la intensidad del momento. Documentar significa interrumpir el trabajo, fotografiar, cartografiar y dejar constancia escrita de lo hecho y lo hallado. Los arqueólogos y criminalistas experimentados saben muy bien cuándo deban echar el freno para documentar detalles de interés antes de que la información resulte contaminada o se pierda. Toda pausa para documentar aporta la oportunidad de dar un paso atrás en la labor en curso, evaluar el progreso global de la misma y reparar en qué puede haberse descuidado. Es un paso esencial.

Figura 14.5

Excavación modelo de una tumba individual, aislada, intacta

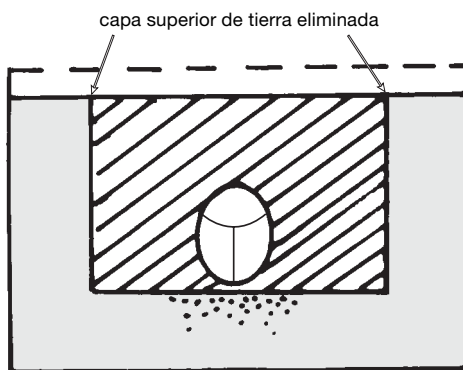
Los dibujos representan una sección vertical de la tumba modelo a la altura de la bóveda craneal. La capa superior es tierra; la gris, el subsuelo intacto; y las rayas oblicuas, el relleno de tierra de la tumba. El punteado debajo del cráneo corresponde a la mancha orgánica resultante de la filtración de los líquidos de la descomposición.

1. Documentar el área antes de que sea alterada de alguna manera.
2. Eliminar desechos y vegetación.



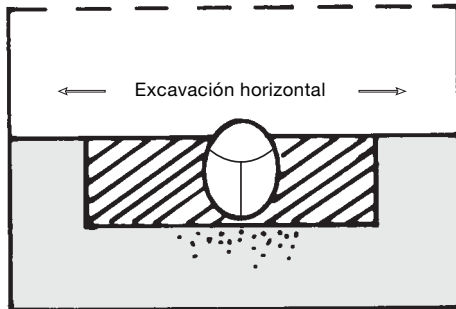
- Empezar eliminando la hojarasca y la vegetación superficial. Buscar cabellos, vestido o cualquier elemento que pueda indicar la actividad humana en la zona.
- Sondar para ubicar y delinear las paredes de la tumba.
- Marcar el lugar aproximado de la tumba y de cualquier evidencia en la superficie.

3. Documentar el área antes de iniciar la excavación.
4. Eliminar la capa superior de tierra y delimitar el perfil de la tumba.



- Mover horizontalmente con la pala hasta eliminar la capa superior de tierra (véase la fig. 14.5a).
- Examinar los cambios de coloración del suelo que pueden asociarse con mezcla de la capa superior y el subsuelo. Cuando las diferencias de color son leves, un ligero rociamiento con agua ayuda a oscurecer la materia orgánica e intensifica el color.
- Cuando el perfil de la tumba es plenamente visible, medir, fotografiar y cartografiar.
- Examinar el perfil en busca de información acerca del tamaño y forma de las herramientas de excavación originales (por ej. palas, picos, maquinaria).

5. Eliminar la sobrecarga.

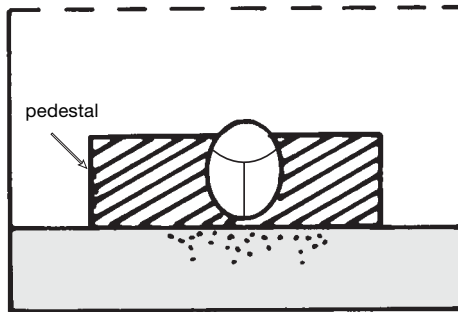


- Seguir eliminando la sobrecarga de tierra, incluido el relleno de la tumba.
- Trabajar horizontalmente, eliminando las finas capas de relleno y manteniendo una superficie de trabajo horizontal.
- Usar las herramientas con cuidado. Fácilmente pueden dislocar y dañar la evidencia subyacente, especialmente los huesos. No insertar nunca la pala verticalmente.
- Si los cambios de color, densidad o textura del suelo despiertan curiosidad o sospechas, pasar de pala a espátula para tener un mejor control y un suelo más fino, preciso y limpio. Si aparece algún objeto, cambiar a cepillo para evitar marcas de la herramienta.
- Tamizar el suelo secuencialmente, nivel a nivel. No es raro que aparezcan evidencias en el relleno de la tumba: colillas de cigarrillo, basura, armas, casquillos de bala, cartuchos, cuerdas, cabello y trozos de ropa son unos pocos ejemplos.

6. Documentar cada elemento de interés que aparezca.

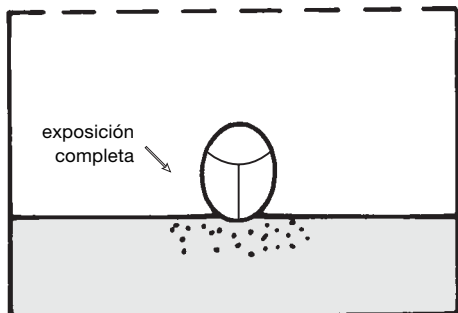
- Detener la excavación con cada hallazgo. No desplazarlo a menos que bloquee el progreso de la operación. Y aun entonces, recuperar el hallazgo una vez expuesto en su ubicación y totalmente documentado.
- Parar si se encuentra el cuerpo. Eliminar el relleno sólo en medida suficiente como para determinar la posición del cuerpo. No alterar ni quitar ninguna parte del mismo.

7. Asegurar cada hallazgo (vía pedestal).



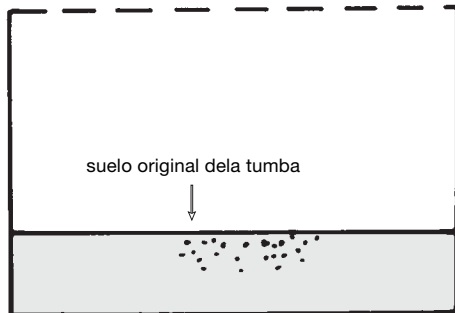
- Circunscribir el cuerpo cavando en sus lados hasta el nivel más bajo que alcanza (aproximadamente unos 30 cm). Es como si se abriera una zanja alrededor del cuerpo. El resultado toma forma de pedestal. El término arqueológico común para este método es «asentar». El propósito es acceder al curso de la operación antes de cualquier cambio y ganar espacio para trabajar cuidadosamente. Asentar de igual modo todos los artefactos.
- Si no hay espacio para cavar alrededor del cuerpo, hágase lo mejor posible. Puede ser necesario desplazar (sacrificar) una pared de la excavación para ganar espacio de maniobra en el suelo de la misma.

8. Exponerlo todo sin alterar la evidencia.



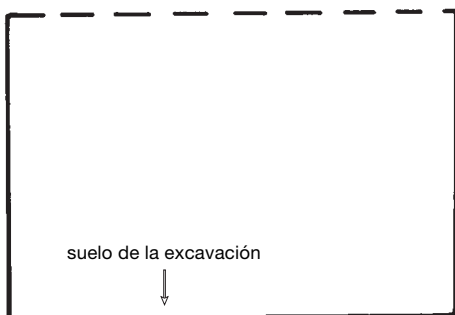
- Exponer los restos y evidencia asociada mediante un movimiento lateral, usando un cepillo suave y herramientas pequeñas. No usar el cepillo sobre tejidos, pues puede destruir la evidencia fibrosa.
- Examinar la tierra circundante al cráneo por si contiene cabellos. Poner esta tierra en una bolsa para su estudio en el laboratorio.
- Si los restos pertenecen a una mujer adulta hay que estar alerta a la presencia de restos fetales asociados.
- La paciencia es esencial. Los restos pueden ser frágiles y la interrelación de elementos puede verse alterada.

9. Documentar toda la evidencia plenamente expuesta.
 10. Desenterrar los restos y la evidencia asociada.



- Si cabe la posibilidad de que los huesos se fracturen al retirarlos, medirlos todavía en su lugar. Las medidas deben ser apropiadas para una estimación de estatura.
- Retirar los restos con cuidado y efectuar un inventario básico de todo lo hallado. Observar el estado de los restos. Embolsar cada mano y pie por separado. Incluir uñas de los dedos si las hay. Poner sumo cuidado con los huesos de la cara. Verificar si hay dientes sueltos y asegurarse de que no se pierde ninguno.
- Retirar y registrar toda la evidencia asociada con los restos, lo que incluye ropas, botones, ornamentos, armas, balas, agujas del pelo y gafas. Puede que algo de la evidencia ayude a identificar a la víctima o al perpetrador o a adquirir algún conocimiento de los sucesos en torno al momento de la muerte.

11. Proseguir hasta que se alcanza suelo «estéril».



- No parar hasta no dar con suelo «estéril». En otras palabras, seguir excavando el suelo de la tumba hasta dar con una capa de suelo intacta y sin manchas.
- Revisarlo todo. Atender a la evidencia adicional que pueda haberse desplazado hacia abajo por la acción tuneladora de necrófagos invertebrados (necrófitos). Cabellos, botones, proyectiles, dientes sueltos, reparaciones dentarias, monedas y joyas son algunos de los elementos que cabe recuperar.

12. Documentar la excavación completada.**13. Empaquetar con cuidado.**

- Usar bolsas de papel y cajas de cartón para facilitar el secado. Las bolsas de plástico favorecen el crecimiento de hongos y la ulterior destrucción orgánica.
- Marcar claramente la numeración de la evidencia en todos los contenedores con tinta indeleble. Incluir el nombre del lugar y la fecha si no forman parte de la numeración de las piezas de evidencia.

14. Terminar el trabajo.

- Reponer el relleno de la fosa de excavación y limpiar el lugar. Considerar las condiciones locales y el terreno circundante y proceder a la quema, enterramiento o alejamiento de la basura, según proceda. Téngase presente que los miembros hasta el momento activos abandonarán el lugar, pero los residentes les recordarán por lo que dejen tras de sí.

15. Documentar el proyecto completado.

- Fotografiar la zona al partir. Las fotografías finales son prueba de finalización de un buen trabajo profesional. También sirven para proteger al equipo de imputaciones por causa de ulterior vandalismo.



Figura 14.6. Evidencia en trazas. Esta excavación se completó con equipo mínimo, usando las paredes de la excavación original a modo de guía en vez del cuadrículado habitual. El mango agudo del cepillo fue usado para indicar el norte durante la toma de fotografías. La etiqueta de papel contenía la fecha, localización y número del entierro. No se ve ropa ni restos de la misma en el cuerpo, pero una excavación cuidadosa reveló fibras sintéticas de costuras todavía en su sitio a lo largo de cada pierna.

¡Quitar la basura del enterramiento antes que éste de ella!

CASO EJEMPLO: TRAZAS DE EVIDENCIA EN IRAK

El hallazgo de restos humanos suele desencadenar un frenesí. Puede que el cuerpo haya permanecido quietamente enterrado durante decenios, pero de pronto hay que hacer algo y al punto. Las preguntas se amontonan. La primera es: «¿quién es?». Luego «¿qué ocurrió?», «¿cómo murió?». Lamentablemente, la evidencia física no colabora presentándose en igual secuencia.

Si los restos son arrancados del lugar y despachados al laboratorio para la identificación inmediata, la información contextual se pierde y el valor de la evidencia asociada disminuye. Toda la evidencia –el cuerpo y elementos asociados– debe ser tratada con igual cuidado. Puede que la evidencia asociada sea lo único con que se cuenta para dar respuesta a la pregunta «¿qué ocurrió?».

En el Kurdistán iraquí fue expuesto un esqueleto en una sepultura anónima de una base militar. Era necesario saber si la tumba había precedido a la base o si sólo contenía uno de los muchos «desaparecidos» de la guerra.

La respuesta se encontraba en la misma tumba. Los enterramientos musulmanes son realizados por la familia. Las mujeres lavan el cuerpo y lo envuelven en un sudario sin ropas. Los hombres entierran el cuerpo de lado, cara a la Meca. Un cuerpo en decúbito supino o sin ropas no podía haber sido enterrado por la familia.

El esqueleto en cuestión había sido enterrado con el rostro vuelto hacia la Meca. No había ropas visibles. Sin embargo, un examen cuidadoso reveló la presencia de una hebra doble en ambos lados de las piernas. La tela de los pantalones, probablemente lana, se había descompuesto con los tejidos blandos del cuerpo. Pero el hilo de algodón-poliéster de las costuras del pantalón seguía en su sitio. La víctima no había sido enterrada por su familia; de ahí que probablemente fuera uno de los muchos kurdos ejecutados en la base militar (la bóveda craneal presentaba un orificio de bala).

La información proporcionada por unos simples hilos sucios de tierra demostró ser valiosísima.

INTERVALO *POST MORTEM* (TIEMPO DESDE LA MUERTE) Y TAFONOMÍA FORENSE

Cuando un cuerpo es hallado en circunstancias inesperadas, una de las primeras preguntas que suscita es «¿Cuánto tiempo lleva muerta esta persona?». Es el **intervalo *post mortem*** o tiempo transcurrido desde la muerte. La información es importante tanto para el proceso de identificación como para la investigación del suceso. El conocimiento del momento de la muerte ayuda a diferenciar los casos forenses de los históricos o antiguos. También ayuda a buscar informes sobre

personas ausentes en cuanto a probables concordancias y puede contribuir a la asociación de sospechosos con un tiempo y lugar dados. Lamentablemente, esta información esencial es algo elusiva. La investigación ha servido para definir los parámetros, pero no hay respuesta fácil.

La tafonomía forense es el estudio multidisciplinario del intervalo *post mortem*. Por definición, **tafonomía** es el estudio de la suerte habida por los restos de los organismos después de la muerte. Hasta hace poco, el término *tafonomía* era usado casi exclusivamente por los paleontólogos dedicados al estudio del proceso de fosilización. Los científicos forenses lo usan ahora para el proceso previo: descomposición. La investigación tafonómica con fines forenses fue usada por primera vez en estudios casuísticos y comparativos en animales, muchos mediante el uso de cerdos como modelo de la descomposición humana. Entonces, en 1972, William Bass fundó la Unidad de Investigación Antropológica en la Universidad de Tennessee y empezó a aceptar donaciones de cuerpos con fines de estudio. Tras la desazón inicial de ver cuerpos humanos en curso de descomposición con fines científicos, la comunidad forense reconoció la importancia del estudio. Iniciada la década de 1980 empezaron a aparecer con regularidad artículos de investigación en las publicaciones científicas.

Hoy la tafonomía forense es un campo de estudio bien establecido en la ciencia forense y, como muchos otros temas de ésta, la investigación y su aplicación se benefician de un enfoque multidisciplinario. Los especialistas incluyen antropólogos, entomólogos, botánicos y muchos otros expertos, incluidos edafólogos y especialistas en ecología. La sección siguiente explora lo que este grupo de científicos ha aprendido acerca del proceso de la descomposición y enumera los factores –ambientales y culturales– que afectan a la velocidad de la misma y, de ahí, la estimación del tiempo transcurrido desde la muerte.

Cambios inmediatos *post mortem*

La mayoría de los cuerpos son tratados en las primeras horas siguientes a la muerte y los investigadores médicos forenses están familiarizados con los primeros cambios *post mortem*: *algor mortis*, *livor mortis* y *rigor mortis*. **Algor mortis** es simplemente el enfriamiento del cuerpo, de inicio inmediato a la muerte. **Livor mortis** es la coloración cárdena que experimenta la piel de la parte inferior del cuerpo (salvo en áreas comprimidas). Proviene del movimiento gravitatorio de la sangre y aparece al cabo de una hora y media a dos horas después de la muerte. **Rigor mortis** es el estado de rigidez e inflexibilidad, fruto de cambios químicos en los tejidos, que adquiere un cadáver al poco de la muerte. Empieza en los músculos pequeños ya al cabo de 10 minutos y progresa por todo el cuerpo, completándose hacia las 12-24 horas para desaparecer luego lentamente (y reiniciarse en los músculos pequeños) en el curso de uno o dos días a medida

que comienza la descomposición. Pueden hacerse estimaciones más precisas si se conoce la temperatura ambiente y la masa muscular.

Proceso de descomposición

Se inicia con la **autolisis** o «autodigestión». Las células son destruidas por las enzimas que producen. La estructura celular del tejido se decompone y éste se hace cada vez más blando. Sigue la putrefacción. A medida que las membranas celulares se destruyen, los tejidos que constituyen barreras en el interior del cuerpo dejan de defenderlo. Los microorganismos que contribuyen al proceso digestivo se desparraman por la cavidad corporal en la que se nutren de la materia orgánica que ésta contiene, en particular de proteínas. Los gases metabólicos quedan atrapados en el interior del cuerpo, hieden y hacen que el cuerpo se hinche, en particular el abdomen.

El inicio de la putrefacción conlleva una larga secuencia de eventos. Los cambios primeros más visibles son el decaimiento de la piel, la pérdida de pelo y la decoloración cutánea. El decaimiento de la piel se debe a la acumulación de líquido debajo de ella que es consiguientemente separada casi como una ampolla creada por excesiva insolación y grave quemadura. La piel se desprende en el sentido de la fuerza de la gravedad. Puede parecerse a un guante holgado o a unas medias estiradas. El pelo cae con facilidad, en general con piel adherida. La piel se vuelve verdosa a negruzca (el color verde es uno de los cambios que muestra la sangre roja cuando se descompone).

Durante este tiempo prosigue el hinchamiento y el cuerpo va perdiendo líquido. Cuando los gases son liberados, el cuerpo se deshinch y la piel tiende a asentarse sobre el esqueleto. Algunos de los huesos quedan expuestos. Ligamentos, cartílago y piel momificada son los últimos tejidos blandos que persisten.

Cuando el hueso queda expuesto por vez primera aparece amarillo y graso, y sigue cambiando largo tiempo después de su exposición. Los aceites se filtran al exterior y los huesos emblanquecen a la luz del sol o se tintean del color del sustrato. Con el tiempo se quiebra la corteza ósea, se descama y exfolia dejando expuesto el hueso poroso interno. En un sustrato ácido, el hueso se descalcifica lentamente y es destruido. En condiciones ricas en minerales, los que son naturalmente propios del hueso se pueden ver reemplazados a lo largo del lento proceso hacia la fosilización.

Factores ambientales (clima)

«El cambio inmediato *post mortem* puede verse esencialmente como una competición entre descomposición (desintegración y putrefacción) y desecación». Micozzi, 1986.

La humedad y el oxígeno son fundamentales para la descomposición por ser vitalmente esenciales. Tras el proceso químico de autólisis, la descomposición restante depende de los procesos digestivos de una u otra forma de vida. El margen térmico (no escaldante o glacial) ha de propiciar la vida; más calor acelera la digestión; menos, la retarda.

Considerando estos hechos es fácil entender por qué los climas cálidos y húmedos favorecen la descomposición y los frescos y secos la conservación. El paso siguiente consiste en reparar que ni el calor ni la humedad bastan por sí mismos. Unas condiciones cálidas y secas (desiertos, estancias secas por el calor) conducen a la desecación y momificación. Los organismos que digieren el cuerpo echan en falta la humedad antes de agotar los nutrientes y no acaban su trabajo.

Las condiciones frescas y húmedas (ríos, ataúdes llenos de agua) favorecen la producción de **adipocira**, grasa cadavérica compuesta por ácidos grasos insolubles resultantes de la lenta hidrólisis de las grasas del cuerpo en el agua (Mellen *et al.*, 1993; Hobischak, 2002). Algunas bacterias consumen adipocira, pero lentamente.

Algunas condiciones de humedad (turberas, fondos cenagosos de ríos profundos) pueden contribuir a la conservación. Aquí el ingrediente ausente es el oxígeno. Las bacterias más responsables de la descomposición no pueden sobrevivir sin oxígeno. Y si la temperatura es suficientemente baja tampoco pueden siquiera los microbios anaerobios del interior del cuerpo. En estas condiciones, el tejido blando extremadamente frágil logra sobrevivir. Se halló tejido cerebral bien conservado en cráneos de tripulantes del *H. L. Hunley*, un submarino de la Guerra Civil (noticia de prensa del doctor Robert Neyland, director de proyecto, Comisión Hunley, 10 de mayo de 2001). El oxígeno había sido agotado por la tripulación y su muerte fue seguida de penetración total de su cámara en el cieno del frío fondo oceánico.

Hay estudios sobre la velocidad de descomposición en diferentes climas y estaciones en condiciones húmedas, cálidas (Bass, 1997), calientes, áridas (Galloway *et al.*, 1989) y «frías» y secas (Komar, 1998; Weitzel, 2005) (las condiciones frías son las del verano canadiense, no del invierno; de ahí que las temperaturas sean moderadas). Lamentablemente, los estudios son de difícil comparación porque la descomposición es multifactorial y continua, los tipos de sepultura son distintos y los investigadores tienden a definir y delinear los estadios de descomposición de manera algo diferente. Uso la información del doctor Bass sobre la descomposición estival de Tennessee como modelo y describo las desviaciones que cabe esperar en medios ambientales diversos. Léanse los estudios en su totalidad y en relación con los ambiente locales y el tipo de sepultura.

En Knoxville, Tennessee, la temperatura estival media oscila entre 10 y 31 grados Celsius (68-87 Fahrenheit); la media invernal entre -1 y 8 grados Celsius (30-47 Fahrenheit), y la pluviometría anual media alcanza unos 127 cm (50 pulgadas) (información proporcionada por el Servicio Nacional de Meteorología).

Si la humedad y la temperatura permanecen constantes, de manera relativamente similar discurre la velocidad de descomposición. En un cadáver con conte-

nido celular de agua del 70-85 por ciento es mucho más fácil mantener la humedad que el calor. Así, la descomposición temprana de un cuerpo en ambiente cálido y árido es aproximadamente igual que en uno cálido y húmedo. En el interior del cuerpo, las condiciones son las mismas. Las diferencias aparecen cuando el cuerpo empieza a deshidratarse. Una desecación rápida origina momificación lenta y descomposición más amplia.

La tabla 14.2 se basa en enterramientos en superficie y cuerpos desnudos, en otras palabras, donde la exposición es total. Añádase sombra, ropas, cubiertas protectoras o sepultura y la velocidad de descomposición cambia. La reducción de la exposición puede aumentar o disminuir la descomposición en función de la humedad, la temperatura y una cosa más: el acceso de carroñeros al cuerpo.

Shean *et al.* (1993) demostraron que los restos expuestos se descomponen más deprisa que los protegidos. El diferencial de temperatura fue al efecto el factor primario. Los gusanos son más activos en lugares cálidos y menos a la sombra. Hay que poner cuidado al aplicar esta premisa a cualquier área con sombra. El interior de un coche, por ejemplo, puede albergar sombra, pero también puede ser mucho más cálido.

Tabla 14.2. Velocidades de descomposición en un entorno cálido, húmedo.

Grandes mamíferos y aves excluidos; en paréntesis diferencias mayores en ambientes húmedos y secos

Plazo de tiempo y características definitorias	Animales	Piel y cabello	Gas y líquidos	Mohos y plantas	Huesos
Primeras 24 h; masas de huevos	huevos de mosca cual fino serrín de color blanco	venas azules o verdinegras	sale líquido de las aberturas		
2-7 días; gusanos e hinchamiento	eclosionan y se se nutren; primeros escarabajos	se desprende la piel; cae el pelo; la piel se oscurece	se hincha el abdomen; sale líquido por aberturas	empiezan a surgir mohos; ácidos grasos volátiles destruyen la piel vegetación en torno	huesos faciales expuestos
2-4 semanas, escarabajos en declive	menos gusanos, más escarabajos	piel caída y correosa (se crea adipocira en ambientes húmedos)	decae la hinchazón; cuerpo se seca	invasión de mohos; no crecen plantas	otros huesos expuestos, amarillos y grasos
2-12 meses, secado y esqueleto total	roedores atacan huesos, animales pequeños anidan en cavidades	piel desaparece (piel puede momificarse en ambientes secos, cálidos o «fríos»)	secado total	musgo y algas verdes, surgen primeras plantas al sol, manchas	exudación de aceites, huesos emblanquecen en terreno y/o algas verdes a la sombra

Tabla 14.2. (Continuación)

Grandes mamíferos y aves excluidos; en paréntesis diferencias mayores en ambientes húmedos y secos					
Plazo de tiempo y características definitorias	Animales	Piel y cabello	Gas y líquidos	Mohos y plantas	Huesos
2-10 años, rotura de huesos	más roedores			raíces y plantas invaden el terreno rico en nutrientes	grietas en huesos con exfoliación

Fuente: resumido de Bass, 1997.

Las vestiduras y coberturas diversas pueden proteger al mismo cuerpo o a los animales que se nutren de él. Una cubierta totalmente impermeable puede excluir insectos y otros carroñeros, de modo que la velocidad de descomposición dependa exclusivamente de las bacterias. Pero si los insectos pueden permanecer *in situ* el tiempo suficiente para depositar huevos, los gusanos contarán con mejores condiciones para nutrirse dado el refugio, calor y humedad imperantes. La cubierta toma el lugar de la piel, de modo que los gusanos consumen la que habrían evitado de estar expuesta. En consecuencia, la exposición de los huesos se produce con mucha más rapidez.

El tipo de paño influye en el grado de protección. La que ofrecen las fibras naturales es muy poca porque son digeribles y atractivas una vez impregnadas de líquidos orgánicos. También son permeables y permiten la evaporación de la humedad. Las fibras artificiales son menos permeables, en su mayoría indigestas y de descomposición más lenta.

Una sepultura ofrece más protección. Rodríguez y Bass (1985) enterraron seis cadáveres sin embalsamar a profundidades de 1, 2 y 4 pies (30,5/61/122 cm). Los cadáveres fueron exhumados y examinados periódicamente a lo largo de un año, quedando plenamente demostrado que la descomposición cursa mucho más lentamente en las sepulturas dada la ausencia (o disminución) de insectos carroñeros y temperatura más baja. Las tumbas más hondas favorecieron la conservación.

Carr o ñer os

Después de la autólisis, la descomposición es fruto de algún tipo de actividad alimentaria. Moscas y escarabajos son los carroñeros principales, pero no los únicos. Otros artrópodos son atraídos a los restos para hacer presa de los carroñeros ya presentes. Arañas, ácaros, escorpiones y miriápodos son sólo unos pocos ejemplos (Catts y Haskell, 1990). La mejor información acerca del intervalo *post*

mortem deriva en parte de estudios sobre los ciclos de vida de los artrópodos. El entomólogo forense es el más indicado para recoger y analizar esta información, pero en su defecto hay que tomar muestras del cuerpo, debajo de él y en el terreno circundante asistiéndose de las pertinentes instrucciones de recogida (Catts y Haskell, 1990; Haskell et al., 1997).

El intervalo *post mortem* aporta sólo parte de la información derivada de insectos carroñeros, algunos de los cuales han sido usados a veces para detectar las drogas y venenos ingeridos con los tejidos del cadáver (Gunatilake y Goff, 1989; Bourel *et al.*, 1999).

Siguen a las moscas y escarabajos otros carroñeros de mucho mayor tamaño. Los hay especialistas, como los buitres, y oportunistas, como los mapaches. En América del Norte, los restos suelen ser pasto de cuervos, buitres, cánidos y roedores. En las zonas costeras los cangrejos son los carroñeros más voraces. Los cerdos, de haberlos, pueden competir con los cánidos; he trabajado en casos consumidos y dispersos por cerdos salvajes en Haití y Fidji. Cualquiera de los grandes carroñeros puede dar al traste con la datación trabajosamente elaborada de un lugar de descomposición.

Las aves carroñeras no suelen causar grandes daños en los huesos. Los mamíferos pequeños, como los roedores, se hacen con los huesecillos y los roen mucho tiempo después de la desaparición de la carne; los más grandes, como los perros, desarticulan el cuerpo, se llevan sus pedazos a lugares diversos y rompen o pulverizan los huesos. Todos los animales dejan huellas de su presencia: las marcas dentales son las más obvias. Los grandes carroñeros pueden reducir un cuerpo a trizas en muy poco tiempo y causar estragos en las estimaciones del intervalo *post mortem*. En Florida, hace algunos años una mujer falleció en un apartamento que compartía con cuatro perros. No quedaban sino fragmentos del esqueleto sólo una semana más tarde.

Plantas asociadas

En los estadios iniciales de la descomposición las plantas circundantes son destruidas por los ácidos grasos volátiles liberados del cuerpo que, una vez disipados, dejan de obstaculizar el retorno de las plantas, que se sirven del fertilizante natural aportado por el cuerpo para componer una exuberante vegetación. Es mucho más fácil servirse de este hecho para localizar una tumba que para estimar el intervalo *post mortem*, pero los botánicos forenses profesionales pueden extraer mucha información de las plantas. Lo malo es que estos especialistas no abundan.

David Hall, botánico forense, escribe: «Toda planta que toca restos humanos o es enterrada con ellos puede ser valiosa» (1997). Recomienda que se fotografíen las plantas vecinas a la tumba para un futuro análisis. Las muestras de control deben ser tomadas del área circundante y las de la evidencia del entorno inmediato al cuerpo, incluidas las capas de terreno situadas encima y debajo del mismo. Las

muestras deben comprender tallos, ramas, hojas, raíces y flores (polen incluido). Una guía adecuada (Hall, 1997; Coyle, 2005) es al efecto de gran ayuda.

Si se encuentra una planta perenne, como un árbol, en crecimiento a través de los restos o en el relleno de la tumba, los anillos anuales del tallo o raíces pueden aportar información sobre el número mínimo de años (no los exactos) desde la deposición del cuerpo. Estas partes vegetales deben ser asociadas con los restos de modo demostrable (Willey y Heilman, 1987). Puede haber raíces y tallos en crecimiento a través de las ropas desde los forámenes óseos o claramente alterados por la excavación o colocación del cuerpo.

Es normal dar con raíces en las tumbas, de modo que las tijeras de podar son una herramienta de uso común en los trabajos de excavación. Las raíces consumen a veces totalmente el cuerpo y su existencia puede ser la única evidencia restante. En una ocasión excavé la tumba de un niño en un sustrato coralino hecho trizas. Crecían en la zona algunos matojos, pero no había nada encima de la tumba; sólo dimos con algunos fragmentos de raíz al despejar la fosa de poco más de un metro de profundidad. Sin embargo, el enterramiento apareció como un amasijo casi sólido de minúsculas raíces agrupadas en forma de ataúd. Ya se conocía el momento de la muerte, pero me pregunto qué más habría podido determinar un botánico forense a partir de aquella evidencia compactada.

El análisis del polen puede contribuir a determinar la estación (no el año) en que tuvo lugar el enterramiento. El polen pervive durante centenares de miles de años y su utilidad está ya bien establecida en la investigación paleogeográfica. Szibor y su equipo (1998) documentan al respecto un caso forense. Una sepultura colectiva hallada en Magdeburgo, Alemania, podía asociarse con una de dos matanzas conocidas: una al principio de la primavera y otra mediado el verano. Se filtró el polen de los conductos nasales de los cráneos y el análisis consiguientemente demostró que pertenecía a plantas que florecen en verano, no en la primavera (una práctica útil puede ser la recogida rutinaria del contenido de los conductos nasales por si procede un ulterior análisis).

Prácticas funerarias

La velocidad de descomposición puede lentificarse o casi pararse por diferentes prácticas funerarias. La conservación de los muertos ha procedido de maneras diversas desde la Antigüedad, pero el embalsamamiento actual data del siglo XVII y su objeto fue facilitar el estudio anatómico. La práctica moderna ganó popularidad en Estados Unidos en los tiempos de la Guerra Civil, cuando los cuerpos de los soldados caídos eran enviados a su lugar de origen para su enterramiento (Johnson *et al.*, 2000). Hoy es común en otras partes del mundo, pero Estados Unidos es probablemente el único país donde se lleva a cabo rutinariamente incluso para enterramiento inmediato.

El líquido embalsamante es un agente antibacteriano. Se inyecta en los vasos sanguíneos al tiempo que se extrae la sangre. También puede ser inyectado directamente en los órganos o bombeado en las cavidades del cuerpo, medida particularmente importante para preservar de la putrefacción si el sistema vascular está de algún modo comprometido. El principal ingrediente del líquido embalsamante es formalina, solución acuosa del gas formaldehído. Otros ingredientes pueden ser alcohol, silicona, lanolina, colorantes, aromáticos, etc. Las fórmulas varían en su composición según el fabricante, fecha de preparación y tiempo transcurrido desde la fabricación. Además, los diferentes componentes decaen a distinta velocidad modificando la composición del residuo. El embalsamamiento es fácil de reconocer en el cuerpo que conserva la carne, pero el residuo difícil de identificar en los restos esqueléticos a menos que contenga un ingrediente detectable, como un metal pesado.

Los metales pesados, como el arsénico, el plomo y el mercurio, tienen excelentes propiedades antibacterianas y se han usado comúnmente en los líquidos para embalsamar desde finales del siglo XIX y principios del XX. Los resultados son sorprendentes (véase el caso de Elmer McCurdy inserto líneas abajo). Lamenta-

CASO EJEMPLO:ELMERMCCURDY, UNFUERADE LA LEYAMERICANO

(Relato que habría que leer en su forma original. Puedo aportar los datos, pero la cultura y humor de la historia es propia de Clyde Snow.)

En 1977 cayó el brazo de un muñeco colgante en una casa de los horrores del Sur de California. No habría significado mucho de no dejar a la vista un hueso humano. Como dijo el doctor Snow «¡la copia era momia! más bien». La sorpresa del descubrimiento motivó una investigación policial que abarcó sesenta y seis años y cubrió medio continente. El rastreo terminó en Oklahoma, donde el cuerpo de Elmer McCurdy había sido embalsamado en 1911. Elmer era un asaltador de trenes que había sido abatido a balazos por la policía y trasladado luego a la funeraria más próxima. Cuando el propietario descubrió que Elmer carecía de familiares conocidos vio en ello al punto una oportunidad rentable. Embalsamó a Elmer «a fondo» con arsénico y lo expuso en el cuarto trasero. Los curiosos podían entrar y contemplar un «malhechor auténtico» por sólo un chavo. Un feriante se hizo más tarde con el cuerpo, y Elmer recorrió el Oeste antes de terminar como «un muñeco más» en una atracción de feria conocida por «Risas desde lo más oscuro».

No acierto a saber qué es lo que más me choca, si el relato de la odisea del Elmer muerto o el embalsamamiento que la hizo posible. La autopsia reveló que la conservación de los tejidos era excelente. Células y fibras parecían normales, los glóbulos sanguíneos intactos, secciones del cerebro mostraron neuronas reconocibles. Sólo el tejido pulmonar apareció dañado, lo cual puede obedecer a circunstancias *ante mortem*. Resumido de Snow y Reyman, 1984.

blemente, un buen preservativo actúa tanto en tejidos vivos como en muertos. Los metales pesados son tóxicos para los seres vivos, incluso a concentración muy baja, y tienden a acumularse en la cadena alimentaria. De ahí que ahora queden bajo el control de organismos oficiales y que su aplicación con fines de embalsamamiento sea ilegal.

Al embalsamamiento como inicio de las prácticas funerarias de preservación de restos humanos sigue la inclusión del cuerpo en una caja, que vino a sustituir al antiguo sudario y facilitó las operaciones de traslado de los restos, aunque no se demostró muy diferente de aquél a efectos de preservación: la madera se descompone y el cuerpo queda rodeado de tierra sólo algo más tarde que sin ataúd. De ahí que fueran introducidos los de metal, de duración mucho más larga. Siguieron los sepulcros de piedra u hormigón y los pedestales perimétricos para proteger los ataúdes y evitar el derrumbe de tierra sobre la fosa inicial.

Los restos embalsamados que me ha sido dado examinar de sepulcros diversos suelen aparecer húmedos y cubiertos de moho decenios *post mortem*. La única excepción corresponde a los restos de una mujer joven enterrada a finales del siglo XIX en un ataúd de plomo en forma de cilindro. La piel aparecía intacta en cuanto a color y textura y había moho visible (los metales pesados ejercen un extraordinario efecto preservativo).

Otros factores de conservación

Embalsamamiento al margen, hay muchos procedimientos atóxicos de preservación de los cuerpos; de hecho, todo cuanto es útil para conservar alimentos puede ser usado con ellos: secado, congelación, curación con sal y ahumado. Los resultados no son tan aceptables desde el punto de vista cosmético, pero esto carece de importancia en la mayoría de casos forenses.

No me cabe duda de que todos habéis oído o leído acerca de cuerpos congelados muy bien conservados, pero pocos saben que muchos de los restos de las víctimas del desastre del World Trade Center (11-9-2001 en N.Y.) se conservaron por efecto del humo. Los incendios persistieron por debajo de los escombros hasta tres meses después del atentado. El humo se filtró entre los cascotes, cual si fuera en una fábrica de ahumados, y generó una atmósfera antimicrobiana. Los pedazos corporales sucesivamente remitidos a inspección seguían bien conservados meses después del desastre. Apenas se oía a descomposición y las muchas huellas dactilares eran claramente visibles.




Figura 14.7. Mano susceptible de registro dactilar hallada en una zona de desastre.

Más evidencia de prácticas funerarias

Incluso en ausencia de preservación de los tejidos, la evidencia del trabajo del embalsamador sigue siendo a menudo manifiesta. Las cubiertas oculares de plástico sirven para impedir el hundimiento de los párpados, insertos artificiales mantienen la forma bucal en ausencia de dientes y ajustadas envolturas plásticas previenen de filtraciones a través de la ropa. Pequeñas clavijas metálicas en el maxilar y la mandíbula afirman alambres para mantener la boca cerrada, acción que complementan las suturas labiales. Las incisiones son protegidas con troques a modo de botones. No es raro dar con cera y arcilla junto a los restos. Todo quien necesite capacitarse para distinguir enterramientos de criminales de los normales debe familiarizarse con el enorme surtido de artículos funerarios raramente conocidos por el público en general. Para más información, véanse las publicaciones de Berryman *et al.*, 1991 y 1997.

EXAMEN CUALITATIVO EN EL TRABAJO DE CAMPO**¿Ha sido examinada y mostrada toda la zona?**

- ✓ Artefactos recogidos de la superficie y del interior de la tumba.
- ✓ Muestras de insectos recogidas el terreno circundante.
- ✓ Nidos y madrigueras explorados.
- ✓ Muestras de plantas tomadas de la superficie y relleno de la tumba y del área circundante.

¿Han sido reconocidos y recuperados todos los restos humanos?

- ✓ Separados por lado, izquierdo-derecho, los cincuenta y cuatro huesos de las manos.
- ✓ Separados por lado, izquierdo-derecho, los cincuenta y dos huesos de los pies.
- ✓ El hioides, las tres partes.
- ✓ El cóccix.
- ✓ Todos los dientes, incluidos los de raíz única.
- ✓ Esqueletos infantiles o fetales.
- ✓ Epífisis de subadultos.
- ✓ Fragmentos óseos.
- ✓ Cabello, fibras, uñas y artefactos.

¿Ha sido completada la documentación por escrito?

- ✓ Redactar las notas en estilo narrativo.
- ✓ Incluir fecha y hora.
- ✓ Enumerar participantes.
- ✓ Numerar elementos consecutivamente.
- ✓ Cartografiar ubicación, escala incluida.
- ✓ Dibujar posición de elementos.
- ✓ Inventariar y medir elementos.
- ✓ Incluir material de origen si procede.
- ✓ Firmar y fechar informe.

¿Puede reconstruirse el escenario y la secuencia de recuperación a partir de la documentación fotográfica?

- ✓ Mantener un registro fotográfico.
- ✓ Variar iluminación, planos y ajuste de objetivo.




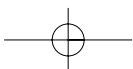
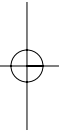
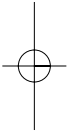
Figura 14.8. Dibujos en perspectiva de una tumba.

- ✓ Fotografiar cada elemento *in situ* y en el laboratorio.
- ✓ Incluir escala e identificación en la foto.
- ✓ Incluir una flecha (o espátula) indicativa del norte.
- ✓ Fotografiar toda la escena con puntos de referencia visibles.
- ✓ Para contextualizar y orientar cada elemento de interés, usar una lente variable que permita «caer» sobre el objetivo mediante varias fotos en secuencia desde la misma posición.
- ✓ Para seguridad, fotografiar la escena desde la misma posición al inicio y final de cada jornada de trabajo.

CAPÍTULO15

RESULTADOS PROFESIONALES





INTRODUCCIÓN

La profesionalidad rige las expectativas en cuanto concierne a métodos, patrones y carácter. Un «profesional» es una persona que observa los patrones del oficio y produce resultados de gran calidad. El profesional acepta la responsabilidad derivada de su trabajo y del de sus subordinados.

Los métodos profesionales en uso en la Antropología forense han sido descritos en los capítulos sobre análisis de laboratorio y métodos de campo (capítulos 13 y 14). El presente contempla el producto final: culminación del estudio osteológico, trabajo de campo y análisis de laboratorio, reunido todo con revisión de registros, informe final debidamente redactado, consulta con testigos expertos, testimonio legal y renovado examen ético.

MANTENIMIENTO DE REGISTROS

No cabe un informe profesional sin anotaciones y registros exactos, y en general no hay sino una oportunidad para registrar la información antes de que se altere, destruya u olvide. Hay que registrar los hechos a medida que se producen y conservar los registros como si de ello dependiera la propia reputación profesional, como así es.

Empiécese por planificar el informe final al iniciar el caso. Llegado el momento de elaborarlo, revisar todo el contenido para asegurarse de que se dispone de registros fiables de cada una de las categorías siguientes.

Información de base

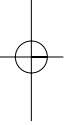
- Nombre de la persona responsable del informe.
- Título, dirección, número de teléfono.
- Nombre de la agencia o persona destinataria del informe.

Fechas importantes

- Fecha del contacto inicial.
- Fecha(s) de la recuperación.
- Fecha (s) de la entrada de cada pieza de evidencia en los registros oficiales.
- Fecha(s) del examen.
- Fecha del informe.

Cadena de custodia

- ¿De quién se recibió la evidencia? ¿Cuándo y dónde?
- ¿Se firmó un recibo? ¿Hay registro de ello?
- ¿A quién se despachó la evidencia? ¿Cuándo y dónde?
- ¿Firmó el receptor la entrega? ¿Hay registro de ello?

Notas

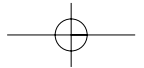
Más vale pasarse que quedarse corto: guardar notas de todo, sucesos, personas, evidencia recuperada o recibida, evidencia analizada, resultados de análisis, disposición. Abstenerse de decidir qué es importante durante el trabajo. Más vale esperar y, llegado el momento, decidir qué corresponde al informe final y qué no es más que observaciones que no vienen al caso.

Hay que conservar las notas escritas a pluma en cuadernos con amplios márgenes. No tachar nada: añadir simplemente las observaciones y correcciones pertinentes (con fecha e iniciales) de modo que se aprecie la evolución del pensamiento y la historia del uso de los métodos.

REDACCIÓN DEL INFORME

Redactar el informe final como si hubiésemos de sufrir amnesia. Pueden pasar meses y años antes de que el caso sea llevado a juicio o reabierto para ulterior investigación. Muchos otros casos habrán sido abiertos y cerrados por entonces, pero siempre se espera que el ponente del nuevo recuerde sin merma todos sus detalles como si fueran propios de la fecha en curso.

El informe del caso pasa a ser un registro permanente del hacer del investigador. Debe ser fiel reflejo del conocimiento global del caso, hallazgos específicos, conclusiones fundamentadas y recomendaciones, y ser claro, exacto y completo; además redactado en una lengua reconocida como medio común de comunicación, lo cual es muy importante si se trata de casos internacionales multiculturales.



Repárese en que el informe del caso no es un documento académico, como el que se suele cursar entre pares de profesión: personas que comparten el mismo vocabulario y saber especializado. El informe forense es redactado para investigadores, abogados, jueces y otros especialistas no necesariamente científicos. Hay que servir-se de una lengua que establezca comunicación con el interlocutor del momento. Si es preciso aplicar un vocabulario y jerga técnicos, se deben aclarar los términos.

Las agencias u organismos oficiales suelen disponer de hojas en formato estándar para sus empleados, pero los consultores independientes tienden a crear formatos idóneos para su práctica. Al margen de ello, los informes forenses típicos comprenden las categorías de información siguientes: razón del caso, descripción de la evidencia recibida, inventario, descripción antropológica, conclusiones, recomendaciones, disposición de la evidencia y un apéndice con mapas y fotos si se juzga útil para facilitar la comunicación inequívoca. Los informes forenses van siempre datados y firmados.

Cubierta

En la cubierta debe figurar el número de caso (y nombre, si procede); la fecha; el nombre, titulación y dirección del receptor; y toda la información de contacto para el experto (la persona signataria del informe).

Antecedentes del caso

Presentar en estilo narrativo una breve historia del caso según lo entiende el relator, incluyendo nombres, fechas, lugares y sucesos. Hay que poner cuidado en diferenciar entre datos de primera y de segunda mano. Los primeros se basan en la experiencia y observaciones propias; los segundos son **de oídas**, en cuyo caso hay que precisar su origen.

Estado de la evidencia (aspecto previo a su tratamiento)

Describir en estilo narrativo el estado en que se hallaba la evidencia cuando advino a custodia propia: empaquetado, etiquetas de identificación, etc. Componen la evidencia todos los restos humanos y elementos físicos asociados. Se trata de información a primera vista, no de un inventario cuidadoso. Por ejemplo, hay que describir la evidencia ósea respondiendo a las preguntas siguientes:

- ¿Intacta, quebrada, fragmentada, o...?
- ¿Húmeda, seca, grasienta, o...? ¿A qué huele?

- ¿Bien calcificada y sólida, desmineralizada y frágil, o...?
- ¿Blanqueada por el sol, con manchas, o ambas cosas?
- ¿Limpia o sucia? ¿Qué clase de suciedad?

Añádanse a ello croquis o fotografías que contribuyan a completar la información disponible acerca del estado original de la evidencia.

Inventario

Formularios y diagramas ayudan a inventariar debidamente los restos y la evidencia física asociada. Componen una descripción minuciosa de todos los elementos y deben incluir los cambios sobrevenidos desde las condiciones originales. Puede que haya sido necesario limpiar la evidencia a fin de precisarla con seguridad. El inventario incluye habitualmente lo que sigue:

- Restos humanos (generalmente huesos) e información descriptiva básica; los diagramas del esqueleto ayudan a precisar las áreas.
- Dientes con información descriptiva básica; gráficos o diagramas dentarios.
- Los otros elementos recibidos (por ej. cabello, uñas, ropas, calzado, proyectiles, plantas, insectos, etc.).

Descripción antropológica

Es el resultado del análisis del esqueleto. Describe al individuo o individuos no identificados. Añádase, si es posible, la evidencia específica e inclúyanse los métodos empleados y su fiabilidad respectiva, amén de referencias pertinentes:

- Sexo: basado en rasgos como la morfología de la pelvis o el cráneo, tamaño y musculatura.
- Raza: basada en rasgos como la morfología del cráneo, del cabello o dentarios.
- Edad de la muerte: basada en evidencias como las epífisis, sínfisis púbica, morfología de las costillas u osteoartritis.
- Estatura: basada en medidas de los huesos (precisar cuáles).
- Lateralidad manual: basada en evidencias como biselado glenoideo, longitud braquial o inserciones musculares.

Otras observaciones

Evidencia de enfermedad o lesiones *ante mortem*. Describir la evidencia verbal y gráficamente. Hay que servirse de diagramas para indicar la localización de la evidencia y también fotografiarla.

Evidencia de trauma *peri mortem*. Describir la evidencia verbal y gráficamente. Hay que servirse de diagramas para indicar la localización de la evidencia y también fotografiarla.

Evidencia de trauma *post mortem*. Describir los efectos del enterramiento, primero o repetido, desenterramiento, efectos de carnívoros y todo cuanto haya podido sobrevenir a los restos después de la muerte. Hay que diferenciar los efectos *ante mortem*, *peri mortem* y *post mortem* tanto como que sea posible.

Conclusiones

Resumir en estilo narrativo claro y de fácil lectura la descripción del individuo, el posible momento y causa de la muerte y cualquier otro hallazgo significativo. No debe exponerse nada que no pueda ser sostenido con datos, salvo si se califica como opinión.

Recomendaciones

Si es aconsejable realizar pruebas que superen las posibilidades del laboratorio propio, presentar las recomendaciones pertinentes de manera explícita y sumar cuanta información pueda ser útil para la resolución del caso.

Disposición de los restos

Hay que declarar dónde han sido depositados, con quién y cuándo.

Firma y fecha

Hay que datar y firmar el informe y numerar cada página si así se demanda (si se remite un informe electrónicamente, hay que dar al contenido un formato no editable, como una imagen escaneada).

Apéndice

Hay que numerar y ordenar claramente todos los diagramas, dibujos, mapas y fotografías a que se hace referencia en el informe e incluirlos en el punto donde éstos se encuentran o anexarlos al final del informe. Hay que incluir asimismo las referencias bibliográficas.

FUNDAMENTO

El informe final ha de estar bien redactado y lleno de información, pero tiene poco valor si no puede ser admitido como evidencia en un tribunal de justicia. Para conseguir su aprobación, el abogado ha de aportar a los jueces razones vinculadas a la cualificación del experto testigo y a la autenticidad de la evidencia física. Este aspecto es relativamente lineal. Las complicaciones surgen cuando el tribunal debe pronunciarse sobre la admisibilidad de la ciencia que da razón del testimonio.

TESTIMONIO DE EXPERTO TESTIGO (ALGO EN QUE PENSAR)

Las personas pueden mentir o prevaricar, pero se espera que la evidencia física sea vehículo de la verdad. Esto no requiere más que un traductor honrado: el experto testigo. Pero los expertos no siempre concuerdan. Si hechos son hechos, alguien debe errar, pero ¿quién? A veces ocurre que los expertos *sí* están de acuerdo, pero modifican su testimonio dos años más tarde. Si los hechos son hechos ¿por qué lo scambian? ¿Yerra el experto o son impropios los métodos científicos? ¿Qué se supone que ha de creer el tribunal y por qué?

Cualificación del experto

Un **experto testigo** es una persona cualificada para testificar en un proceso legal dados sus conocimientos especiales adquiridos mediante educación, adiestramiento o experiencia y, por tanto, puede ser convocado para ofrecer testimonio en relación con materias científicas, técnicas o profesionales.

Después de haber jurado decir la verdad, sólo la verdad y nada más que la verdad, el experto es preguntado en primer lugar acerca de sus cualificaciones. El tribunal ha de convencerse de que el (la) ponente posee los conocimientos, aptitudes y experiencia necesarios para analizar correctamente la evidencia física y exponer con claridad y precisión sus conclusiones al respecto. La exposición ha de ser tan concisa como sólida y, desde luego, nada pomposa.

El testigo ha de estar preparado para dar respuesta a preguntas sobre los temas siguientes:

1. Antecedentes académicos: escuelas, titulaciones, áreas principales de estudio.
2. Premios y/o becas.
3. Adiestramiento específico y educación posgrado.
4. Certificación por organizaciones profesionales y pares.
5. Empleo: título y grado, duración de empleo, deberes y supervisión.
6. Actividades profesionales: afiliaciones, participación presentaciones.
7. Publicaciones relevantes.
8. Experiencia docente relevante.
9. Testimonios previos como experto testigo.
10. Experiencia inmediatamente significativa para el caso presente.

Cuando el ponente entiende que las razones expuestas son suficientes pasa a ofrecer testimonio en calidad de experto. El oponente puede presentar objeciones o requerir más argumentos. La deposición testimonial no da comienzo sino cuando el juez declara «cualificado» al experto, lo cual puede llevar horas o sólo minutos (en una ocasión, el abogado oponente proseguía estimando mis cualificaciones cuando un juez impaciente fijó al fin su mirada en él y espetó: «Obviamente es experta en algo. ¡Déjela hablar!». Cualificación conclusa).

Autenticidad de la evidencia física

El abogado establece el fundamento de la evidencia física a través del testimonio de cada persona que la ha tenido en custodia. Ha de quedar claro que la evidencia fue recogida de modo adecuado y que ha permanecido custodiada de manera segura y continua desde entonces. La cadena de custodia es documentada por escrito, con firmas y fechas correspondientes a cada transferencia. Toda interrupción en la custodia, incluida una seguridad deficiente en manos de un custodio circunstancial, es causa de inadmisibilidad. Si la evidencia física no es admitida, huelgan más testimonios.

Admisibilidad del testimonio del experto

Hasta 1923, la regla general de todo testimonio de experto era simple. Si la cuestión presentada al tribunal quedaba fuera del saber o experiencia comunes se requería la asistencia de un testigo debidamente cualificado cuya primera acción no era otra que satisfacer las esperanzas del tribunal al respecto, con lo que su testimonio era enseguida admisible.

A medida que el saber y los métodos científicos se hacían cada vez más complejos, los tribunales hubieron de vérselas con conflictos en torno a la «evidencia científica». Las pruebas y la evidencia física sometidas entonces al juicio del ex-

perto no satisfacen las demandas de testimonio muy técnico. Los más recientes exámenes sufridos por testimonios de experto se recogen en las decisiones de dos importantes juicios. El primero *Frye v. the United States* (1923); el segundo, *Daubert v. Merrell Dow Pharmaceuticals, Inc.* (1993).

Pleito Frye – Estados Unidos

La «prueba Frye» de «aceptación general» fue la norma que rigió la admisibilidad del testimonio del experto de 1923 a 1993. La decisión fue tomada por el Tribunal de Apelaciones del Distrito de Columbia, que rechazó la admisibilidad de un nuevo ensayo de presión arterial sistólica falaz (precedente de la prueba del polígrafo) y estableció el modelo de aceptación del testimonio de experto.

La resolución *Frye* explicita: «Es difícil definir cuándo un principio o descubrimiento científico cruza la linde entre los estadios experimental y demostrable. En esta zona confusa debe reconocerse el poder determinante del principio, y aunque los tribunales recorran un largo trecho en el proceso de admisión del testimonio de experto deducido de un principio o descubrimiento científico, el fundamento de la deducción debe haber sido suficientemente establecido para haber ganado la aceptación general en el campo particular del que forma parte» (*Frye v. the United States*, 54 app. D.C. 46, 293 f. 1.013 no. 3.968, 1923).

La prueba *Frye* de «aceptación general» fue la norma durante setenta años a pesar de tres problemas básicos: 1) ¿cómo sabemos que «lo que fundamenta la deducción» ha sido «establecido en grado suficiente»?; 2) ¿quién decide cuando se alcanza la «aceptación general»?; y 3) ¿cuál es la definición cabal de campo particular del que forma parte?».

Reglamentación federal de la evidencia

Las Federal Rules of Evidence (FRE) compone un conjunto de patrones de admisibilidad para tribunales federales publicado por vez primera en 1937. Esta reglamentación fue actualizada en 1975, aumentándose la discreción de los jueces federales a la hora de determinar la admisibilidad de toda clase de evidencia. La cláusula 702, comúnmente conocida como «regla del portero», requiere que el juez determine si el testimonio en cuestión ayudará realmente al tribunal a comprender la evidencia o a alcanzar una conclusión. En caso afirmativo, el testigo cualificado de experto puede deponer su testimonio que, no obstante, es sujeto de varias consideraciones: 1) debe basarse en hechos o datos suficientes; 2) debe ser fruto de principios y métodos fiables; y 3) el testigo tiene que haberlos aplicado de modo fiable a los hechos del caso (artículo VII: opiniones y testimonio de experto, cláusula 702).

La Reglamentación federal de la evidencia no fue generalmente reconocida por los tribunales entre 1975 y 1993. Persistió la prueba *Frye* como norma última hasta la resolución *Daubert*.

Pleito Daubert – Merrell Dow Pharmaceuticals

La resolución Daubert de 1993 fue fruto de un caso de responsabilidad civil por producto defectuoso. El demandante declaró que el uso prenatal de un medicamento fabricado por Dow Pharmaceuticals había causado graves defectos natales. Dow presentó varios estudios científicos que demostraban la ausencia de relación entre el compuesto y los daños acaecidos. El demandante adujo el testimonio de sus propios expertos, que el juez rechazó.

El caso llegó al Tribunal Supremo. La cuestión legal primaria era si la Reglamentación federal de la evidencia (específicamente FRE 702) reemplazaba o suplementaba otras anteriores, en particular la prueba *Frye*. En otras palabras: ¿tenía derecho el juez a rehusar el testimonio de los expertos testigos aportados por el demandante?

Los magistrados resolvieron que la FRE reemplaza a las normas anteriores. En esencia redefinieron el uso de la ciencia en los tribunales con el propósito de distinguir la legítima de la «basura». Que un principio científico sea nuevo o novedoso no es tema en liza. Según *Daubert*, la aceptación general carece de importancia. Toda la evidencia científica debe ponderarse por igual, sea basada en un principio nuevo o en uno ya establecido.

A los jueces hoy les cabe la tarea de evaluar la naturaleza científica del testimonio propuesto. Han de proceder a una estimación preliminar de la validez científica del razonamiento y/o metodología subyacentes al testimonio y de su correcta aplicación a los hechos en liza. El Tribunal Supremo sugirió las cuestiones siguientes:

1. ¿Ha sido ensayada la teoría o técnica?
2. ¿Ha sido sometida a revisión por pares de oficio o publicada?
3. ¿Qué límite de exactitud o grado de error encierra?
4. ¿Hay patrones/referencias que rijan esta técnica u operación?
5. ¿Ha alcanzado esta teoría o técnica la aceptación generalizada en el seno de la comunidad científica relevante? (tomado de la prueba *Frye*).

El Tribunal admitió asimismo la posibilidad de que otros factores no enumerados pudieran ser considerados en el futuro y animó a los jueces a considerar otras formas de ensayo de la validez del testimonio depuesto por el experto testigo. La evolución de la resolución *Daubert* constituye en y por sí misma un estudio.

La *Daubert* ha tenido mucho impacto. Con la *Frye*, al testigo le bastaba con demostrar que había aplicado métodos de aceptación generalizada. Con la *Daubert* ha de estar presto a aportar la validación de todos y cada uno de los que se ha servido.

DEPOSICIONES Y EVIDENCIA DEMOSTRATIVA

El testimonio depuesto por el experto testigo en el curso de un proceso sólo es una parte de su hacer real, ya que también se espera que surta de información pertinente al abogado que prepara el caso y además cabe que requiera cierta introducción en la ciencia subyacente a dicho testimonio o una estimación de los puntos fuertes y débiles del mismo. Asimismo, es posible que el abogado recabe asistencia para prepararse para el rebate con expertos testigos de la oposición.

Deposición

Da al abogado la oportunidad, previa al proceso, de interrogar a los testigos de la oposición. El experto ha de estar preparado para presentar toda la evidencia en este momento, y no debe haber cambio alguno de testimonio sin debida notificación entre el momento de la deposición y la vista de la causa. La **deposición** suele tener lugar en un bufete de abogados o sala de conferencias. Se expresa bajo juramento ante un delegado del tribunal y con los abogados contrarios presentes. El de la oposición puede servirse de la deposición para evaluar los puntos fuertes y débiles del ponente opuesto (éste, el experto que testifica, puede hacer otro tanto a la inversa).

Evidencia demostrativa

Es responsabilidad del experto testigo, no de los abogados, presentar la evidencia de modo que sea plenamente entendida por el investigador. La información puede aportarse verbalmente o mediante **evidencia demostrativa**, o sea cualquier objeto tangible usado para ilustrar, explicar o destacar aspectos específicos de la evidencia física.

El uso de la evidencia demostrativa en una sala de juicio es como el recurso a las ayudas docentes para los alumnos durante la clase. Las buenas imágenes visuales concitan la atención y explicitan el tema. Algunas personas tienden a recordar mejor lo que han visto que lo que han oído. La implicación de más de un sentido hace que la información sea más accesible y más extensa la comunicación. Algunos miembros del jurado aprovechan mejor la evidencia demostrativa que así les llega. Algunas personas tienden a recordar mejor lo que les llega por combinación sensorial que lo que simplemente estimula su vista u oído. Los expertos testigos usan mapas, dibujos, diagramas, modelos, reproducciones, fotografías y todo cuanto resulte apropiado para ofrecer el material presentado. Yo me he servido de diapositivas, dibujos de gran tamaño y aun tablas de huesos como evidencia demostrativa.

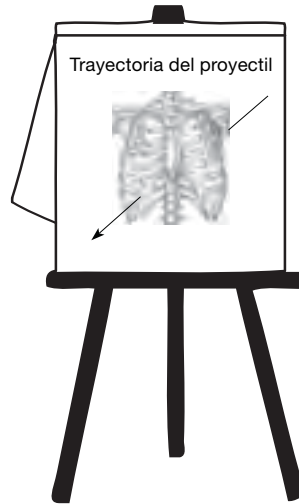


Figura 15.1

En la presentación de evidencia demostrativa al tribunal rigen algunos requisitos fundamentales: ésta ha de ser relevante y aportar una imagen cierta y exacta de lo que vehicula. No ha de entrar en conflicto con las reglas de la evidencia ni crear prejuicios impropios.

Otras condiciones prácticas son esenciales: la evidencia demostrativa sólo es efectiva si está libre de errores, es claramente visible, atractiva y muestra profesionalidad. La presentación ha de ser diseñada mucho antes de la vista de la causa, y la sala receptora, comprobada en cuanto a compatibilidad y disponibilidad de equipo auxiliar (en una ocasión había dispuesto ya todo el equipo necesario para un pase de diapositivas cuando de golpe descubrí que no había manera de oscurecer la estancia).

ÉTICABÁSICA

En el contexto de la vida profesional, la **ética** hace referencia al cuerpo de reglas relacionadas con los principios morales, deberes y obligaciones que definen y determinan el patrón de conducta. Es práctica común en toda organización profesional dotar a sus miembros del código ético en vigor (véase el código ético y de conducta de la Academia Americana de Ciencias Forenses en la parte final del Directorio de Miembros, artículo II del reglamento).

Todo código ético profesional suele basarse en tres requisitos fundamentales: respeto, honradez y confidencialidad, cuya inobservancia singular o plural causa muchos problemas éticos.

Respeto

Todo trabajo de ciencia forense requiere respeto a los demás y a la ley. La labor de los antropólogos forenses suele girar en torno a restos humanos; por tanto, incide en aspectos personales, emocionales y religiosos de la vida. No puede abordarse con descuido.

Honradez

Es básica para toda empresa científica y fundamento a la vez de la aplicación de la ciencia forense a los derechos humanos. Muchas situaciones imponen silencio; ninguna, mentir.

Honradez implica la voluntad tácita de admitir errores, ignorancia y fracaso propios. Es indiscutiblemente contraproducente el hecho de ceder a la vergüenza o pergeñar excusas.

Confidencialidad

Es esencial. Significa guardar silencio sobre los casos hasta que da fin el proceso legal y se autoriza su divulgación. Silencio no sólo frente a los medios de difusión pública sino ante familiares y amigos íntimos.

Todas las personas se asombran cuando sus palabras les son reproducidas de manera distorsionada. Si se desea mantener la integridad no debe hablarse de un caso antes de la publicación formal del informe o el fin del proceso judicial. Es decir, que sea el informe escrito librado por la autoridad a cargo del caso el que tenga la última palabra.

Jerarquía de obligaciones

El experto testigo expone la evidencia y se basa en ella, no en las víctimas o presuntos perpetradores.

Las obligaciones interfieren a menudo con las mejores intenciones éticas. Sin caer siquiera en ello, la mayoría batallamos días tras día con el conflicto entre nuestras obligaciones para con otros y nuestro compromiso con nosotros mismos. Una causa judicial magnifica esta pugna. El sistema ha sido diseñado para revelar y confirmar la verdad, pero la sala la quiere en blanco y negro. Cada letrado quiere que la verdad abogue por su cliente; y el experto testigo, que efectivamente confirme su «pericia».

Un psicólogo forense, Stanley Brodsky (1999), propone un modo efectivo de vérselas con el conflicto mediante la definición de una jerarquía de obligaciones en cuatro niveles. El más alto es el de la responsabilidad ética frente a la propia evidencia. La verdad última de los hallazgos, según la entiende el testigo, es prioritaria (repárese en que la obligación para con la evidencia anula las contraídas con el abogado contratante).

En el segundo nivel se encuentran las obligaciones, según código, para con el tribunal, el cual demanda que el testigo se sujete a una estructura específica de indagación y conducta, y a la postre decide qué evidencia es la admisible y cuál la prohibida.

En el tercer nivel está la responsabilidad propia frente al defendido y abogados de una y otra parte. El testigo tiene el deber de ser honrado y comunicativo acerca de la calidad y límites de los resultados científicos. El experto testigo no «gana» ni «pierde» un caso y debe guardar distancia psicológica del resultado.

El cuarto nivel es el de la obligación para con uno mismo y su profesión. Es natural la tendencia a «quedar» bien. La persona cualificada como experto desea colmar las esperanzas que se han vertido en ella. Toda exageración de saber es peligrosa.

PREPARACIÓN FINAL Y TESTIMONIO EN LA AUDIENCIA

La deposición apropiada de testimonio en la audiencia ha sido tema de muchos libros (véanse McKasson y Richards, 1998; Brodsky, 1999; Matson, 2004). Básicamente, los expertos aconsejan una buena preparación previa y estricta observancia deontológica. Sigue un sumario de las recomendaciones de los expertos:

Buena preparación

- Credenciales propias: hay que estar «cualificado» como experto testigo antes de que haya posibilidad de ser oído.
- Los temas en liza, incluidos los posibles puntos débiles, deben ser tratados con el abogado antes de que sea vista la causa.
- Hay que revisar todos los detalles de los hallazgos e informes pertinentes.
- Si se pretende hacer uso de notas, solicítese permiso al efecto y téngase presente que pueden ser anexionadas a la evidencia.
- Revisión del fundamento científico de todos y cada uno de los métodos aplicados (véase requisitos *Daubert*).
- Preparar y verificar las ayudas visuales (evidencia demostrativa).

Honradez demostrada

- Informar exactamente sobre los hallazgos. No sobrepasar los límites de la evidencia ni la experiencia propia al respecto. En defecto de respuesta, cabe decirlo, no improvisar.
- Téngase presente la jerarquía de obligaciones. El experto testigo representa primero y prioritariamente la evidencia física.

Respeto manifiesto

- Vestimenta apropiada. En caso de duda, recabar instrucciones al abogado.
- Lenguaje apropiado. La vista de las causas suele cursar de manera formal. Toda ausencia de ceremonia se considera irrespetuosa. Abstenerse de realizar bromas.
- Hay que atender cuidadosamente a lo preguntado y pensar antes de responder. Evitar y rechazar el extravío pretendido mediante preguntas capciosas y careos. Dar tiempo al abogado para objetar.
- Hay que dirigirse al interlocutor(es) con la autoridad que propicia la decisión. En presencia de jurado, dirigir a éste las respuestas, no al abogado que formuló las preguntas. Si la decisión corre a cargo del juez, dirigirse a éste.
- Solicitar permiso del juez para abundar en un tema o aclararlo si es necesario para una comunicación inequívoca. Puede que el testimonio haya sido prematuramente abreviado o desviado a otra línea de argumentación, pero el experto testigo sigue siendo responsable de transmitir la información exacta y completamente (el permiso puede ser denegado).
- Solicitar permiso del juez para bajar de la silla de testigos, incluso si ello es necesario para la presentación del testimonio.

ASOCIACIONES PROFESIONALES

Tienen por objeto promover los intereses de la profesión y la mayoría son sin ánimo de lucro. Crean oportunidades de mejora educacional y profesional a través de publicaciones, encuentros y talleres de estudio. Establecen y fomentan los patrones éticos que sus miembros han de observar, publican información acerca de la profesión y muchas la aportan sobre oportunidades de trabajo.

La organización profesional de antropólogos forenses más importante es la Academia Americana de Ciencias Forenses compuesta de diez secciones representativas de una gran variedad de especialidades forenses, antropología física incluida. A continuación se presenta la declaración de la Academia Americana de Ciencias Forenses (AAFS) acerca de sus fines:

Como sociedad profesional dedicada a la aplicación de la ciencia a la ley, la AAFS se compromete a promover la educación y elevar la exactitud, precisión y especificidad en las ciencias forenses. Al efecto procede a través del *Journal of Forensic Sciences* (su publicación científica internacionalmente reconocida), noticieros, asamblea científica anual, dirección de seminarios y reuniones e inicio de acciones y reacciones frente a temas de interés diversos. Como organización de ciencia forense más prestigiosa del mundo, la AAFS representa a sus miembros ante el público y sirve como foco difusor de información relativa a la profesión (directorio AAFS de miembros y afiliados).

Otras importantes organizaciones que cuentan con antropólogos forenses entre sus miembros son la Asociación Internacional de Identificación (AII), la Asociación Americana de Antropólogos Físicos y la Asociación Americana de Antropología. Otros grupos localmente circunscritos son Southeast Mountain, Swamp and Beach Forensic Anthropologists, Midwest Bioarchaeology and Forensic Anthropology Association y Southwest Mountain, Desert, and Coastal Forensic Anthropologists.

Los latinoamericanos fundaron la Asociación Latinoamericana de Antropología forense (ALAF) en 2003, en breve plazo muy activa con miembros en Argentina, Chile, Colombia, Guatemala, México, Perú y Venezuela. Además de los objetivos habituales de toda organización profesional, la ALAF promueve la protección de sus miembros y familias de los riesgos adicionales que entraña el trabajo en algunos países latinoamericanos.

Tabla 15.1. Vocabulario básico del experto testigo.

Término	Definición
Abogado	Testimonio licenciado o Doctor en Derecho, jurista, representante legal. El término recuerda que el sistema legal reconoce diferentes puntos de vista, con argumentación respectiva y ponente propio.
Alegar	Con respecto a un experto testigo, rebatimiento de la veracidad o sesgo de un testigo que depone bajo juramento.
Argumento	Aserto acompañado de razonamiento lógico.
Buena fe	Intención de satisfacer honradamente una obligación.
Careo	Interrogatorio formal de un testigo por la parte oponente de la que lo convocó (véase <i>examen directo</i>).
Cualificar	Hacer o considerar elegible o idóneo. «Su adiestramiento y experiencia lo <i>cualificaron</i> como experto testigo.»
Daubert	<i>Daubert v. Merrell Dow Pharmaceuticals Inc.</i> (1993). Pleito de responsabilidad civil por producto defectuoso que determinó la resolución del Tribunal Supremo en la que la Reglamentación Federal de Evidencia (FRE) (específicamente FRE 702) reemplazaba a la prueba <i>Frye</i> . Los jueces de la causa asumieron la tarea de evaluar la naturaleza científica del testimonio propuesto.
Deposición	Testimonio bajo juramento depuesto antes de la vista. Una persona «depone» cuando, acompañada de su abogado, responde a preguntas formula-

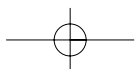
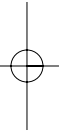
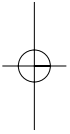
Tabla 15.1. (Continuación)

Término	Definición
Descubrimiento Evidencia	das por el de la otra parte relativas a los hechos del caso. Las deposiciones suelen tener lugar en un bufete de abogados, en presencia de un delegado del tribunal, y todo lo declarado es registrado y puede ser usado durante la vista de la causa. Proceso de recogida de información en preparación del juicio. Algo dirigido a establecer o refutar un hecho. Tipos de evidencia: física (real), verbal (testimonial) y demostrativa (usada sólo con fines didácticos o aclaratorios). Las evidencias física y verbal pueden ser directas o circunstanciales.
Evidencia circunstancial	Prueba de algo por inferencia, conclusión o deducción (compárese con <i>evidencia directa</i>).
Evidencia directa	Prueba de algo por sí misma, de manera obvia para el observador (compárese con <i>evidencia circunstancial</i>).
Examen directo	Interrogatorio de un testigo durante un juicio u otra causa legal llevado a cabo por la parte que solicitó su testimonio (compárese con <i>careo</i>).
Experto testigo	Persona que en razón de sus conocimientos, experiencia y especialización está cualificada para opinar sobre el tema en liza.
Fundamento	Aportación de las cualificaciones del testigo (en particular el experto testigo) al tribunal o de la constatación de autenticidad de una pieza de evidencia.
Juramento	Obligación verbal de decir la verdad en una causa legal.
Prueba	Confirmación de un hecho por la evidencia. En un proceso es lo que el verificador fáctico (jurado o juez sin jurado) necesita para verificar que la evidencia le satisface dada su «preponderancia», en casos civiles (no criminales) y por «quedar fuera de duda razonable», en causas criminales.
Prueba Frye	<i>Frye v. The United States</i> (1923). Caso que implicaba la aceptación de principios científicos nuevos o novedosos. La admisibilidad del testimonio de un experto testigo se basa en la prueba de «aceptación generalizada» en el seno de la comunidad científica pertinente.
Repetibilidad	En sentido científico, es el concepto de que el resultado de un estudio científico en particular volverá a obtenerse si aquél es repetido por otro investigador. Un hallazgo científico que no puede repetirse es fácilmente desacreditado.
Testimonio Testimonio de experto	Declaración de un testigo bajo juramento en una causa legal. Declaraciones en vistas procesales por una persona cualificada para opinar sobre la cuestión en litigio.
Verificador fáctico	En un juicio, es la autoridad que decide qué es verdad. Si hay jurado, cumple a éste la labor y en defecto de tal, al juez.

CAPÍTULO 16

APLICACIONES A GRAN ESCALA: DESASTRES, DERECHOS HUMANOS Y RECUPERACIÓN PG/BA





INTRODUCCIÓN

Los capítulos anteriores han girado en torno al caso forense «típico»: un conjunto de huesos en una caja de cartón o una tumba aislada. El caso de cuerpo único lo suele tratar un solo antropólogo forense empleado en la consulta de un examinador médico o contratado caso por caso. Las operaciones a gran escala en enterramientos masivos son muy diferentes. Requieren más personal, trabajo en equipo, jerarquía de mandos y mayor infraestructura. Además, rara vez son de carácter local; suelen implicar grandes desplazamientos y condiciones de trabajo y vida muy variadas.

Si se trata de un caso individual, la calidad del trabajo y el resultado final se reflejan en el operador, cuya reputación se ve afectada si la labor es deficiente, aunque con efectos sólo locales. En las operaciones a gran escala la organización es la que da noticia de lo hecho y, por tanto, la responsable de la calidad de la labor llevada a cabo. Un mal trabajo se refleja en la totalidad de la organización y puede afectar a comunidades enteras y naciones. De ahí que a las operaciones a gran escala preceda la publicación de normas de trabajo y seguridad que el científico empleado debe aceptar y observar.

Los antropólogos tienden a dividir las operaciones a gran escala en distintos grupos: situaciones de desastre, de derechos humanos o de identificación de prisioneros de guerra (PG) o bajas en acción (BA). La clasificación resulta algo artificial porque todas las muertes afectan a los derechos humanos y todos los casos de mortandad colectiva son desastres. Las lindes responden a otros factores: agencias contratantes y lugar y grado de urgencia. Las agencias contratantes pueden ser gubernamentales o no, nacionales o internacionales. El lugar puede encontrarse en Estados Unidos o en el extranjero, próximo a conveniencias culturales o remoto.

Los trabajos en lugares de desastre son las operaciones a gran escala más urgentes. En Estados Unidos, el gobierno contrata antropólogos forenses para el equipo federal de recuperación. Es posible que antropólogos norteamericanos se-

an contratados para trabajar en lugares de desastre de otras partes del mundo, en cuyo caso es probable que los fondos necesarios no sean gubernamentales o multinacionales. Estos equipos responden a cualquier desastre, natural u obra del hombre, que implica un gran número de víctimas (accidentes con fatalidad masiva). El trabajo es episódico e intenso. Se puede originar en un conflicto, como ocurrió con los sucesos del 9/11, pero la respuesta es igual que la que reciben, por ejemplo, las inundaciones y terremotos.

El trabajo vinculado a los derechos humanos se centra en las bajas civiles de conflictos recientes. Los fondos son multinacionales o no gubernamentales. El grado de urgencia es menor que en el caso de desastres sólo porque los abusos contra los derechos humanos son perpetrados por gobiernos presentes o potenciales. Los trabajos de recuperación se ven forzosamente retardados hasta el cambio o restablecimiento del control político. Si la tarea se califica como «de derechos humanos», suele darse en suelo no estadounidense e implica numerosos retos culturales (valga como premisa convencional; esto no significa que Estados Unidos no haya experimentado nunca abuso de los derechos humanos).

La identificación de PG/BA representa la recuperación y repatriación, mucho tiempo después de una guerra, de los restos de soldados perdidos en acción y enterrados en suelo extranjero (incluidos los prisioneros de guerra). La operación es financiada por el Ministerio de Defensa. El lugar es multinacional, pero el esfuerzo no implica el mismo tipo de retos multiculturales que en caso de las labores enmarcadas en los derechos humanos. La urgencia es mínima en comparación con los otros dos tipos de operaciones a gran escala y reduce con el paso del tiempo y la improbabilidad de que acarree consecuencias legales.

DESASTRES Y FATALIDADES MASIVAS

Un **desastre** es un acaecimiento súbito, extraordinario que implica una importante pérdida de vidas humanas y bienes. Los que afectan a numerosas víctimas se llaman **masivos** simplemente porque la atención se centra en el número de víctimas. La pérdida de bienes puede ir asociada o no a la cantidad de bajas. En términos generales, los desastres se diferencian entre naturales o por obra humana. Entre los desastres naturales cuentan los huracanes, tornados, inundaciones, terremotos, volcanes y tsunamis (los incendios puede ser de origen natural o humano). Los desastres causados por la mano del hombre comprenden los accidentes masivos de transporte, desastres tecnológicos, actos criminales y de terrorismo, incluidos los sucesos vinculados a armas de destrucción masiva, las acciones de guerra inesperadas (por ej. Pearl Harbor) y los suicidios colectivos (por ej. Jonestown). Unos pocos eventos desastrosos, como la inundación de cementerios y el suceso ocurrido en el Crematorio Triestatal, no se incluyen en la definición estándar de fatalidades masivas (FM) porque no entrañan

bajas: las víctimas habían muerto mucho antes del suceso. No obstante, son tratados como FM.

PAPEL DEL ANTROPÓLOGO FORENSE EN LOS DESASTRES

«Un antropólogo forense posee conocimientos, educación y adiestramiento especializados en la recuperación, elección y análisis de restos humanos y no, en especial de aquellos que han sido quemados, mezclados y traumáticamente fragmentados», *Mass Fatality Incidents: A Guide for Human Forensic Identification*, informe especial del Instituto Nacional de Justicia, NCJ 199758, junio de 2005.

Respuesta FM bajo la jurisdicción del gobierno no de EE.UU.

Si el gobierno local se ve superado por el número de víctimas cabe recurrir a la asistencia federal. La cuestión no reside en el número de bajas. Lo importante es saber si el gobierno local puede realizar por sí mismo el trabajo necesario. El municipio de Bourbonnais, Illinois, no estaba preparado para gestionar las once muertes producidas en el choque Amtrak de 1998, problema que no tuvo la ciudad de Nueva York y que sí tuvo, en cambio, frente a las 2.792 bajas causadas por el desastre del World Trade Center en 2001. Ambos sucesos requirieron de asistencia federal.

En Estados Unidos, la respuesta a los sucesos con fatalidad masiva es gestionada por las oficinas del National Disaster Medical System (NDMS) incluido en la superestructura gubernamental de la Federal Emergency Management Agency (FEMA), división de respuesta, rama de Operaciones. El NDMS gestiona y coordina las respuestas de alcance médico a las situaciones de urgencia mayores y desastres federalmente declarados.

Muchos grupos no gubernamentales bien conocidos, incluida la Cruz Roja Americana y el Ejército de Salvación, responden asimismo a los desastres; prestan ayuda a los equipos federales, así como a los sobrevivientes y a sus comunidades.

DMORT

Los Equipos mortuorios de operaciones de respuesta a desastres (Disaster Mortuary Operational Response Teams [DMORT]) forman parte del NDMS, y si éste atiende en particular a los sobrevivientes, DMORT cumple la tarea de recuperar, identificar y atender a los cadáveres. DMORT surgió por obra de un grupo de voluntarios sin ánimo de lucro procedentes de la Asociación Nacional de Directores Funerarios en la década de 1980, que reconocieron la necesidad de un trata-

miento eficiente de los muertos en sucesos con fatalidad masiva. Concibieron la idea de un tanatorio portátil y la llevaron a la práctica. El tiempo les reveló que un enfoque multidisciplinario surtiría mejor efecto al facilitar la identificación como parte de la gestión *post mortem* de los restos sin identificar. Así también mejoró la labor de recuperación de cadáveres.

CASO EJEMPLO: DESASTRE EN EL CREMATORIO TRIESTATAL

Ocurrió en el Crematorio Triestatal de una pequeña población de Georgia del Norte. A lo largo de años, su propietario, Ray Brent Marsh, aceptó más de 300 cuerpos de funerarias de Georgia, Tennessee y Alabama y los volcó en su propiedad en vez de incinerarlos. Devolvía a las funerarias cajas con mezcla de hormigón en lugar de cenizas. Cuando se descubrió la fechoría en 2002, el gobierno federal solicitó asistencia y DMORT ayudó a la oficina de investigación de Georgia a la recuperación e identificación de los cadáveres. Marsh fue acusado de robo con engaño, abuso de cadáveres, fraude en relación con el servicio de enterramiento y declaraciones engañosas. Cumple doce años en la cárcel (Marsh no tenía ningún interés mórbido por los cadáveres y tampoco se esforzó en ocultarlos. Éste parece ser un manifiesto ejemplo de trabajo deplorable).

A principios de la década de 1990 DMORT se integró en el gobierno federal y se formaron diez equipos regionales, cada uno con su propio coordinador. Integran cada equipo antropólogos forenses, patólogos, odontólogos, especialistas en huellas dactilares, radiólogos e informáticos, además de agentes y directores funerarios, asistentes sociales y un gran colectivo de apoyo.

Cuando una demanda de ayuda urgente es aceptada por el gobierno de EE.UU., la respuesta es inmediata. Se selecciona el personal apropiado de DMORT en función de las especialidades necesarias, con una primera notificación a los miembros de los equipos locales, que enseguida se aprestan para acudir al lugar afectado tan pronto como finalmente se les convoque. El plazo mínimo de trabajo continuo es de dos semanas sin pausa. Los equipos trabajan siete días por semana en turnos de doce horas diarias. La mayoría de los tanatorios cumplen sólo un turno por día, pero algunas operaciones, como el tratamiento ininterrumpido de sepultura masiva en Fresh Kills Landfill ocasionado por el desastre del World Trade Center, ponen una labor constante de dos turnos por jornada hasta completar el trabajo.

En el lugar del desastre controlan la escena las fuerzas de policía propias y el médico o examinador forense se hacen cargo de los muertos. A su llegada, los administradores de DMORT trabajan con los funcionarios locales para instalar un tanatorio temporal y un centro de asistencia a familiares. Se suele buscar una amplia estructura adaptable (como un hangar de aviones), pero el servicio puede establecerse en tiendas de campaña en defecto de edificios disponibles. Como oficina se puede hacer uso de grandes medios de transporte debidamente reconvertidos. Los



Figura 16.1. Tanatorio portátil en una plataforma.

camiones frigoríficos pueden conservar los restos antes y después de su examen. La flexibilidad e ingenio al instante son importantes en los primeros pasos del montaje.

DMORT mantiene dos tanatorios portátiles, respectivamente almacenados en Maryland y California cuando no se usan. El contenido de un tanatorio, incluidos tabiques, mobiliario, equipo diverso y suministros, se sujeta a plataformas para facilitar su transporte por vía aérea o en tren. Hasta los materiales de referencia –propios de cada especialidad– son embalados en baúles y etiquetados sección por sección. Es como disponer de todo un laboratorio listo para montaje y operación en un lugar remoto en el plazo de horas.

El tanatorio es montado con áreas separadas para cada una de las operaciones mayores: admisión, fotografía, radiología, patología, Antropología forense, odontología, estudio de huellas dactilares y despacho final en ataúd. Las zonas son separadas por tabiques que delimitan un amplio pasillo central para el transporte rodado en camilla.



Figura 16.2. Composición de un tanatorio portátil.

Papel del antropólogo forense en operaciones en lugares de desastre

Los antropólogos forenses atienden tanto a recuperaciones en el campo como a labores en el tanatorio. Las primeras constituyen la tarea mayor en situaciones de desastre, dada la inestabilidad de la zona y la mezcla de restos a menudo fragmentados o desarticulados. Cada cuerpo se debería poder aislar en un saco individual para su transporte al tanatorio y consiguiente examen y tratamiento. En realidad, es posible que cada uno de estos sacos contenga en muchas ocasiones sólo alguna parte del cuerpo, fragmentos, varios cuerpos o restos totalmente ajenos al humano (en el World Trade Center, muchos de los huesos provenían de restaurantes, no de las víctimas. Otros «huesos» eran simples muestras de factura humana, como juguetes y tuberías de plástico). Los antropólogos forenses pueden tomar decisiones acertadas en el campo para eliminar problemas ulteriores en el tanatorio. A veces es más fácil reasociar cuerpos en contexto y más eficiente la separación del material no humano en el mismo campo.

El trabajo del antropólogo forense en el tanatorio se centra en las labores convencionales de laboratorio. Éste sigue un resumen de tareas fijadas en el informe

especial sobre sucesos de fatalidad masiva publicado por el Instituto Nacional de Justicia (junio de 2005). Se espera que el antropólogo forense sea capaz de:

- Evaluar y documentar el estado de los restos.
- Separar los obviamente entremezclados; calcular el número mínimo de individuos.
- Analizar los restos para determinar el sexo, la edad al morir, raza, estatura, trauma y estado patológico.
- Determinar la necesidad de análisis adicionales por otras especialidades (por ej. radiología, odontología).
- Mantener un registro de restos incompletos para facilitar su reasociación.
- Documentar, recoger y separar restos no humanos y/o materiales no biológicos para un desecho apropiado.
- Obtener muestras de ADN.
- Interpretar las radiografías.
- Comparar registros *ante mortem* y *post mortem*.
- Mantener la comunicación con los otros especialistas en identificación.

La única tarea que en esta lista puede parecer fuera de lo común es el registro de restos incompletos, que no es obligatorio en el laboratorio arqueológico típico, donde cada elemento es registrado en una tabla para una revisión repetida. Pero es esencial en el escenario de un desastre donde sólo cabe una oportunidad, posiblemente única, de ver y analizar cada componente antes de su embalado y almacenamiento. La reasociación ulterior es muy difícil

Gestion DMORTy tanatorios temporales

Cada saco o bolsa que entra en el tanatorio temporal es tratado secuencialmente. El proceso se inicia en el momento de la admisión y da fin con el despacho último en un ataúd. Los pasos intermedios dependen de los medios disponibles en el tanatorio y los requisitos inherentes para cada caso individual. Un cuerpo puede ser reenviado a radiología para obtener más placas o despachado a la sección de patólogos, antropólogos u odontólogos para una consulta compartida acerca de partes sueltas, huesos rotos y dientes exfoliados.

La secuencia general de estaciones para una camilla y acompañante es como sigue:

1. *Admisión*: verifica la cadena de custodia al asumir la responsabilidad de los restos y materiales asociados. Cada caso es entrado en un programa DMORT informático con numeración específica para cada elemento. La estación nombra un escolta y crea una *ficha de identificación de la víctima* (FIV) con un formulario de seguimiento y hojas concretas para cada estación subsiguiente,

la de antropología incluida. El escolta acompaña al contenido de cada saco de restos a lo largo de todo el proceso de análisis y mantiene el control de la ficha de identificación. Este proceder de escolta es excelente porque garantiza continuidad, más eficiencia y menos probabilidad de errores.

2. *Fotografía y efectos personales*: es una parte esencial del proceso de admisión. El contenido del saco es fotografiado en todas sus partes y los efectos personales son extraídos, documentados y almacenados. La labor del fotógrafo depende de las demandas. Yo he trabajado en operaciones DMORT en las que el fotógrafo se halla disponible para todas las secciones que requieren tomas diversas para análisis, y en otras en las que aquél atiende sólo a la evidencia no biológica.
3. *Radiología*: se radiografía el saco en su totalidad, la primera vista real, a veces, de los restos. El barro, la carne carbonizada u otros desechos pueden haber velado hasta entonces la imagen real del contenido. Además, las radiografías pueden detectar proyectiles, metralla y otros objetos extraños, al igual que partes óseas y prótesis.
4. *Patología*: los patólogos forenses examinan anatómicamente los restos y tratan de determinar la causa y manera de la muerte. Saul y Saul (2003) destacaron que la causa de la muerte puede no ser obvia, ni siquiera en un accidente aéreo, que puede haber sido precedido por un homicidio, muerte que puede haber sido su causa más que su resultado. Como en todo trabajo forense, hay que evitar los supuestos.



Figura 16.3. Restos humanos irreconocibles de un lugar de desastre.

5. *Antropología*: (el papel del antropólogo ya ha sido descrito). El formulario de examen antropológico para establecer el FIV de la víctima no incluye todos los análisis; ha sido diseñado para el proceso por ordenador y la comparación con la información *ante mortem* para efectuar una identificación tentativa. Si el tiempo lo permite, los diferentes aspectos del análisis antropológico se escriben por separado y se adjuntan al formulario. En una situación de desastre esto significa que los restos son reexaminados una vez propuesta la identificación tentativa.
6. *Odontología (unidad dental)*: los odontólogos forenses radiografían todas las estructuras dentarias y posicionan las piezas. En ausencia de dientes, otras estructura orales, anomalías y evidencia de enfermedad pueden ser igualmente útiles para la identificación. Los equipos odontológicos usan un programa especial de ordenador llamado WinID para contrastar las características de una persona ausente con los restos por identificar con fines comparativos. El programa fue desarrollado para sistemas Windows y almacenamiento de datos en una Microsoft Access Database. Como otros programas forenses especializados (por ej. AFIS, IBIS) aumenta la eficiencia de los dentistas forenses mediante el examen de grandes bases de datos para seleccionar aquellos que con más probabilidad permiten una comparación directa basada en características dentarias y antropométricas genéricas.
7. *Huellas dactilares*: los expertos en huellas digitales obtienen de los restos impresiones que comparan con las conservadas en los ficheros de la policía y otros (departamentos de personal de algunas compañías). Asimismo, se pueden obtener huellas para comparación de objetos personales. Los expertos de DMORT se sirven de una gran variedad de técnicas para extraer huellas de restos incinerados y en descomposición. Usan asimismo el AFIS (Automated Fingerprint Identification System, sistema automático de identificación de huellas dactilares) para almacenar, localizar y comparar imágenes.
8. *ADN*: el laboratorio (AFDIL) de identificación ADN del Instituto de Patología de las Fuerzas Armadas de Rockville, Maryland, procesa las muestras de ADN para DMORT. AFDIL acompaña a veces a DMORT en el estudio *in situ* de desastres con fatalidad masiva. De no ser así, recaba de éste muestras obtenidas por los patólogos, antropólogos y odontólogos del mismo especializados en este campo. Las muestras de ADN se guardan para un uso ulterior si la identificación no ha sido posible con los métodos habituales o para la reasociación de partes diversas.
9. *Embalsamamiento y depósito en ataúd*: los funerarios atienden a la preparación de los restos para conservación y/o despacho a destinos distintos. Tienen los conocimientos y práctica necesarios para embalsamar y aprestar cadáveres para las honras fúnebres, pero es frecuente que éstos

no sean suficientes en casos de desastre con fatalidad masiva. El mal estado de los restos y la falta de identificación inmediata crean una situación en la que la estabilización y almacenamiento son más importantes que cualquier otra operación.

10. *Centro de Recursos Informativos (CRI)*: los miembros del equipo DMORT depositan todos los datos operacionales en el CRI. Los relacionados con las fichas de identificación de las víctimas se incluyen en el programa informático FIV de DMORT junto con la información *ante mortem* obtenida de los parientes en el centro de asistencia social establecido para las familias. El sistema ha sido diseñado para contrastar los registros *post mortem* del tanatorio con los *ante mortem* disponibles. Pueden seleccionarse identificaciones tentativas para una comparación más precisa y (ojalá) una identificación final.

El libramiento de los restos a la funeraria designada por la familia puede verse complicado por la ausencia o desmembración de partes de esos restos. Algunas familias quieren ser informadas cada vez que se identifica una porción de un cuerpo fragmentado. Otras prefieren disponer un servicio memorativo único y se ponen a ello sin notificación. Las alternativas deben ser claramente precisadas y las expectativas fijadas por escrito. Algunos procesos de identificación llevan años.

Planteamiento general

Los desastres originan enormes dificultades. Se apuran los recursos más allá de los límites y el pánico generalizado propicia conflictos injustificados y decisiones irracionales. La única manera de impedir que una mala situación empeore es mediante una planificación cuidadosa previa y la consiguiente preparación. No es fácil prepararse para lo desconocido y cuesta incentivarse en ausencia de amenaza obvia. Hay que prestar oído a la experiencia. Los planes estadounidenses en caso de desastre nacional han demostrado tener buena operatividad. Se contratan profesionales que son debidamente adiestrados antes de entrar en acción; se cuenta con una buena red de comunicaciones; los grupos de intervención inmediata y equipamiento preciso están prestos para el despliegue y los patronos y familias de los componentes han sido preparados para tal eventualidad. Todo el sistema es mantenido a punto y mejorado mediante reuniones anuales, educación continua y boletines informativos regulares.

Si nos esforzamos por estar preparados para lo esperado, más fácil nos resultará sobrellevar lo inesperado. Pero sucesos de la enormidad del huracán Katrina sobrepasan los límites (y a pesar de la confusión general, DMORT hizo un muy buen trabajo en Luisiana y Misisipí).

LABORES DE DERECHOS HUMANOS

Introducción: alcance del problema

Pensemos en sucesos internacionales del último decenio. ¿Cabe cuestionar el extendido abuso de los derechos humanos? Por los noticiarios continuos las 24 horas e Internet sabemos de muertes violentas y desplazamientos poblacionales ocurridos cada día de la semana. En su informe de 2005, el Centro de Desarrollo Internacional y Gestión de Conflictos (Universidad de Maryland) enumera veinte países con lucha armada de alta intensidad en curso y otros catorce con enfrentamientos armados esporádicos o de baja intensidad (Marshall y Gurr, 2005). El ejército, grupos armados (guerrilleros, paramilitares) u otros violan los derechos humanos en aras de objetivos políticos, religiosos y/o étnicos, con el resultado de innumerables muertos civiles por asesinato político masivo (**politicidio**) y **genocidio**.

La magnitud de problema es inimaginable. Es difícil obtener una lista exacta de bajas, en parte porque los muertos en combate no pasan de ser un sumando más en la estadística. Muchos mueren a causa del desplazamiento impuesto por la contienda o caso económico generador de hambre y enfermedades. Un gran número de muertos no llega a figurar siquiera en una lista: son los «desaparecidos» en tiempos bélicos.

SIGNIFICADO DE «DESAPARECIDO» EN CIRCUNSTANCIAS BÉLICAS

«Como verbo transitivo, “desaparecer” significa ocultar, quitar de la vista con presteza, y en el caso que nos ocupa apresar a alguien en secreto para encarcelarlo o darle muerte. Es un suceso tan común en las guerras sucias desde El Salvador y Argentina a Kurdistán y Kuwait, que el término se explica por sí solo. En la ley internacional sobre derechos humanos, desaparecer adquiere un sentido más complejo porque implica la comisión de diferentes crímenes de guerra, incluidos el confinamiento ilegal, impedimento de juicio formal y de comunicación de la persona arrestada con el mundo exterior. A menudo conlleva tortura y tratamiento cruel e inhumano, cuando no asesinato» Corinne Dufka, en R. Gutman y D. Rieff (eds.) (1999). *Crimes of War: What the Public Should Know*, Nueva York, W.W. Norton & Co. (Nota: las desapariciones relacionadas con conflictos se denominan con más precisión «desapariciones forzadas», y sus víctimas son los «desaparecidos».

Por fortuna surgen algunos datos alentadores cuando las estadísticas son cuidadosamente calculadas. El Centro de Desarrollo Internacional y Gestión de Conflictos (CDIGC) de la Universidad de Maryland mantiene una alerta global sobre conflictos armados, movimientos de autodeterminación y democracia, y publica una serie de informes redactados por Monty G. Marshall y Ted R. Gurr, que observan un declive en la magnitud global de los conflictos armados desde los ini-

cios de la década de 1990. Señalan que «la represión y la discriminación política contra las minorías étnicas [...] han declinado en igual medida que los regímenes autocráticos desde finales de los ochenta» (2005, p. 6). Cabe esperar que esta tendencia continúe. Marshall y Gurr atribuyen la mejora a «los persistentes y coordinados esfuerzos por la paz llevados a cabo por organizaciones de la sociedad civil, líderes nacionales, organismos no gubernamentales y grupos internacionales» (2005, p. 1). Celebro señalar el papel de los antropólogos forenses en este proceso generador de paz al aplicar sus conocimientos y aptitudes a la labor internacional en pro de los derechos humanos.

GENOCIDIO

«En 1994, Ruanda, un país con sólo 8 millones de habitantes, sufrió a diario durante cien días el equivalente numérico de dos ataques como el del World Trade Center. A escala norteamericana esto significaría la muerte de 23 millones de personas en tres meses. Cuando el 12 de septiembre de 2001 Estados Unidos recabó la ayuda de sus amigos del resto del mudo, la respuesta fue muy gratificante. Por el contrario, cuando la imploraron los tutsi, todos los países del mundo les dieron la espalda» (Samantha Power, 2002). (El número de muertos en Ruanda se estima entre 500.000 a 1 millón.)

Der echos humanos y ley

Se llaman **der echos humanos** los que posee toda persona por el mero hecho de serlo. Se consideran universales y libres de condiciones y por tanto se espera que sean respetados por todos los estados, gobiernos y particulares, aunque en realidad son pocos los que pueden definirlos. Pueden conocerse, no obstante, mediante la simple lectura de la **Declaración universal de los der echos humanos** (1948).

Tras los horrores de la Primera Guerra Mundial, la comunidad internacional se declaró dispuesta a establecer unas normas internacionales con la esperanza de tratar de prevenir nuevas violaciones masivas de los derechos humanos. Se creó la Organización de las Naciones Unidas (ONU) en cuya carta fundacional se instaba el nombramiento de algunos estados para salvaguarda y protección de los derechos humanos (hoy, en cambio, sólo se les exige que los «promuevan»). En respuesta a esta demanda se creó la Comisión de Derechos Humanos de las Naciones Unidas, que proclamó la Declaración universal de los derechos humanos, celebrada como singular ejemplo de cómo deben ser las cosas. Fue adoptada por la Asamblea General de la ONU en 1948 con 48 votos a favor y 8 abstenciones del bloque comunista, África del Sur y Arabia Saudí.

La Declaración consta de treinta artículos que básicamente establecen el derecho de audiencia justa y pública, presunción de inocencia hasta la constata-

ción de culpa, privacidad, libertad de movimiento, nacionalidad, familia, propiedad, libertad de pensamiento, religión, opinión, expresión, asociación, asamblea, trabajo, descanso, salud, educación y cultura. Los artículos incluyen asimismo el amparo frente a la discriminación, la esclavitud, la tortura, el arresto arbitrario, la detención y el exilio.

Dicho esto, la Declaración universal de los derechos humanos no es Ley. A lo largo de los seis decenios transcurridos desde la terminación de la Primera Guerra Mundial, la comunidad internacional ha pugnado por establecer los derechos humanos como efectiva realidad global. Las Naciones Unidas pueden adoptar y promover normas de alcance mundial, los estados miembros pueden sancionarse entre sí vetando ayudas al comercio o económicas pero, en última instancia, cada gobierno nacional establece su propia ley. Incluso en un Estado dado pueden dividirse las opiniones seculares y religiosas sobre derechos humanos y la ley religiosa entrar en conflicto con la estatal.

Crimes of War (Gutman y Rieff, 1999) y el portal de Internet <http://www.crimesofwar.org> ofrecen información sobre las principales leyes internacionales sobre derechos humanos, convenios, declaraciones, protocolos, resoluciones y estatutos incluidos.

El papel del científico

Las investigaciones centradas en abusos notables de los derechos humanos suele iniciarse raíz de grandes levantamientos políticos. La importancia y alcance de la investigación depende de la autoridad del agente: no gubernamental, nacional o internacional. A veces, la información extraída de investigaciones limitadas por parte de organismos no gubernamentales como Vigilancia de Derechos Humanos o Amnistía Internacional puede llevar a la creación de comisiones con más amplios poderes de investigación (véase la sección titulada «Organizadores, financiadores y participantes»).

La mayoría de las unidades de investigación creadas al hilo de las circunstancias contratan científicos que aporten conocimientos técnicos, cuiden de recoger evidencia para la investigación de crímenes de guerra, recuperen e identifiquen restos de víctimas y enseñen a la población local y la adiestren debidamente, además de deponer su testimonio como expertos.

«La tradición ha conferido a la profesión [de la ciencia forense] autoridad solemne para hablar en nombre de las víctimas. Los muertos no pueden perjurar; sólo la renuncia humana a oír e interpretar la evidencia puede deshonar su testamento último» (Snow, Stover y Hannibal, 1989).

Evidencia física

En situación de guerra, la investigación y cuidadoso análisis del escenario no es de libre opción, no al menos inmediatamente. Si hay violación de derechos humanos, la evidencia puede provenir sólo del testimonio verbal de víctimas o testigos. No cabe dudar de la importancia del testimonio verbal, pero es mucho más efectivos si viene corroborado por la evidencia física.

La evidencia física es más importante aún en caso de testimonios conflictivos o en defecto de evidencia verbal. En lo que se refiere a los primeros, la evidencia física puede servir para corroborarlos o refutarlos. Cuando los sucesos no han sido presenciados por una persona o si los testigos temen pronunciarse (algo frecuente en caso de abuso de los derechos humanos) puede que la evidencia física sea la única vía para llegar a la verdad. Cabe también que preste el apoyo psicológico necesario para convocar con efecto al testigo.

La ciencia forense confiere valiosa objetividad a la investigación. El trabajo de los forenses los convierte en abogados de la evidencia. Incluso en las peores condiciones, un científico forense bien preparado es, al menos, capaz de recoger y preservar la evidencia para ulterior aprovechamiento futuro.



Figura 16.4. La venda de los ojos sigue presente en el cráneo de un adolescente que fue ejecutado con muchos de sus amigos en la ciudad de Erbil, Iraq. El único crimen de los chicos era ser kurdos. El jefe iraquí de la ciudad ejecutó a los jóvenes para hacerse con mayor control sobre la población kurda.

«La aplicación de las ciencias forenses a la investigaciones centradas en los derechos humanos puede ser crucial para demostrar su violación y, por tanto, la reparación judicial por actividad criminal» (Hannibal, 1992, p. 10).

Asociaciones profesionales y comités

Para muchos científicos, la intervención en cuestiones de derechos humanos empieza con su participación en organizaciones profesionales. Numerosos grupos han creado en Estados Unidos comités centrados en esta labor, cuyas diversas vertientes son, por tanto, atendidas específicamente por médicos, abogados, psiquiatras, psicólogos, politicólogos y lingüistas que han comprometido formalmente su asistencia en la resolución de estos conflictos. Estos comités analizan datos, redactan y despachan informes y deponen testimonio en las causas judiciales o ante comisiones de indagación. Algunos participan en campañas epistolares para estimular a los gobiernos a que intercedan en favor de colegas de otros países.

El Comité de Derechos Humanos Internacionales de los Abogados de Minnesota reconoció la importante necesidad de información en la investigación internacional de muertes. En consecuencia en 1986 organizó un grupo de científicos forenses para redactar un documento actualmente conocido como Protocolo de Minnesota y destinado servir de ayuda en dicha investigación en todo el mundo. El Protocolo de Minnesota fue adoptado por la ONU en 1991 y publicado de nuevo en diferentes idiomas con el título *Manual on the Effective Prevention and Investigation of Extra-Legal, Arbitrary and Summary Executions*. Era un buen comienzo del uso mundial de las ciencias forenses en casos relacionados con los derechos humanos.

Otro ejemplo es el del Science and Human Rights Program (SHR) [Programa de Ciencias y Derechos Humanos] de la American Association for the Advancement of Science (AAAS) [Sociedad Americana para el Avance de la Ciencia], establecido en 1977 con la misión de asistir en la protección de los derechos humanos de los científicos de todo el mundo y poner a su disposición los últimos conocimientos y medios al efecto. Entre sus muchos proyectos cuentan la Red de Acción de Derechos Humanos y la Coalición de Ciencia y Derechos Humanos. El Grupo de Análisis de Datos de Derechos Humanos (HRDAG, siglas en inglés) iniciado por la AAAS ha pasado a Benetech, organización sin ánimo de lucro que da apoyo técnico a los proyectos de obtención a gran escala de datos sobre derechos humanos. Benetech conserva, mantiene, actualiza y garantiza la seguridad de las bases de datos sobre derechos humanos y realiza un análisis estadístico avanzado de las atrocidades masivas (para más información sobre Benetech véase Ball, 1996; Ball *et al.*, 1997; Ball *et al.*, 2000).

Aportaciones de los antropólogos forenses

Los antropólogos forenses (físicos y arqueólogos) suman sus esfuerzos a los de médicos, odontólogos, radiólogos, criminalistas y otros científicos para revelar la evidencia de asesinatos masivos, genocidios, torturas, ejecuciones sumarias y «desapariciones» políticas. Los antropólogos destacan en casos que requieren desenterramiento, identificación personal y análisis de traumas. Ningún otro especialista forense está preparado para realizar una cuidadosa excavación arqueológica y el consiguiente análisis osteológico. El trabajo encierra, no obstante, un componente cultural donde la labor de los agentes de derechos humanos y antropólogos forenses se solapa.

La propia naturaleza del trabajo en derechos humanos impone sensibilidad y flexibilidad frente a las diferencias culturales y lingüísticas. Los antropólogos son ideales para esta labor. Por ejemplo, es necesario reconocer los hábitos de enterramiento normales antes de que sea posible evaluar que pueden ser anormales o criminales. En Estados Unidos los muertos son enterrados vestidos, con el rostro hacia lo alto en ataúdes o féretros. Si un cuerpo fuera hallado en decúbito lateral, desnudo y desprotegido, se sospecharía de un acto criminal. Sin embargo, en los



Figura 16.5. Antes de la llegada de los antropólogos, los kurdos de Erbil, Iraq, habían desenterrado muchos restos humanos, desnudaron los cuerpos, los enteraron de nuevo y anclaron las ropas en las tumbas con ayuda de rocas. Las gentes de la comunidad visitaban los lugares de sepultura para examinar las ropas con la esperanza de reconocer algo perteneciente a un ser querido desaparecido.



Figura 16.6. Entierro islámico tradicional. El conocimiento de las prácticas de enterramiento locales es esencial para interpretar exactamente los datos exhumatorios. Los musulmanes yacen sobre el lado derecho, envueltos en un sudario y con el rostro hacia la Meca.

países islámicos se entierra a los muertos en decúbito sobre el lado derecho, con el rostro vuelto hacia la Meca y envueltos en un simple sudario de algodón que se deteriora muy pronto. En estas condiciones culturales, el acto criminal sería considerado de inmediato si el cuerpo aparece vestido y con el rostro vuelto en cualquier dirección salvo la de la Meca.

La preparación antropológica también es útil en la realización de entrevistas para obtener información *ante mortem*. La mayoría de antropólogos reconoce las dificultades asociadas a la comunicación intercultural y busca manera y sistemas para salvarlas. Muchas cosas no se traducen: el color, por ejemplo, por apto que sea el traductor. Es mejor servirse de una tabla cromática, señalar al color y registrar su número, que tratar de traducirlo de una lengua a otra. La indicación izquierda o derecha en relación con el cuerpo también puede ser difícil. Imágenes y diagramas ayudan a orientar las partes del cuerpo.

Los antropólogos han de poder y querer adaptarse a las costumbre y leyes locales, lo cual puede resultar desconcertante para quien sólo conoce los procedimientos policiales al uso en su lugar de origen. En algunos países, el juez asignado al caso ha de estar presente en todo momento durante una investigación; en muchos lugares es la comunidad entera la que insiste en presenciar las labores de exhumación y es normal que familias completas las sigan con estentóreas excl-



Figura 16.7. Eric Stover entrevista a un sobreviviente kurdo.



Figura 16.8. Exhumación en curso cerca de Chajul, El Quiche, Guatemala. En casos de derechos humanos, el proceso de exhumación suele ser llevado a cabo en presencia de los familiares de la víctima, que a veces contribuyen en el esfuerzo físico, aspecto que se diferencia del procedimiento médico-legal establecido en EE.UU., razón que se basa en el diferente orden de prioridades (foto de Lancerio López).

maciones de dolor. En países latinoamericanos es común el curso simultáneo de ceremonias religiosas y labores de desenterramiento.

Historia: misión en Argentina y el EAAF

La primera aplicación, muy divulgada, de la Antropología forense en una misión de derechos humanos se dio en 1984. Un grupo de científicos estadounidenses recibió el encargo de evaluar la posibilidad de identificar a las víctimas de la «guerra sucia» argentina (1974-1983). El antropólogo forense enviado al efecto a Argentina en calidad de consultor fue Clyde Snow.

La demanda de ayuda fue hecha por Las abuelas de la Plaza de Mayo, que desde hace más veinticinco años han hecho acto de presencia semanal en la Plaza de Mayo de Buenos Aires tocadas con pañuelos blancos y enarbolando pancartas relativas a sus queridos desaparecidos. Quietamente se han convertido en una poderosa fuerza. No permitirán que su país remita al olvido la transgresión de justicia y moralidad años ha dolorosamente sufrida (con el tiempo fueron apareciendo otros grupos similares con igual misión, incluidas Las madres de la Plaza de Mayo).

La misión a Argentina fue organizada por Eric Stover, a la sazón director del Programa de Ciencias y Derechos Humanos (SHR) de la Sociedad Americana para el Avance de la Ciencia (AAAS). Iniciada la misión, Snow y Stover no podían saber el enorme impacto y proyección que su labor iba a alcanzar.

Fueron identificadas muchas víctimas y un grupo de argentinos, el Equipo Argentino de Antropología Forense (EAAF), se formó en el curso del proceso. Snow volvió a Argentina muchas veces durante las labores de excavación. Supervisó el trabajo, adiestró al equipo, testificó en calidad de experto en numerosas audiencias argentinas y siguió aportando apoyo técnico y aliento al EAAF durante años.

El EAAF estableció sus propios precedentes y extendió su hacer y ayuda técnica a muchos otros países latinoamericanos, africanos y asiáticos. Uno de sus

EQUIPO ARGENTINO DE ANTROPOLOGÍA FORENSE

«Al iniciar nuestro trabajo hace veintidós años hubimos de distanciarnos de los sistemas médico-legales y otras instituciones gubernamentales denunciadas por su vinculación con crímenes contra los derechos humanos y totalmente huera de credibilidad. Trabajamos al margen de ellas e incorporamos nuevos medios científicos de estudio. Para lograr un efecto a largo plazo y aprovechando el creciente interés en la ley criminal internacional y el debido acomodo de sus postulados a la nacional, ahora trabajamos con miras a integrar también los protocolos internacionales de derechos humanos. En cierto modo, por tanto, hemos completado el ciclo en los dos últimos decenios», informe anual de la AAAF, 2005, p. 13.

mayores éxitos fue el de la excavación llevada a cabo en El Masote, en El Salvador. La evidencia de El Masote fue utilizada por la Comisión Salvadoreña de la Verdad, y el trabajo fue muy divulgado internacionalmente (Doretti y Snow, 2003). Ahora el equipo argentino es solicitado en todo el mundo en razón de sus conocimientos, experiencia y profesionalidad.

Otros equipos de Antropología forense nacionales e internacionales

En Guatemala se formaron tres equipos independientes de Antropología forense en la década de 1990: la Fundación de Antropología Forense de Guatemala (FAFG), el Centro de Análisis Forense y Ciencias Aplicadas (CAFCA) y la Oficina de Derechos Humanos del Arzobispado de Guatemala (ODHAG). Todos respondían más o menos al modelo argentino y conservaron su condición no gubernamental y sin ánimo de lucro. Los equipos guatemaltecos atendieron primariamente a la exhumación e identificación de campesinos mayas masacrados en el curso de la «política de tierra quemada» aplicada por el gobierno durante la década de 1980. Algunos de los miembros de los equipos de Guatemala han vertido también su tiempo y esfuerzos en labores internacionales.

También se han formado equipos independientes en unos pocos países más, incluidos Perú y Chile, pero su actividad ha ido cambiando en términos generales. Si estos equipos eran los que solían aportar los únicos expertos disponibles en sus respectivos países, cada vez son más las agencias gubernamentales que contratan sus propios especialistas en Antropología forense. Visto así, equipos independientes como EQUITAS, el Equipo Colombiano Interdisciplinario de Trabajos Forenses y Asistencia Psicosocial, amplían su hacer asumiendo funciones similares a las de los consultores y activistas de derechos humanos en Estados Unidos. Dado su carácter no gubernamental y ausencia de lucro pueden conferir equilibrio, regularidad y transparencia a las investigaciones oficiales actuando en calidad de observadores en las investigaciones de campo, revisando los informes pertinentes y proponiendo alternativas, asesoramiento independiente y los testimonios que procedan. Poseen asimismo la capacidad de explorar nuevas tecnologías ajenas todavía a las agencias gubernamentales y, probablemente lo más importante desde el punto de vista de los derechos humanos, están prestos a intervenir (y concitar atención) en casos que quedan fuera del interés de las agencias gubernamentales, en particular aquellos que afectan a gentes marginales.

Comparación de la labor internacional de derechos humanos y la nacional de Antropología forense

Para el profesional de la Antropología forense, el trabajo básico en casos de derechos humanos es prácticamente igual que el cotidiano: se han cometido crí-

menes, hay cuerpos por identificar y sucesión de eventos que reconstruir. Los métodos técnicos son los mismos. Pero prácticamente todo lo demás es distinto. A diferencia de los delitos comunes, los que afectan a los derechos humanos son perpetrados por individuos con autoridad: policías, militares o funcionarios, si no por grupos poderosos: guerrilleros y organizaciones paramilitares. Nuestros supuestos culturales acerca de los delincuentes ya no rigen y la escala del trabajo forense es mucho mayor. Otra diferencia importante reside en la falta de disciplinas de apoyo. La mayoría de los antropólogos forenses da por sentado que contará con recursos y asistencia de otros científicos. Pero a menudo las investigaciones de derechos humanos tienen lugar muy lejos de los laboratorios y otros recursos técnicos.

En Estados Unidos y en la mayoría de los países industrializados, la Declaración Internacional de los Derechos Humanos ha sido en gran medida ratificada por la legislación nacional. De ahí que sea una vertiente más de la labor judicial al uso. Sin embargo, en muchas partes del mundo constituye un capítulo aparte de la ley civil y la criminal. Para actuar no cabe otro recurso que invocar las garantías que entraña la Declaración internacional o «universal» de los derechos humanos. Bajo estas condiciones, las únicas personas disponibles al efecto son las empleadas en las organizaciones de derechos humanos privadas o internacionales, en cuyo caso el concepto de seguridad adquiere nuevos significados. A veces hay comunidades de familias que se reúnen para conferir seguridad y proteger sus propios intereses; otras, la contratación de guardas privados es inevitable.

La implicación de los científicos forenses es mucho más intensa cuando el caso en liza está relacionado con los derechos humanos. En Estados Unidos no experimento ninguna incomodidad al describir mi labor de desenterramiento y

Con su celebrado trabajo para definir un problema, Clyde C. Snow expuso una de las principales diferencias entre el trabajo forense en EE.UU. y el internacionalmente vertido en derechos humanos.

El doctor Snow estuvo en Bolivia para analizar los restos esqueléticos de un cementerio en un campo de trabajo. Los muertos eran indefectiblemente niños de la calle, pequeños rateros y vagabundos. Nunca fueron formalmente inculcados, juzgados o sentenciados, pero sí encarcelados y forzados a trabajar hasta la muerte.

Una vez examinados los restos, Snow comentó: «En 1979 fui convocado para estudiar un caso en que debía identificar a un grupo de chicos muertos por un psicópata en Chicago. Jamás pensé que diez años más tarde me encontraría aquí haciendo prácticamente lo mismo. Sin embargo, este caso presenta una diferencia importante. Camacho [el comandante del campo] y sus hombres, arropados por el poder del Estado, dieron muerte a estos niños. Por lo que a mí respecta, éste es el peor crimen» (Joyce y Stover, 1991).

análisis de restos humanos. Imparto instrucciones y recomendaciones a los investigadores oficiales y me reúno ocasionalmente con familias para darles a conocer la evidencia física presente y las razones que fundamentan la identificación. Pero no entrevisto a la gente para obtener datos *ante mortem*. Cuando empecé a trabajar en misiones de derechos humanos descubrí que rara vez había alguien adiestrado en medida suficiente para asumir la otra mitad del trabajo. Las identificaciones eran imposibles, especialmente en ausencia de registros médicos, sin tomar parte en la recogida de evidencia verbal antermótem de familiares y amigos (esta situación está cambiando a medida que las investigaciones de más enjundia pueden contratar a profesionales psicosociales para el equipo).

Organizador es, financiador es y participantes

Los antropólogos forenses reciben mucha publicidad por su trabajo, pero la recuperación e identificación de desaparecidos sólo es un aspecto de toda misión de derechos humanos, y ellos mismos no son sino una pequeña parte de la maquinaria. Si una misión ha de recorrer todo el camino desde la necesidad inicial a la resolución fina, es preciso contar con organizadores, financiadores y un variado surtido de participantes. Esta sección nos introduce en la imagen mayor.

Organizaciones no gubernamentales de apoyo a las familias

Las misiones de derechos humanos empiezan a menudo a raíz de las demandas de las familias de los muertos y desaparecidos, que son las primeras interesadas en el problema y que generalmente están en buena posición para juzgar el clima político del país. La labor de estas familias es más provechosa cuando se unen a grupos de activistas o los forman. Vayan como ejemplo las Abuelas de la Plaza de Mayo en Argentina y la Asociación de Familiares de Desaparecidos (ASFADES) en Colombia. Este tipo de agrupaciones puede no sólo integrar a los familiares, sino a comunidades enteras y a los representantes legales pertinentes.

Comisiones de verdad, de indagación y tribunales de crímenes de guerra

Son establecidas por los gobiernos por un tiempo concreto, con tareas concretas y autoridad limitada. Las llamadas **comisiones de verdad** investigan fechorías pretéritas de un gobierno dado. Recogen información, publican informes y recomiendan la acción apropiada: juicio, amnistía o protección. Suelen disponer de autoridad suficiente para contratar a científicos y otros investigadores que ayuden en la obtención de evidencia física. La Comisión Sudafricana de Verdad y Reconciliación se considera modélica al efecto. Estas comisiones son cada vez más

útiles en tiempos de transición gubernamental gracias a su efectividad reprimiendo o dando fin al ciclo de violencia (Hayner, 1994).

Las **comisiones de indagación** están estrechamente vinculadas a las comisiones de verdad, pero sus fines suelen ser más limitados: examen de sucesos específicos o de algunos individuos o grupos durante un plazo de tiempo especificado.

Los **tribunales internacionales de crímenes de guerra** se crean para juzgar a los acusados de crímenes de guerra o contra la humanidad relacionados con conflictos específicos. Fueron famosos al efecto los de Nuremberg y de Tokio inmediatamente después de la Segunda Guerra Mundial. El Tribunal Internacional de Crímenes de Guerra de la antigua Yugoslavia (ICTY) sigue hoy en activo.

Instituciones y tribunales intergubernamentales e internacionales

Gozan de poderes mucho más amplios que las comisiones de verdad y no están limitadas por tiempo o tarea. Ejemplos intergubernamentales son: Organización de Estados Americanos, Comisión Interamericana de Derechos Humanos, Organización de la Unidad Africana, Comisión Africana (cuerpo de control de la Carta Africana de Derechos Humanos y Sociales), Consejo de Europa, Tribunal Europeo de Derechos Humanos y Comisión Europea de Derechos Humanos.

A nivel internacional, la Oficina del Delegado de las Naciones Unidas para Derechos Humanos es el ejemplo más notable. Fue establecida en 1993 y atiende a la promoción y protección de los derechos humanos en todo el mundo mediante el contacto directo con los gobiernos y la provisión de asistencia técnica donde proceda.

El Tribunal Criminalista Internacional (ICC) fue instaurado en 2002 en observancia del Estatuto de Roma de 17 de julio de 1998. Este Tribunal complementa las jurisdicciones criminalistas de los gobiernos nacionales. A diferencia de otros tribunales constituye una institución permanente, basada en tratado, y establecida para garantizar el imperio de la ley en todo lugar (a finales de 2005, Estados Unidos, Rusia y Japón no habían ratificado aún el Estatuto de Roma).

Grupos de ciencia y derechos humanos

Los grupos internacionales de derechos humanos suelen adoptar una postura prudente, pero desempeñan un papel vital en la realización y facilitación de las misiones implicadas en derechos humanos. Como grupo cuidan del seguimiento de las acciones iniciadas, revisan las demandas de ayuda y compilan bases de datos (véase Ball *et al.*, 2000).

A principios de la década de 1990 algunas organizaciones no gubernamentales (ONG) y grupos intergubernamentales empezaron a componer equipos de científicos forenses. La organización sin ánimo de lucro Médicos Pro Derechos Humanos (PHR) fue una de las líderes. Destacó a científicos forenses para la in-

vestigación de crímenes y misiones de recuperación e identificación de restos en tumbas colectivas. Rápidamente extendió su hacer a regiones desgarradas por la guerra en El Salvador, Guatemala, Bosnia, Ruanda, Chechenia, Kosovo y otros países. Su trabajo para el Tribunal Internacional de Crímenes de Guerra de la antigua Yugoslavia (ICTY) ha representado un enorme esfuerzo multinacional de antropólogos forenses de todas las partes del mundo.

Otras organizaciones esenciales son: Amnistía Internacional, Londres, Reino Unido; Asociación Americana para el Avance de la Ciencia, Programa de Ciencia y Derechos Humanos, Washington, D.C. (ya descrito); Vigilancia de Derechos Humanos, Nueva York; y Comité Internacional de la Cruz Roja, Ginebra, Suiza. Los informes de éstas y otras organizaciones son accesible vía Internet (véase *The Missing*, 2003, publicación del CICR).

Agencias filantrópicas y de financiación internacionales

Muchas organizaciones privadas, así como agencias nacionales y multinacionales, aportan fondos a las organizaciones de derechos humanos sin ánimo de lucro. Cada una de ellas responde a una misión declarada, y son demasiadas para mencionarlas aquí pero puede obtenerse cumplida información a través de Human Rights Internet (véase la bibliografía) y el Centro Internacional de Derechos Humanos y Desarrollo Democrático en Canadá, entre otras.

Participantes individuales

La composición de un equipo de investigación apropiado depende del país y del tipo de diligencias que se deben llevar a cabo. Puede que en países menos desarrollados sean pocos o ninguno los registros existentes acerca de las víctimas. Los métodos de identificación comparativos usados por los radiólogos, odontólogos y expertos en huellas dactilares son de uso limitado. Es más importante poder describir y documentar anomalías individuales y efectos del trauma *ante mortem*, lo cual requiere largas entrevistas con los supervivientes más que el estudio de registros.

Los grupos multidisciplinarios básicos integran osteólogos humanos, arqueólogos, patólogos, odontólogos, criminalistas, fotógrafos y entrevistadores expertos. Pueden añadirse o sustraerse especialistas según exija el caso. Las aptitudes docentes y de redacción también son necesarias, además de las técnicas.

Tipos de misiones relacionadas con la Antropología forense

Las misiones centradas en los derechos humanos pueden ser de muchos tipos, pero las que implican a los antropólogos forenses suelen ser de carácter exploratorio, con excavaciones mayores y complejos análisis de educación y adies-



Figura 16.9. Tumba colectiva cerca de San José Río Negro, Alta Verapaz, Guatemala. La mayoría de las tumbas clandestinas se encuentran próximas a la superficie porque fueron excavadas con palas manuales y la rapidez era prioritaria. Sin embargo, las operaciones militares cuentan a veces con equipo pesado. Esta tumba y otras semejantes fueron excavadas con maquinaria pesada y son mucho más profundas y de mayor tamaño que las abiertas a mano. También es más probable que los cuerpos sean simplemente volcados en ellas sin orden alguno. Todos los aspectos de esta clase de exhumaciones entraña dificultades (foto de Lancerio López).

tramiento, y de seguimiento para apoyo ininterrumpido y/o deposición de testimonios de experto.

Las misiones exploratorias tienen por objeto reunir información y desarrollar un plan de trabajo. Entrañan el primer contacto directo con las personas para contemplar sus necesidades y deseos. El equipo preliminar visita y evalúa entonces el lugar y determina las posibilidades de alojamiento y trabajo (es posible trabajar en condiciones muy variadas con tal de que se disponga de agua, luz, una superficie de trabajo y seguridad para el personal y la evidencia).

Las misiones de excavación mayores buscan la obtención de muchos datos: registros *ante mortem* y extraídos de la propia excavación. El análisis de la evidencia puede efectuarse durante el curso del trabajo si las disponibilidades lo permiten, pero en general tiene lugar más adelante en una ubicación más segura. A veces adiestramiento local se inicia en esta etapa.

Las misiones de adiestramiento consisten de disertaciones generales y/o preparación profesional específica. Una misión de adiestramiento puede ser siempre útil en cualquier momento de la operación. Pueden establecerse programas para los funcionarios locales, al igual que para familias, abogados, jueces y grupos de apoyo. La mayoría de los equipos de Antropología forense ofrecen este tipo de presentación de manera regular. El adiestramiento profesional suele tener lugar a modo de taller de trabajo combinado con experiencias de campo y de laborato-



Figura 16.10. Esta clase en la Universidad Rafael Landívar de la ciudad de Guatemala es una de las muchas que en la década de 1990 dieron a los centroamericanos la oportunidad de estudiar los detalles de la identificación humana a partir de material esquelético fragmentado largo tiempo enterrado. La mayoría de los inscritos son estudiantes de nivel superior de antropología y arqueología, pero la clase acoge también a patólogos, abogados y otros profesionales interesados en aumentar sus conocimientos en el campo de la ciencia forense.

rio. En las primeras excavaciones guatemaltecas se impartieron clases avanzadas de osteología sobre el terreno e inmediatamente después de excavaciones mayores. Estas clases aportaron la oportunidad de mejorar los resultados de los análisis en el curso de las mismas.

CONCLUSIÓN

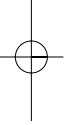
Las ciencias forenses surten efectos de largo alcance en las labores por derechos humanos. Cuando la verdad física del genocidio, politicidio y otros crímenes de guerra es desvelada, los perpetradores son privados de derechos y la comunidad sobreviviente recupera el poder. Aumenta la efectividad de los tribunales que imparten justicia y, sobre todo, las familias de los muertos alcanzan el punto final psicológico implícito en el conocimiento de la suerte corrida por sus seres queridos y la posibilidad, al fin, de rendirles las honras fúnebres acostumbradas.

La Declaración Universal de los Derechos Humanos fue redactada hace más de medio siglo, pero el mundo dista todavía mucho de hacer suyas estas libertades esenciales. No obstante, los éxitos logrados tras denodados esfuerzos hacen cada vez más difícil que los gobiernos puedan cometer atrocidades sin conocimiento y censura internacionales. La esperanza pervive en tanto haya gente presta a dedicar tiempo, energía y saber a la lucha por los derechos humanos.

REPATRIACIÓN DE PG/BA

Gran parte de la información contenida en esta sección dedicada a los prisioneros de guerra (PG) y bajas en acción (BA) ha sido tomada de Mann *et al.*, 2003; Bunch y Shine, 2003; y el folleto informativo del Comando Conjunto de Recuento PG/BA (Joint POW/MIA Accounting Command [JPAC]) disponible para descarga del portal JPAC: http://www.jpac.pacom.mil/JPAC_Booklet.pdf, visitado en abril de 2006.

Norteamericanos desaparecidos



En Estados Unidos tenemos muy presente un conjunto especial de ausentes. Se trata de los soldados que no regresaron de la guerra. Algunos murieron siendo prisioneros, otros fueron declarados desaparecidos en acción y ninguno fue exequialmente honrado y enterrado por su familia conforme a la costumbre norteamericana. Como ocurre con los ausentes en todo el mundo, las familias quedan condenadas al sufrimiento. Temen mudarse de casa y disponer de las pertenencias del desaparecido; si se ponen a pensar en éste como muerto, se sienten culpables del abandono de la esperanza. Las familias pertenecen a grupos de apoyo que abogan por el regreso de los perdidos en actos de servicio. Varios portales de la Red están dedicados a recoger informes sobre desaparecidos «vistos» en tierra extraña, noticias que mantienen perdurable la esperanza de que el ausente regresará algún día. James K. Boehnlein, psiquiatra norteamericano, cita las palabras de un padre en el sentido de que renunciar al ser querido ausente «es como darle muerte» (Boehnlein, 1987).

Las estimaciones sobre el número de personas desaparecidas en las guerras de EE.UU. varían según fuente, pero el Comando Conjunto de Recuento PG/BA (JPAC) estima en aproximadamente 78.000 los norteamericanos desaparecidos en la Segunda Guerra Mundial (de los que 35.000 se consideran recuperables, siendo los demás los perdidos en la mar o encerrados en barcos hundidos), 8.100 los de la guerra de Corea, 1.800 los de la de Vietnam, 120 durante la guerra fría y uno a raíz de la guerra del Golfo» (folleto informativo de JPAC, p. 2). En conjunto son probablemente sean unos 45.000 los norteamericanos «recuperables», la ma-

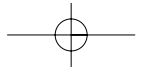




Figura 16.11. Tumba del soldado desconocido en Washington, D.C. (foto de Tom Robertson).

yoría de cuyos restos se encuentran en tumbas clandestinas y lugares de desastre aéreo en Corea, Sudeste asiático e islas del Pacífico.

Laboratorio central de identificación del ejército de EE.UU. en Hawai

A la repatriación de los ausentes dedica su esfuerzo el Laboratorio Central de Identificación del Ejército de EE.UU. en Hawai (JPAC-CIL, antes CILHI). El Laboratorio fue creado en la década de 1970 y se fundió en 2003 con la fuerza conjunta de los tres ejércitos ya existente para componer el Comando Conjunto de Recuento PG/BA (JPAC). La misión combinada consiste desde entonces en fijar el recuento más aproximado posible de todos los norteamericanos desaparecidos a consecuencia de los conflictos habidos.

La principal tarea del Laboratorio Central de Identificación (CIL) consiste en buscar y recuperar los restos de militares norteamericanos, al igual que de los civiles asociados. Pero el personal científico aporta también sus conocimientos a operaciones similares, incluidas las investigaciones en escenarios de crímenes con cuerpos enterrados y en zonas de desastre. Los antropólogos del CIL son empleados fijos del Gobierno y, por tanto, probablemente los primeros en ser convoca-

dos en desastres que afectan a bienes gubernamentales como el del Pentágono tras el ataque terrorista del 9/11. También pueden ser desplegados en caso de accidentes con fatalidad masiva y ciudadanos norteamericanos en el extranjero (algunos de los científicos del CIL son también miembros del equipo DMORT).

El CIL es el laboratorio de identificación mejor financiado y equipado del mundo. Da empleo a más antropólogos forenses que cualquier otra organización estadounidense y el personal científico presenta graduaciones superiores a las de cualquier grupo similar. Actualmente el CIL cuenta con unos treinta antropólogos forenses y tres dentistas, y dispone de un laboratorio con los últimos avances dedicado a la aplicación de las técnicas arqueológicas, antropológicas y odontológicas óptimas disponibles. Opera a gran escala, pero generalmente sin la extrema urgencia asociada al trabajo en zonas de desastre. Los científicos del CIL identifican aproximadamente a dos personas por semana y a un total de unas cien al cabo del año. Los costes asociados al mantenimiento y dotación de personal de semejante institución serían prohibitivos en la mayor parte del mundo.

Métodos de campo

Recibida la información acerca de la posible localización de un lugar de desastre, el CIL destaca doce equipos de búsqueda y recuperación (BYR). El trabajo de un equipo BYR impone desplazamiento internacional y, a veces, vida y trabajo en condiciones marginales. Cada equipo consta de más de un arqueólogo/antropólogo forense, un traductor para comunicarse y entrevistar a los locales, un oficial del ejército para atender a las complicaciones internacionales de la repatriación legal, un especialista en telecomunicaciones para asegurar el enlace mediante ondas de radio de alta frecuencia en zonas remotas, un artillero técnico en eliminación de explosivos para localizarlos y anularlos en los puntos de excavación, un especialista en preparativos y actos mortuorios y otros técnicos diversos.

En el campo, los miembros del equipo BYR entrevistan a las gentes locales en busca de más información sobre el suceso y eventos asociados en los años intermedios. Es frecuente que el lugar haya sido saqueado en busca de materiales útiles, y no es raro que los restos humanos y tarjetas de identificación hayan sido removidos, éstas para su posterior venta. El equipo BYR aplica un enfoque propio del escenario de un crimen a toda la zona y las técnicas arqueológica usuales en la excavación.

Métodos de laboratorio

Cuando el CIL recibe los restos se retira toda la información asociada para que el análisis pueda proceder en régimen «ciego». El antropólogo forense designado para preparar una descripción física no es el que recuperó los restos en el

campo. En otras palabras, el analista no tiene acceso a la información acerca de la presunta identidad de los restos, sólo recibe los detalles necesarios para ejercer una selección apropiada de las técnicas científicas que debe usar (por ej. el tiempo aproximadamente transcurrido desde la muerte). Este análisis ciego tiene por objeto evitar la influencia de sesgos subconscientes en el resultado, ventaja científica de la que carece la mayoría de los antropólogos forenses que trabajan solos.

Tras la descripción física, la fase analítica de identificación es la usual. El personal militar norteamericano suele disponer de registros médicos/dentarios o de ADN comparativo para una identificación positiva.

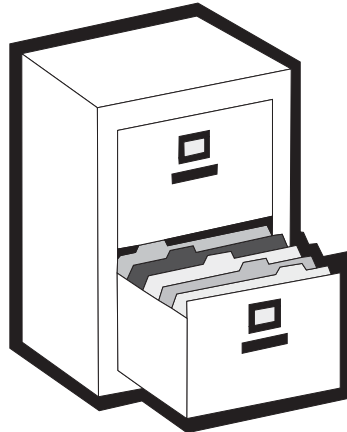

Conclusión

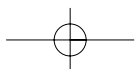
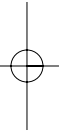
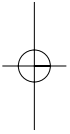
El trabajo del Laboratorio Central de Identificación JPAC puede definirse como labor nacional de derechos humanos financiada por el gobierno. Las experiencias distan mucho de ser las que caben al trabajo internacional de derechos humanos porque las familias de los muertos se hallan muy lejos en términos de tiempo y espacio. La gente local puede abrigar un interés monetario o humanitario en la operación estadounidense de recuperación, pero ninguna emoción por el resultado.

El CIL contribuye a aliviar el prolongado sufrimiento de familias norteamericanas y a clarificar el registro histórico. Gracias al trabajo del CIL, Estados Unidos ha tenido la oportunidad de desarrollar un laboratorio de identificación de rango mundial. Los científicos han tenido tiempo, personal, recursos financieros e incentivos gubernamentales para desarrollar un laboratorio, verdadero manual de procedimientos operativos y patrón y aseguramiento de la calidad, además de programa modelo de adiestramiento. Todo ello ha facultado a los científicos del CIL para ser los primeros en conseguir la acreditación pertinente por parte del Directorio de la Sociedad de Laboratorios Criminalistas, Consejo de Acreditación de Laboratorios (Society of Crime Laboratory Directors, Laboratory Accreditation Board [ASCLD/LAB]).

APÉNDICE

FORMULARIOSY DIAGRAMAS





Los formularios y diagramas de este apéndice son de uso general y sirven como guía. Facilitan el trabajo pero no son exclusivos. No existe el formulario perfecto: las circunstancias y materiales de cada caso son demasiado variables. Hay que contar con una gran variedad de formularios para uso inmediato teniendo presente, no obstante, en todo momento, la posibilidad de nuevos diseños para circunstancias insólitas o casos de especial relieve.

FORMULARIOS DEL BANCO DE DATOS FORENSES (FBD) DE UT

Los formularios¹ FBD fueron diseñados para el registro y ordenamiento de la información para incluir en la base de datos de mediciones del esqueleto humano de la universidad de Tennessee. Los presentamos para fomentar nuevas aportaciones. Son muy útiles en el proceso de aprendizaje del análisis esquelético apropiado porque ponen de claro manifiesto el rango de la información que debe recogerse.

El Banco de Datos Forenses fue iniciado en 1986 con una subvención del Instituto Nacional de Justicia. Antes de su desarrollo, los métodos aplicados en Antropología forense se basaban en la información extraída de las colecciones Terry y Hamann-Todd. Como consta en el *Manual de Usuario de FORDISC 2.0*: «Los datos fueron inicialmente usados para el ensayo de métodos forenses desarrollados primariamente a partir de datos de indigentes del siglo XIX» (p. 28). Estas colecciones son claramente incoherentes con las poblaciones modernas y de ahí que sean del todo inadecuadas para casos forenses modernos.

FORDISC² es un conjunto de nuevos métodos estadísticos basado en datos de

1. Los formularios son impresos por el programa informático FORDISC. También pueden encontrarse en el manual *Data Collection Procedure for Forensic Skeletal Material*, de P. M. Moore-Jansen, S. D. Ousley y R. L. Jantz, 1994, Universidad de Tennessee, Report of Investigations, nº 48, Knoxville, TN.

2. FORDISC es un programa interactivo DOS (Sistema Operativo en Discos) que usa análisis funcionales discriminativos de las medidas esqueléticas para clasificar los restos humanos desconocidos por sexo, estatura y raza. La versión 3.0 fue desarrollada en 2005.

poblaciones más recientes. Los datos FBD se han demostrado útiles para detectar y analizar cambios seculares en poblaciones humanas. Si los datos son continuamente actualizados con informaciones de casos modernos, esta metodología puede seguir siendo útil en las rápidamente cambiantes poblaciones de Estados Unidos y también en poblaciones relativamente desconocidas si otros países aportan información.

Agradecemos al doctor Richard Jantz por permitir el uso de estos formularios. Las copias de formularios completados deben remitirse a

Forensic Anthropology Center
Department of Anthropology
University of Tennessee
Knoxville, TN 37996-0720

Formulario # 1 del Banco de Datos Forenses de la UT
Información de un caso forense

ID COLECCIÓN/ CASO #: _____ ID NOMBRE: _____
 CURADOR/DIRECCIÓN: _____ MEDIO DE ID: _____
 REGISTRO: _____ FECHA: _____ ¿IDENTIFICACIÓN POSITIVA? _____ FECHA: _____

————— INFORMACIÓN GENERAL (páginas 3-6) —————

Origen

Origen

1. SEXO: _____	7. FECHA DE NACIMIENTO: _____
2. RAZA: _____	8. LUGAR DE NACIMIENTO: _____
3. EDAD: _____	9. OCUPACIÓN: _____
4. ESTATURA: _____	10. GRUPO SANGUÍNEO: _____
5. PESO: _____	11. PARTOS: _____
6. LATERALIDAD: _____	12. EMBARAZOS: _____
13. FECHA DE DESAPARICIÓN: _____	18. DEPÓSITO/EXPOSICIÓN: _____
14. FECHA DE HALLAZGO: _____	_____
15. FECHA DE MUERTE:: _____	_____
16. TIEMPO DESDE LA MUERTE: _____	19. PROFUNDIDAD (en cm, si enterrado) _____
17. FORMA DE MUERTE: _____	20. PLAZO DE DESCOMPOSICIÓN EST. _____

21. NATURALEZA DE LOS RESTOS: _____

22. LUGAR DE HALLAZGO (región): _____

23. ESTADO: _____ 24. PROVINCIA: _____ 25. MUNICIPIO: _____

26. HISTORIA MÉDICA: _____

27. MALFORMACIONES CONGÉNITAS: _____

28. REGISTROS DENTARIOS (especificar): _____

29. LESIONES ÓSEAS: (*ante mortem*): _____

30. DAÑOS *PERI MORTEM*: _____

31. COMENTARIOS ADICIONALES: _____

Formulario # 2 del Banco de Datos Forenses de la UT
Inventario forense

ID COLECCIÓN/CASO #: _____ CURADOR/DIRECCIÓN: _____

INVENTARIO ESQUELÉTICO (página 7)

32. INVENTARIO: Claves:
- | | |
|-----------------------------------|-------------------------------|
| 1. presente completo | 4. pérdida <i>ante mortem</i> |
| 2. presente fragmentado | 5. sin erupción (dentición) |
| 3. ausente (<i>post mortem</i>) | 6. ausencia congénita |

Cráneo: _____

	izquierdo		derecho		izquierdo		derecho
Frontal:	_____		_____	Maxilar superior:	_____		_____
Parietal:	_____		_____	Nasal:	_____		_____
Occipital:	_____		_____	Etmoides:	_____		_____
Temporal:	_____		_____	Lacrimal:	_____		_____
Pómulo:	_____		_____	Vómer:	_____		_____
Palatino:	_____		_____	Esfenoides:	_____		_____

Mandíbula: _____

	izquierdo		derecho		izquierdo		derecho
Cuerpo:	_____		_____	Rama:	_____		_____

Dentición: _____

	izquierdo		derecho		izquierdo		derecho
Max. I1:	_____		_____	Mand. I1:	_____		_____
Max. I2:	_____		_____	Mand. I2:	_____		_____
Max. C:	_____		_____	Mand. C:	_____		_____
Max. P1:	_____		_____	Mand. P1:	_____		_____
Max. P2:	_____		_____	Mand. P2:	_____		_____
Max. M1:	_____		_____	Mand. M2:	_____		_____
Max. M3:	_____		_____	Mand. M3:	_____		_____

Poscráneo: _____

	izquierdo		derecho		izquierdo		derecho
Hioides:	_____		_____	Torácicas 1-12:	_____		_____
Clavícula:	_____		_____	Lumbares 1-5:	_____		_____
Escápula:	_____		_____	Sacro:	_____		_____
Húmero:	_____		_____	Iliaco:	_____		_____
Radio:	_____		_____	Pubis:	_____		_____
Cúbito:	_____		_____	Isquion:	_____		_____
Mano:	_____		_____	Fémur:	_____		_____
Manubrio:	_____		_____	Rótula:	_____		_____
Cuerpo esternal:	_____		_____	Tibia:	_____		_____
Costillas:	_____		_____	Peroné:	_____		_____
Atlas:	_____		_____	Calcáneo:	_____		_____
Axis:	_____		_____	Astrágalo:	_____		_____
Cervicales 3-7:	_____		_____	Pie:	_____		_____

MATERIALES DE ESTUDIO

33. MATERIALES ESQUELÉTICOS: _____
 34. MOLDEADOS DENTALES: _____
 35. SECCIONES HISTOLÓGICAS: _____
 36. RADIOGRAFÍAS/FOTOS: _____
 37. OTROS (cabello, etc.): _____

APÉNDICE: FORMULARIOS Y DIAGRAMAS

421

Formulario # 3 del Banco de Datos Forenses de la UT
Observaciones morfológicas forenses

ID COLECCIÓN/CASO #: _____ ID NOMBRE: _____
CURADOR/DIRECCIÓN: _____ REGISTRO: _____ FECHA: _____

UNIÓN EPIFISIARIA (páginas 8-9)

Claves: 1. sin unión 2. unión parcial 3. unión completa

38. SUTURA BASILAR: _____	47. ESP. VÉRT. LUMB.: _____	56. RADIO PROX.: _____
39. CLAVÍCULA MEDIAL: _____	48. SACRO (1/2): _____	57. RADIO DISTAL: _____
40. ATLAS-ANTERIOR: _____	49. SACRO (S2/3): _____	58. CÚBITO PROX.: _____
41. ATLAS-POSTERIOR: _____	50. SACRO (3/4): _____	59. CÚBITO DISTAL: _____
42. AXIS-ANTERIOR: _____	51. ELEM. PRIM. ILÍACO: _____	60. CABEZA FÉMUR: _____
43. AXIS-POSTERIOR: _____	52. TUBEROS. ISQUIÁT.: _____	61. TROCANT. MAYOR: _____
44. ESP. VÉRT. CERV.: _____	53. CRES. ILÍACA (ANT 1/3): _____	62. FÉMUR DIST.: _____
45. ESP. VÉRT. TORAC. _____	54. HÚMERO PROX.: _____	63. TIBIA PROX.: _____
46. CUERPO-ARCO L5: _____	55. EPIC. HUM. MED.: _____	64. TIBIA DISTAL: _____

SUTURA CRANEAL (páginas 10-12)

Ectocraneal	Endocraneal
0: abierta 1: hasta 50 % 2: > 50 % 3: obstruida	1: abierta 2: parcial 3: obstruida

	I	D		I	D	
65. MEDILAMBOIDEA: _____	_____	_____	70. MEDICORONAL: _____	_____	_____	75. SAGITAL: _____
66. LAMBDA: _____	_____	_____	71. PTERION: _____	_____	_____	76. LAMBDOIDEA (I): _____
67. OBELION: _____	_____	_____	72. ESFENOFONTAL: _____	_____	_____	77. LAMBDOIDEA (D): _____
68. SAGITAL ANTERIOR: _____	_____	_____	73. ESFENOTEMP. INF.: _____	_____	_____	78. CORONAL (I): _____
69. BREGMA: _____	_____	_____	74. ESFENOTEMP. SUP.: _____	_____	_____	79. CORONAL (D): _____

CAMBIOS EN LAS EPÍFISIS DE LAS COSTILLAS (páginas 13-22)

izquierdo derecho

80. COST. N°: _____ Fase: _____ Fase: _____

CAMBIOS EN LA PELVIS (páginas 23-45)

izquierdo derecho

81. Todd (1920)/(1921)	_____	_____
82. Suchey-Brooks (Suchey y Katz, 1986):	_____	_____
83. McKern y Stewart (1957):	I: _____ II: _____ III: _____	I: _____ II: _____ III: _____
84. Gilbert y McKern (1973):	I: _____ II: _____ III: _____	I: _____ II: _____ III: _____
85. SUPERFICIE AURICULAR:	_____	_____
86. FOSAS PÚBLICAS DORSALES:	1. AUSENTES: _____ 2. TRAZAS-PEQUEÑAS: _____ 3. MODER.-GRANDES: _____	1. AUSENTES: _____ 2. TRAZAS-PEQUEÑ.: _____ 3. MODER.-GRANDES: _____

Formulario # 4 del Banco de Datos Forenses de la UT
Medidas forenses

ID COLECCIÓN/CASO #: _____ REGISTRO: _____ FECHA: _____

MEDIDAS CRANEALES (páginas 52-60)

			izquierdo	derecho
1. LONGITUD MÁXIMA (g-op):	_____	13. ALTURA NASAL (n-ns):	_____	
2. ANCHURA MÁXIMA (eu-eu):	_____	14. ANCHURA NASAL (al-al):	_____	
3. ANCHURA BIMALAR (zy-zy):	_____	15. ANCHURA ORBITARIA (e-ec):	_____	_____
4. BASIÓN-BREGMA (ba-b):	_____	16. ALTURA ORBITARIA (OBH):	_____	_____
5. LONGITUD BASE DE CRÁNEO (ba-n):	_____	17. ANCH. BIORBITARIA (ec-ec):	_____	_____
6. LONG. BASIÓN-PTO. ALVEOL. (ba-pr):	_____	18. ANCH. INTERORBIT. (d-d):	_____	_____
7. ANCH. MÁX. ALVEOLAR (ecm-ecm):	_____	19. LÍNEA FRONTAL (n-b):	_____	_____
8. LONG. MÁX. ALVEOLAR (pr-alv):	_____	20. LÍNEA PARIETAL (b-1):	_____	_____
9. ANCHURA BIAURICULAR (ALB):	_____	21. LÍNEA OCCIPITAL (l-o):	_____	_____
10. ALTURA FACIAL SUPERIOR (n-pr):	_____	22. L. AGUJERO OCCIPITAL (ba-ol):	_____	_____
11. MÍN. ANCH. FRONTAL (ft-ft):	_____	23. A. AGUJERO OCCIPITAL (FOB):	_____	_____
12. ANCH. FACIAL SUPERIOR (fmt-fmt):	_____	24. LONGITUD MASTOIDEA (MDH):	_____	_____

MEDIDAS MANDIBULARES (páginas 61-63)

	izquierdo	derecho		izquierdo	derecho
25. ALTURA MENTÓN (gn-id):	_____	_____	30. ANCHURA MÍN. RAMA:	_____	_____
26. ALTURA CUERPO EN AGUJ. MENT.:	_____	_____	31. ANCHURA MÁX. RAMA:	_____	_____
27. GROSOR CUERPO EN AGUJ. MENT.:	_____	_____	32. ALTURA MÁX. RAMA:*	_____	_____
28. DIÁMETRO BIGONAL (go-go):	_____	_____	33. LONGITUD MANDIB.:*	_____	_____
29. ANCH. BICONDÍLEA (cdl-cdl):	_____	_____	34. ÁNGULO MANDIBULAR:*	_____	_____

* Registrar sólo si se dispone de mandibulómetro.

MEDIDAS POSCRANEALES (páginas 64-76)

CLAVÍCULA: Epíf. P/A:	_____	_____	ILIACO: Epíf. P/A:	_____	_____
35. LONGITUD MÁXIMA:	_____	_____	56. ALTURA	_____	_____
36. DIÁMETRO SAGITAL MEDIAL:	_____	_____	57. ANCHURA ILÍACO:	_____	_____
37. DIÁMETRO VERTICAL MEDIAL:	_____	_____	58. LONGITUD PUBIS:	_____	_____
ESCÁPULA: Epíf. P/A:	_____	_____	59. LONGITUD ISQUION:	_____	_____
38. ALTURA:	_____	_____	FÉMUR: Epíf. P/A	_____	_____
39. ANCHURA:	_____	_____	60. LONGITUD MÁXIMA:	_____	_____
HÚMERO: Epíf. P/A:	_____	_____	61. LONGITUD BICONDÍLEA:	_____	_____
40. LONGITUD MÁXIMA:	_____	_____	62. ANCH. EPICONDÍLEA:	_____	_____
41. ANCH. EPICONDÍLEA:	_____	_____	63. DIÁM. MÁX. CABEZA:	_____	_____
42. DIÁM. MÁX. VERT. CABEZA:	_____	_____	64. DIÁM. SUBTROC. A-P:	_____	_____
43. DIÁMETRO MÁXIMO MEDIAL:	_____	_____	65. DIÁM. SUBTROC. TRANSV.:	_____	_____
44. DIÁMETRO MÍNIMO MEDIAL:	_____	_____	66. DIÁM. A-P MEDIAL:	_____	_____
RADIO: Epíf. P/A:	_____	_____	67. DIÁM. TRANSV. MEDIAL:	_____	_____
45. LONGITUD MÁXIMA:	_____	_____	68. CIRCUNFERENCIA MEDIAL:	_____	_____
46. DIÁMETRO SAGITAL MEDIAL:	_____	_____	TIBIA: Epíf. P/A:	_____	_____
47. DIÁMETRO TRANSV. MEDIAL:	_____	_____	69. LONG. CÓNDILO-MALEOLAR:	_____	_____
CÚBITO: Epíf. P/A:	_____	_____	70. ANCH. MÁX. EPÍF. PROXIMAL:	_____	_____
48. LONGITUD MÁXIMA:	_____	_____	71. ANCH. MÁX. EPÍF. DISTAL:	_____	_____
49. DIÁMETRO DORSO-VOLAR:	_____	_____	72. DIÁM. MÁX. AGUJ. NUTR.:	_____	_____
50. DIÁMETRO TRANSVERSAL:	_____	_____	73. DIÁM. TRANSV. AGUJ. NUTR.:	_____	_____
51. LONGITUD FIOLÓGICA:	_____	_____	74. CIRCUN. AGUJ. NUTR.:	_____	_____
52. CIRCUNFERENCIA MÍNIMA:	_____	_____	PERONÉ: Epíf. P/A:	_____	_____
SACRO: N.º segmentos	_____	_____	75. MÁXIMA LONGITUD:	_____	_____
53. ALTURA ANTERIOR:	_____	_____	76. LONGITUD MÁX. MEDIAL:	_____	_____
54. ANCHURA CARA ANTERIOR:	_____	_____	CALCÁNEO: Epíf. P/A:	_____	_____
55. ANCHURA MÁXIMA (S-1)	_____	_____	77. MÁXIMA LONGITUD:	_____	_____
			78. ANCHURA MEDIA	_____	_____

FORMULARIOS DE EQUIPO ARGENTINO DE ANTROPOLOGÍA FORENSE (EAAF)

Los formularios EAAF fueron desarrollados por el Equipo Argentino de Antropología Forense para proyectos internacionales de derechos humanos. Este equipo fue fundado en 1985 cuando el doctor Clyde Snow empezó a adiestrar a estudiantes de Medicina y Antropología en métodos de exhumación e identificación de restos esqueléticos. Los miembros del grupo argentino se iniciaron en su propio país recuperando e identificando a los «desaparecidos» durante el período del golpe militar. Su éxito, dedicación y sobresaliente trabajo de equipo hicieron que pronto fueran reclamados en todas las partes del mundo.

La mayor parte del trabajo actual del EAAF tiene lugar en países del Tercer Mundo víctimas de guerra o manifiesto genocidio. Uno de los resultados de su labor ha sido el desarrollo de métodos distintos de los usados por los científicos forenses en Estados Unidos. En los países que requieren su ayuda son escasos los registros médicos, de modo que los orales adquieren un valor esencial. Además, apenas hay personal que pueda asistirles en la búsqueda de registros y entrevistas. De hecho, toda la información acerca de enterramientos y víctimas se debe obtener por los miembros del equipo, que entrevistan a familiares y amigos antes y después de la exhumación y los exámenes forenses consiguientes.

Damos las gracias a Mercedes (Mimi) Doretti y a los otros miembros del equipo argentino por permitirnos hacer uso de los formularios EAAF.

Formulario EAAF *ante mortem*
Informe sobre la víctima – Página 1

Testigo: _____ Fecha: _____
Relación con la víctima: _____
Dirección: _____ Teléfono: _____
Ciudad: _____ Estado: _____ Código postal: _____

INFORMACIÓN ACERCA DE LA VÍCTIMA

Nombre y apellidos: _____
Alias: _____
Sexo: _____
Edad (la última vez que fue vista en vida): _____
Lugar y fecha de nacimiento: _____
Nacionalidad: _____
Residencia última: _____
Soltera/casada: _____
Hijos: _____
Profesión: _____
Lugar de trabajo: _____
Asociación a partidos políticos, uniones, asociaciones de estudiantes, otras: _____

Fecha y lugar(es) de detención/secuestro/ejecución/asesinato: _____

La detención/secuestro/ejecución/asesinato guarda relación con otras personas: _____ Sí _____ No
En caso afirmativo, regístrese el nombre de esas personas, explíquese su relación con la víctima e indíquese si fueron detenidas/secuestradas/ejecutadas/asesinadas con ella: _____

Testigos de la detención/secuestro/ejecución/asesinato: _____

Formulario EAAF *ante mortem*
Información acerca de la víctima - Página 2

INFORMACIÓN FÍSICA ACERCA DE LA VÍCTIMA

I. Características físicas generales:

Complexión física (talla de ropa): _____

Tórax: amplio _____ regular _____ estrecho _____

Estatura: exacta _____ aproximada _____ peso _____

Lateralidad manual: _____

Barba (color y forma): _____

Gafas: _____ Sí _____ No

Fumador(a): _____ Sí _____ No

En caso afirmativo, cigarrillos, cigarros o pipa: _____

Cuánto: _____

Grupo sanguíneo: _____

Grupo étnico: _____

Rasgos cutáneos de identificación (por ej. tatuajes, cicatrices, marcas congénitas, manchas, etc.):

Describanse la dimensión y características de los rasgos cutáneos de identificación: _____

Textura del cabello (por ej. liso, rizado, crespo, etc.): _____

Color del cabello (por ej. rubio, marrón, negro, rojo, gris, etc.): _____

Cabello teñido: _____ Sí _____ No

Clase de cabello (por ej. grueso, fino, común, etc.): _____

Cantidad de cabello (por ej. abundante, normal, escaso): _____

II. Cráneo:

Forma y características de la cabeza (por ej. dolicocefalo/braquicefalo, arcos supraorbitarios, etc.): _____

Forma de la nariz: _____ vertical _____ recta _____ aguilena (curvada)

_____ horizontal _____ estrecha _____ ancha

Forma del mentón: _____

Formulario EAAF *ante mortem*
Información acerca de la víctima – Página 3

III. Lesiones ante mortem:

Deformaciones congénitas (por ej. labio leporino, paladar hendido, vértebras o costillas extra, espina bífida, etc.):

Fracturas:

1. Tipo de fractura y circunstancias en que se produjo (por ej. accidente, golpes, herida por arma de fuego, por arma blanca, etc.): _____

2. Fecha de fractura: _____

3. ¿Fue examinada por un médico?: _____

4. En caso afirmativo, indíquese qué médico, hospital/clínica y describese el diagnóstico y tratamiento: _____

5. ¿Hay radiografías?: _____

6. ¿Fue escayolada la fractura?: _____

7. Consecuencias de la fractura: _____

8. Si la víctima no recibió atención médica o el testigo no recuerda el diagnóstico, indíquese de modo tan preciso como sea posible la localización de la fractura y el tratamiento: _____

Deformaciones profesionales o adquiridas:

1. Tipo (por ej. dolor en región lumbar, lumbago, hernia discal, deformación de mano/pie, etc.): _____

2. ¿Visitó la víctima a un médico?: _____

3. En caso afirmativo, indíquese qué médico, hospital/clínica y describese el diagnóstico y tratamiento: _____

4. ¿Hay radiografías?: _____

5. Si la víctima no recibió atención médica, indíquese la localización del problema de modo tan preciso como sea posible: _____

Lesiones articulares (por ej. luxaciones, dislocaciones, etc.):

1. Tipo de lesión y circunstancias en que se produjo: _____

2. Fecha de lesión: _____

3. ¿Fue examinada por un médico?: _____

4. En caso afirmativo, indíquese qué médico, hospital/clínica y describese el diagnóstico y tratamiento: _____

5. ¿Hay radiografías?: _____

6. Si la víctima no recibió atención médica o el testigo no recuerda el diagnóstico, indíquese de modo tan preciso como sea posible la localización de la lesión y el tratamiento: _____

Formulario EAAF *ante mortem*
Información acerca de la víctima – Página 4

Enfermedades graves o con secuelas en los huesos (por ej. poliomielitis, tuberculosis, osteoporosis, malnutrición, hambre, raquitismo, neumonía, peritonitis, osteomielitis, mastoiditis, sinusitis, etc.):

1. Tipo de enfermedad: _____
2. Fecha de aparición de los primeros síntomas: _____
3. ¿Visitó la víctima a un médico?: _____
4. En caso afirmativo, indíquese qué médico, hospital/clínica y describase el diagnóstico y tratamiento: _____

5. ¿Hay radiografías?: _____

6. Si la víctima no recibió atención médica o el testigo no recuerda el diagnóstico, indíquese de modo tan preciso como sea posible la localización del problema y el tratamiento: _____

Elementos externos al cuerpo (por ej. marcapasos, prótesis de plástico o metal, válvula cardíaca artificial, prótesis ortopédica, dispositivo intrauterino, etc.): _____

Si la víctima es una mujer, indíquese el número de embarazos y partos: _____

Indíquese el nombre del médico/hospital/clínica que puedan aportar información física acerca de la víctima: _____

IV. Dentición:

1. ¿Dentición completa? _____ Sí _____ No _____ No sabe

Si la víctima hubiese perdido algunas piezas, indíquese cuáles. Si el testigo no recuerda la localización exacta y nombre de la pieza(s) ausente(s), indíquese si en el maxilar superior o inferior, lado izquierdo o derecho, área anterior o posterior:

2. ¿Erupción de terceros molares? _____ Sí _____ No _____ No sabe

Indíquese la situación de cada uno de los terceros molares: _____

Formulario EAAF *ante mortem*
Información acerca de la víctima – Página 5

3. Piezas dentarias fracturadas: _____ Sí _____ No _____ No sabe

Síganse las instrucciones del punto 1:

4. Descripción del tamaño y forma de los incisivos superiores e inferiores, centrales y laterales: _____

5. Tamaño de los dientes: _____ pequeño _____ normal _____ grande

6. Color de los dientes (indíquese si la víctima presentaba manchas en la dentición; éstas pueden ser resultado del fumar, de algunos medicamentos, por ej. tetraciclinas durante la calcificación del esmalte, de agua potable con exceso de flúor, etc.): _____

7. Bruxismo (rechinar de dientes durante el sueño): _____ Sí _____ No _____ No sabe

8. Anormalidades congénitas:

a) Número:

dientes ausentes; indíquese localización: _____

dientes extranumerarios; indíquese localización: _____

b) Forma y volumen:

Macrodoncia (grandes); indíquese localización: _____

Microdoncia (enanos); indíquese localización: _____

c) Posición:

Rotación (por ej. distal, mesial, facial, lingual, etc.); indíquese el diente: _____

d. Diastema interincisal: _____ Sí _____ No

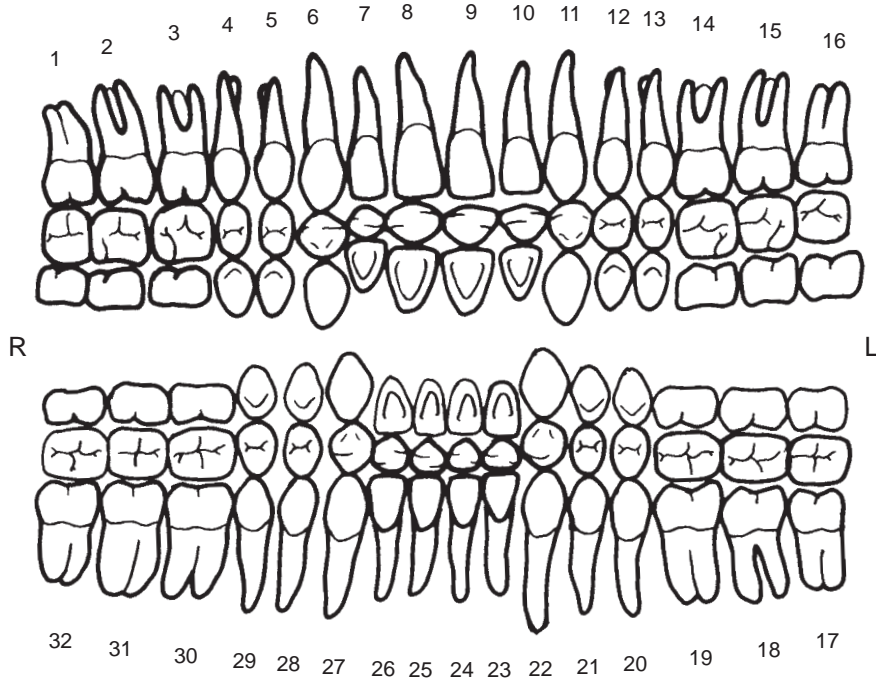
9. Indíquese el nombre del dentista/hospital/clínica que puede aportar información dentaria acerca del paciente: _____

10. Mapa dental: véase página que lo contiene.

11. Árbol genealógico: _____

Formulario EAAF *ante mortem*
 Información acerca de la víctima - Página 6

ID Colección/caso #: _____ ID nombre: _____
 Dirección: _____ Registro: _____ Fecha: _____



Codificación

- | | |
|---------------------------------|------------------------|
| AX = <i>ante mortem</i> ausente | PP = prótesis parcial |
| PX = <i>post mortem</i> ausente | CP = prótesis completa |
| IX = <i>peri mortem</i> ausente | C = caries |
| F = relleno | H = hidroplasia |
| B = puente | P = periodontitis |
| MJ = funda metálica | D = diastema |
| GJ = funda de oro | S = supernumerario |
| PJ = funda de porcelana | Mi = microdoncia |
| AJ = funda acrílica | Ma = macrodoncia |
| RC = canal de la raíz | r = rotación |
| AB = absceso | |

Formulario EAAF enterramiento
Información sobre el lugar de enterramiento – Página 1

1. Nombre de ciudad/pueblo y Estado/región donde se encuentra la tumba:

2. Localización del lugar de enterramiento (por ej. cementerio local; fábrica de azúcar de caña, mina o pozo; terreno yermo; próximo a base militar o centro de detenciones, etc.):

3. ¿Conocemos la localización exacta o aproximada del lugar de enterramiento? Describese la localización tan exactamente como sea posible y trácese un mapa o dibujo del lugar:

4. ¿Contamos con testigo(s) del enterramiento de los cuerpos? En caso afirmativo, describese con detalle cómo fue llevado a cabo el enterramiento. ¿Quién llevó los cuerpos? ¿Cómo fue excavada la tumba? ¿Participó el testigo en el enterramiento? ¿Guardan los testigos relación con la víctima? En caso afirmativo, qué clase de relación (parientes, vecinos, amigos, miembros del mismo partido político, asociación, iglesia, etc.)?:

Formulario EAAF enterramiento
Información sobre el lugar de enterramiento – Página 2

5. ¿Fueron muertas las víctimas en el lugar de enterramiento, próximo a él, o en otro lugar (volcados los cuerpos luego en la tumba)?:

6. Tipo de enterramiento: tumba individual o múltiple/colectiva (más de un cuerpo):

7. Dimensiones del lugar de enterramiento (aprox.): _____

8. Profundidad de la tumba (aprox.): _____

9. Características del terreno (por ej. seco, húmedo, anegado, cubierto de hierba, matorros, árboles, etc.). ¿Se ve afectado por las lluvias estacionales?:

10. Información sobre la víctima(s):

a) Número de víctimas (especifíquese si es número exacto o aproximado): _____

b) Lista de nombres de las víctimas (especifíquese si se conoce con seguridad o no el nombre citado; si no se conocen los nombres, ¿se sabe si pertenecían a una organización política, social o religiosa dada?:

(Añádase otra página si es necesario.)

Formulario EAAF enterramiento
Información sobre el lugar de enterramiento – Página 3

c) ¿Se tiene acceso a los familiares de las víctimas? Sírvanse indicar los nombres de los nombres de los familiares a los que tiene acceso para obtener informaciones *ante mortem*:

(Añádase otra página si es necesario.)

11. Causa declarada de muerte:

12. Razón por la que fue seleccionado para la exhumación este lugar de enterramiento:

**FORMULARIOS DEL MANUAL DE ADIESTRAMIENTO
DE ANTROPOLOGÍA FORENSE**

El grupo final de formularios ofrece alternativas para el inventario de los restos esqueléticos y un cuestionario aplicado a familiares y amigos. Se incluyen diagramas de uso general que incluyen el registro de la localización de traumas y anomalías que pueden servir como base para las ilustraciones que acompañen a los informes por escrito.

Agradeceré cuantas sugerencias me remitan para completar o mejorar lo presente. Sírvanse, por favor, enviar sus comentarios, recomendaciones y ejemplos de formularios a

Doctora K. R. Burns
Departamento de Antropología
Universidad de Georgia
Athens, GA 30602

Caso n.º	_____
Fecha	_____
Transcrito por	_____

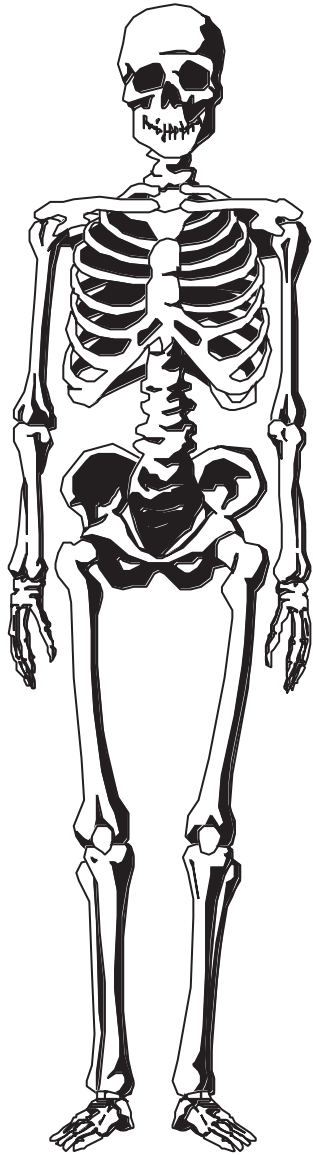Inventario de huesos

Úsese para control de entradas o para registro de medidas poscraneales y observaciones.

huesos singulares	huesos pares	D	I	huesos pares	D	I
cráneo	clavícula			ganchoso		
mandíbula	escápula			escafoides		
manubrio	húmero			grande		
esternón	radio			piramidal		
atlas	cúbito			trapecio		
axis				trapezoide		
C3	ilíaco			semilunar		
C4	tuberosidad isquiática			pisiforme		
C5	cresta ilíaca			metacarpiano 1		
C6	forma púbica			metacarpiano 2		
C7	fase sinf.			metacarpiano 3		
T1	fémur			metacarpiano 4		
T2	cabeza del fémur			metacarpiano 5		
T3	rótula			# de falanges		
T4	tibia					
T5	peroné			astrágalo		
T6				calcáneo		
T7	costilla 1			escafoides		
T8	costilla 2			cuneiforme 1		
T9	costilla 3			cuneiforme 2		
T10	costilla 4			cuneiforme 3		
T11	fase cost.			cuboides		
T12	costilla 5			metatarsiano 1		
L1	costilla 6			metatarsiano 2		
L2	costilla 7			metatarsiano 3		
L3	costilla 8			metatarsiano 4		
L4	costilla 9			metatarsiano 5		
L5	costilla 10			# de falanges		
sacro	costilla 11					
cóccix	costilla 12					

Caso n.º	_____
Fecha	_____
Transcrito por	_____

Anterior



Posterior

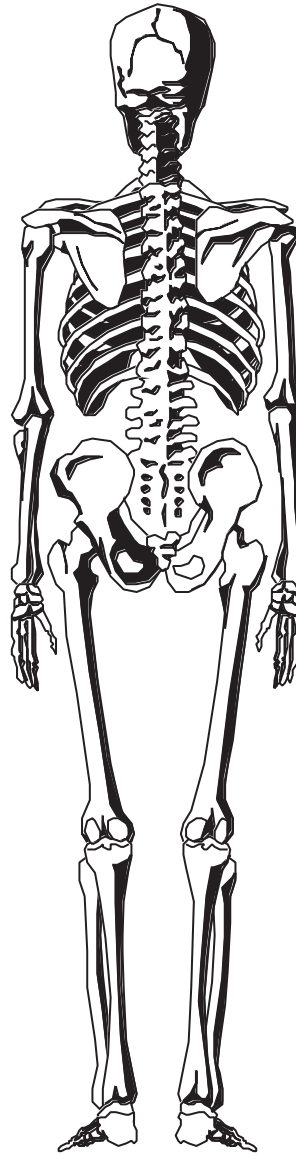
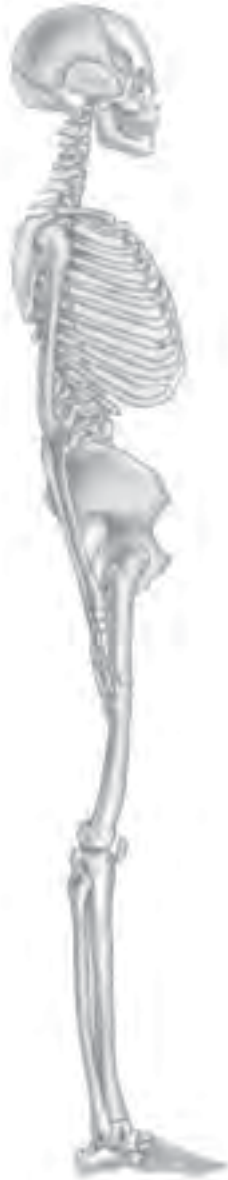

Figura AP.1. Diagramas del esqueleto entero.

Caso n.º	_____
Fecha	_____
Transcrito por	_____

Derecho



Izquierdo

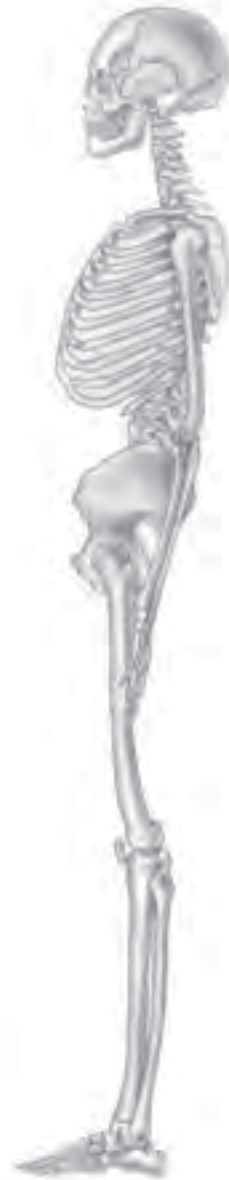

Figura AP.2. Diagramas del esqueleto entero, vista lateral.

Formas y diagramas

Caso n.º	_____
Fecha	_____
Transcrito por	_____

Formulario simplificado de medidas craneales
para usar con FORDISC/Ousley y Jantz, 1996 y 2005)

	Abrev.	Nombre de medida	de	a	mm
1	GOL	máx. longitud craneal	glabella (g)	occipucio (op)	
2	XCB	máx. anchura craneal	eurión (eu)	eurión (eu)	
3	ZYB	anchura bicigomática	cigión (zy)	cigión (zy)	
4	BBH	máx. altura craneal	basión (ba)	bregma (b)	
5	BNL	longitud base de cráneo	basión (ba)	nasión (n)	
6	BPL	longitud basión-prostión	basión (ba)	prostión (pr)	
7	MAB	anchura maxil.-alveolar	ectomolar (ecm)	ectomolar (ecm)	
8	MAL	longitud maxil.-alveolar	prostión (pr)	alveolón (al)	
9	AUB	anchura biauricular	raíz apóf. cigomát.	raíz apóf. cigomát.	
10	UFHT	altura facial superior	nasión (n)	prostión (pr)	
11	WFB	anchura mínima frontal	frontotemporal (ft)	frontotemporal (ft)	
12	UFBR	anchura facial superior	sutura fronto-cigomát.	sutura fronto-cigomát.	
13	NLH	altura nasal	nasión (n)	nasoespinal (ns)	
14	NLB	anchura nasal	alar (al)	alar (al)	
15	OBB	anchura orbitaria	dacrión (d)	ectoconchión (ec)	
16	OBH	altura orbitaria	borde superior	borde inferior	
17	EKB	anchura biorbitaria	ectoconchión (ec)	ectoconchión (ec)	
18	DKB	anchura interorbitaria	dacrión (d)	dacrión (d)	
19	FRC	línea frontal	nasión (n)	bregma (b)	
20	PAC	línea parietal	bregma (b)	lambda (l)	
21	OCC	línea occipital	lambda (l)	opistión (o)	
22	FOL	longitud agujero occipital	opistión (o)	basión (ba)	
23	FOB	anchura agujero occipital agujero occipital	punto más lateral del agujero occipital	punto más lateral del agujero occipital	
24	MDH	longitud mastoides	porión	mastoides	

Caso n.º	_____
Fecha	_____
Transcrito por	_____

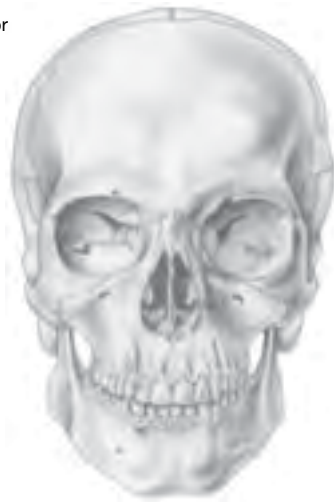Formulario simplificado de medidas craneales
para usar con FORDISC/Ousley y Jantz, 1996 y 2005)

	<i>Abrev.</i>	<i>Nombre de medida</i>	<i>de</i>	<i>a</i>	<i>mm</i>
25	GNI	altura mentón	gnatión	Infradentario	
26	HMF	altura del cuerpo en agujero mentoniano	borde alveolar superior al agujero	línea mandibular inferior al agujero	
27	TMF	grosor corporal en agujero mentoniano	cara exterior del cuerpo mandibular	cara interior del cuerpo mandibular	
28	GOG	diámetro bigonal	gonión	gonión	
29	CDB	anchura bicondílea	condilión	condilión	
30	WRB	mínima anchura de rama	borde anterior	borde posterior	
31	XRB	máxima anchura de rama	borde anterior de la apófisis coronoides	cara interna del cóndilo mandibular	
32	XRH	máxima altura de rama*			
33	MLN	longitud mandibular*			
34	MAN	ángulo mandibular*			

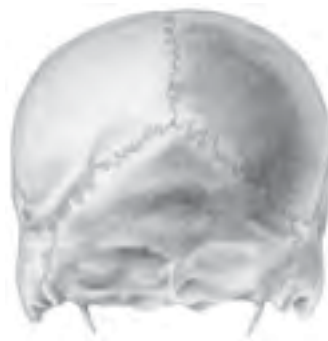* Tómense estas medidas con un mandibulómetro. Son definidas por el instrumento.

Caso n.º	_____
Fecha	_____
Transcrito por	_____

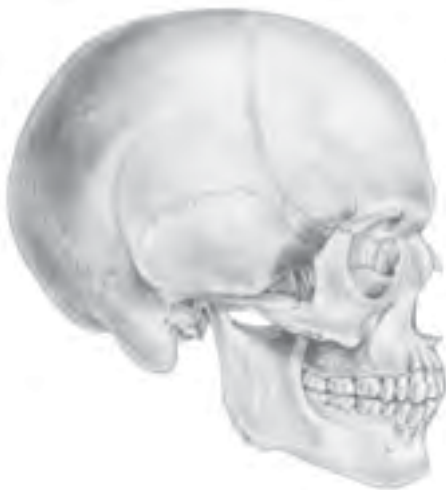Anterior



Posterior



Lateral derecho



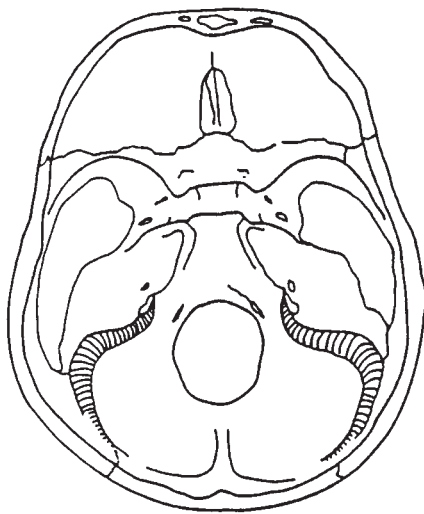
Lateral izquierdo

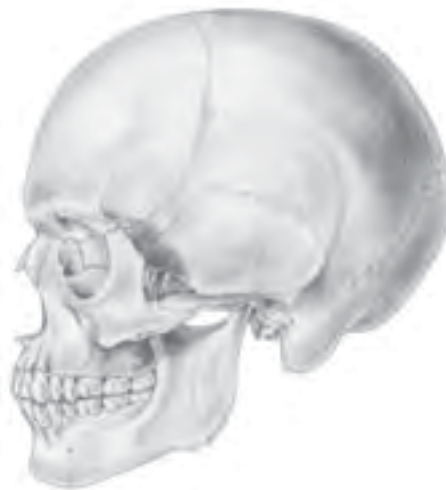

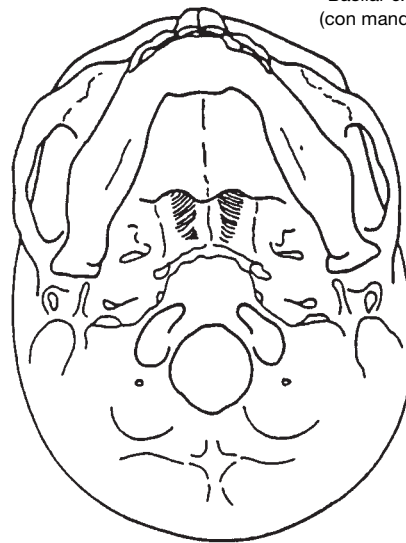
Figura AP.3. Diagramas del cráneo.

Caso n.º	_____
Fecha	_____
Transcrito por	_____

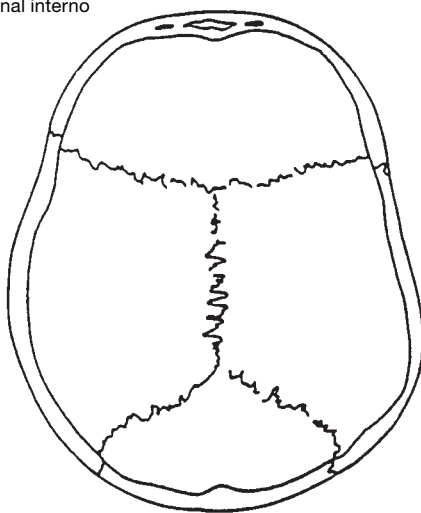
Basilar interno



Basilar externo
(con mandíbula)



Coronal interno



Coronal externo

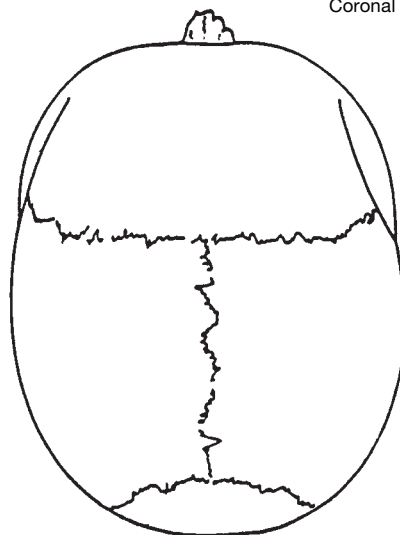


Figura AP.4. Diagramas del cráneo.

Caso n.º	_____
Fecha	_____
Transcrito por	_____

Lateral derecho

Lateral izquierdo

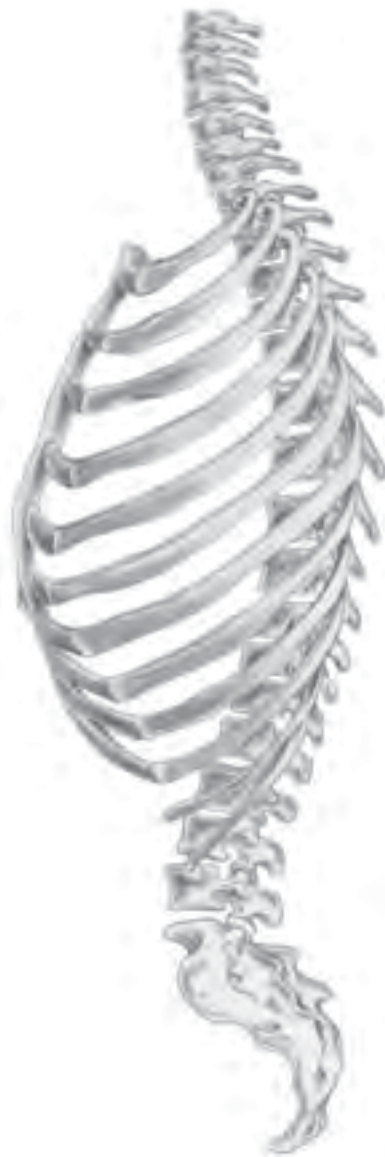
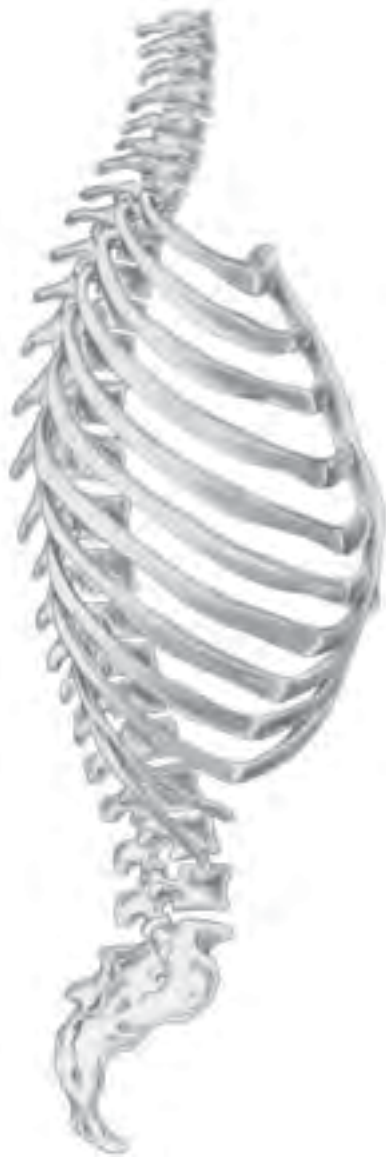
Figura AP.5. Diagramas axiales.

Caso n.º	_____
Fecha	_____
Transcrito por	_____

Observaciones:

Forma de la tuberosidad isquiática _____
 Forma del pubis _____
 «Cicatrices» de parto _____
 Surco preauricular _____

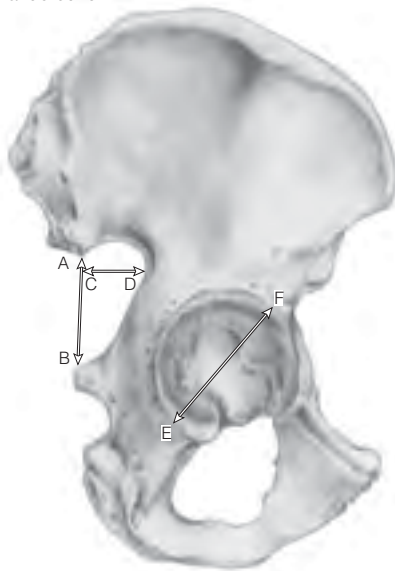
Cresta ilíaca:

Sin unión _____
 Unión parcial _____
 Unión completa _____

Medidas pélvicas para diferenciación sexual según Taylor y Dibennardo (1984)

Altura de escotadura (A-B) _____
 Posición de escotadura (B-C) _____
 Diámetro acetabular (E-F) _____

Lateral derecho



Lateral izquierdo

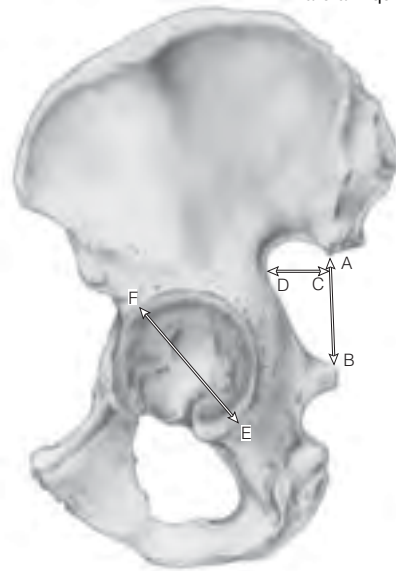
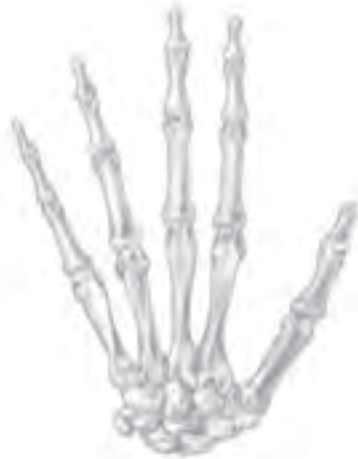

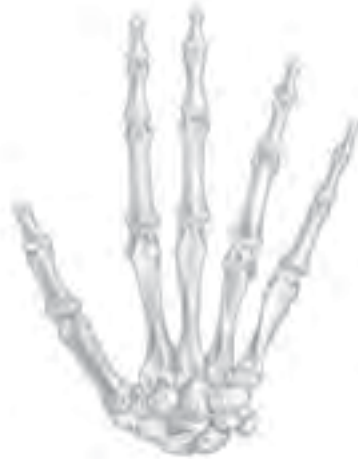Figura AP.6. Diagramas del coxal (ilíaco).

Caso n.º	_____
Fecha	_____
Transcrito por	_____

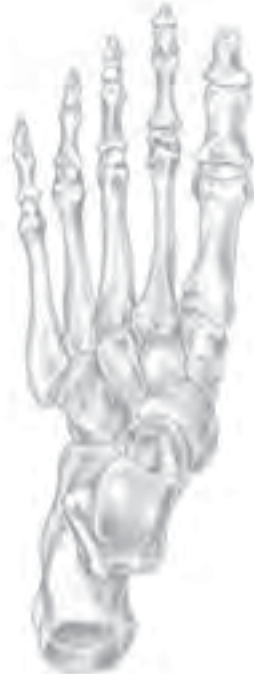Izquierda



Derecha



Izquierdo



Derecho

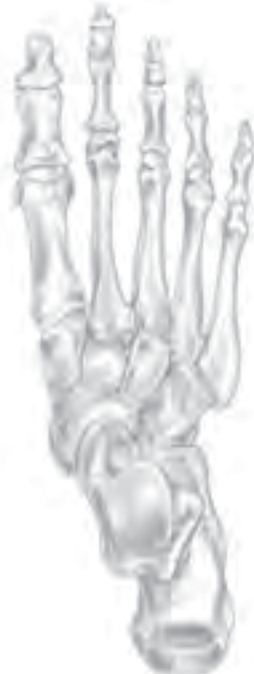

Figura AP.7. Diagramas de mano y pie, vista dorsal.

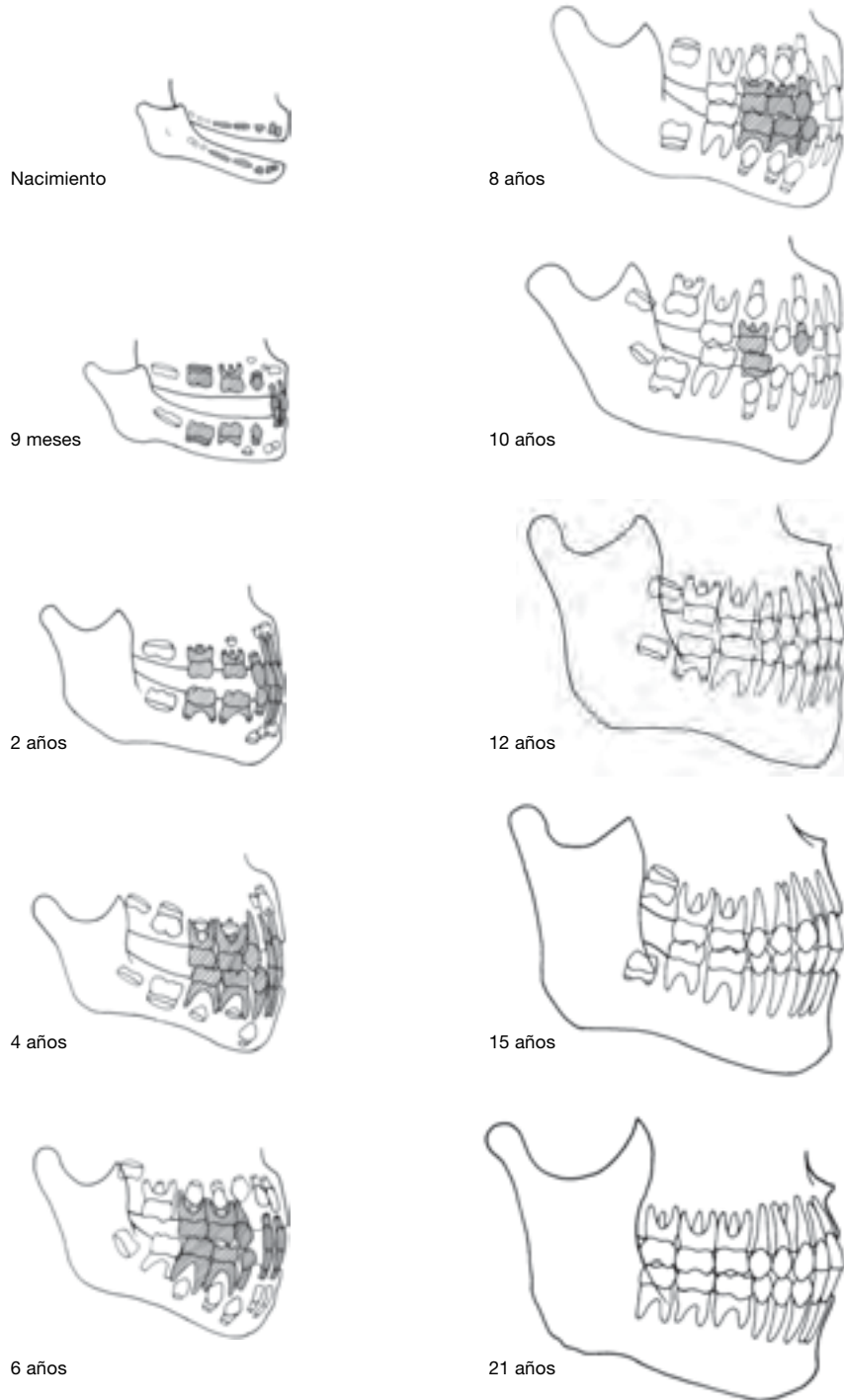


Figura AP.8. Secuencia del desarrollo dentario.

Caso n.º	_____
Fecha	_____
Transcrito por	_____

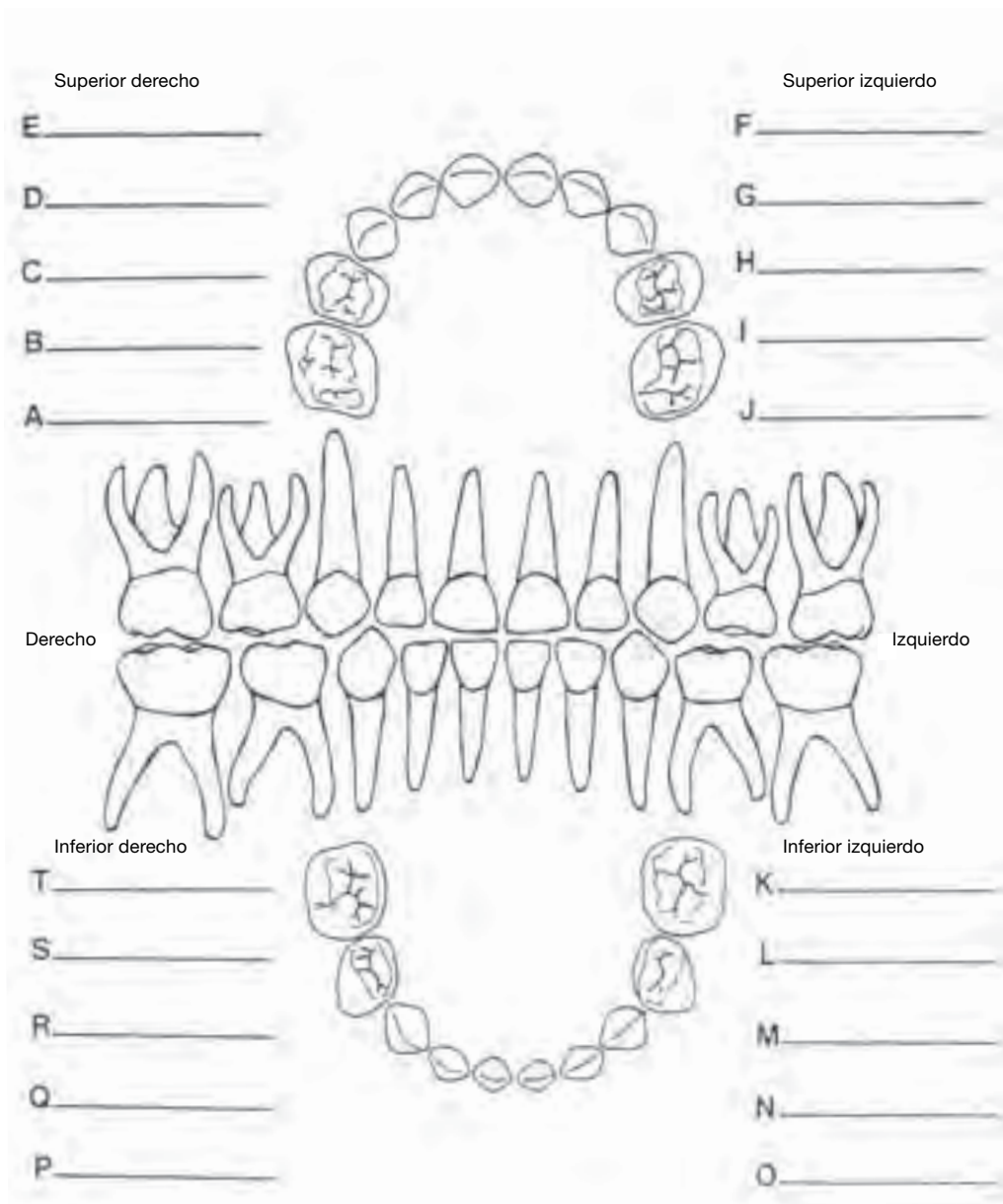


Figura AP.9. Mapa dentario, dentición decidua.

Caso n.º	_____
Fecha	_____
Transcrito por	_____

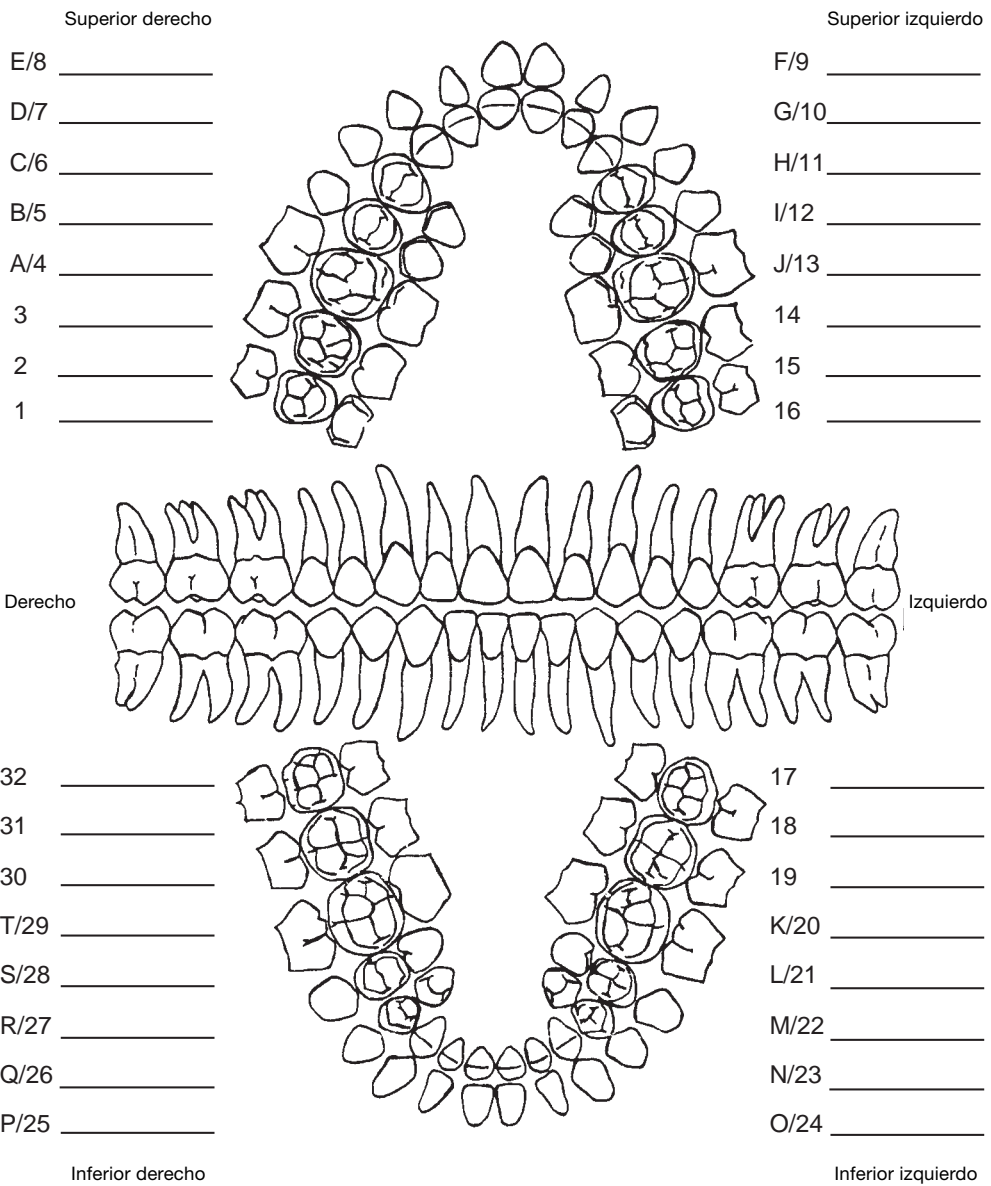


Figura AP.10. Mapa dentario, dentición mixta.

Caso n.º	_____
Fecha	_____
Transcrito por	_____

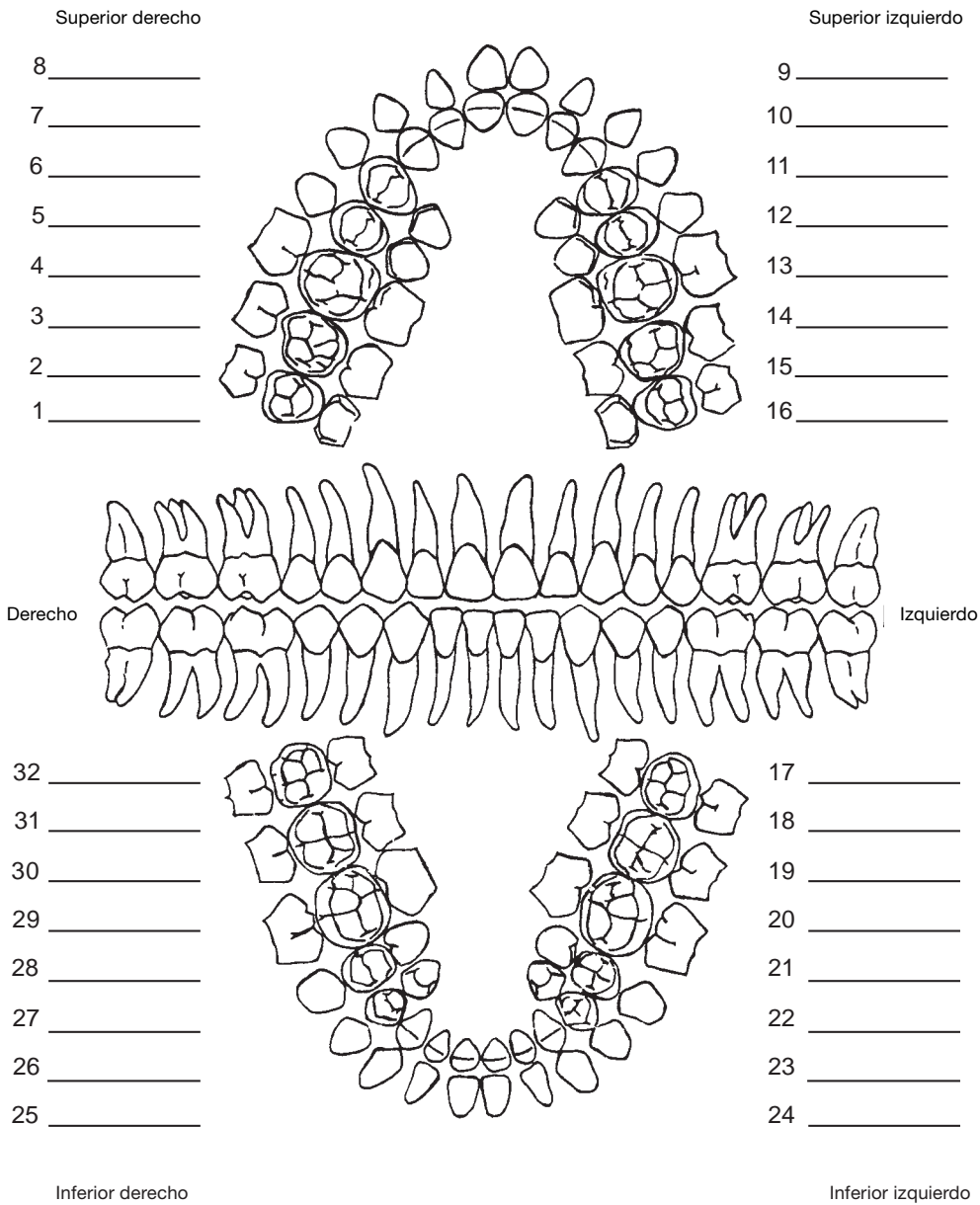


Figura AP.11. Mapa dentario, dentición permanente.

CUESTIONARIO PARA ENTREVISTAR A LAS FAMILIAS DE LOS AUSENTES – PÁGINA 1

Hay que aportar tanta información como sea posible. Y llenar los espacios vacíos o aprobar entrada, si procede.

INFORME DE DESAPARICIÓN

Éntrese la información apropiada en los espacios vacíos.

1. ¿Cuánto tiempo lleva desaparecida esta persona?
2. ¿Ha visto el cuerpo?
3. ¿Recibió de otra persona la noticia de la muerte?

INFORMACIÓN SOBRE LAS CIRCUNSTANCIAS DE LA MUERTE

El testigo debe responder Sí o No y describir el tipo de arma y localización de las heridas.

Tipo de herida	Sí	No	Tipo de arma	Localización de heridas
4. Disparo			(por ej. pistola, AK47)	
5. Garrote			(por ej. soga, alambre)	
6. Apuñalamiento			(por ej. estilete, machete)	
7. Golpeo			(por ej. bastón, puños)	
8. Otro				

VESTIMENTA CON QUE LA VÍCTIMA FUE VISTA POR ÚLTIMA VEZ

Si los colores forman parte de la descripción, el entrevistador debe servirse de una carta cromática para que el testigo indique el apropiado, cuyo número es seguidamente registrado.

Descripción y color

9. Camisa o blusa _____
10. Pantalón o falda _____
11. Tipo de calzado _____
12. Joyas o adornos _____

DESCRIPCIÓN FÍSICA BÁSICA

Hay que entrar una descripción detallada en los espacios vacíos.

13. Edad (si no se conoce, precisar: mayor, adulto, adolescente, niño, infante) _____
14. Sexo (masculino o femenino) _____
15. Si mujer ¿ha tenido hijos? (sí, no, no sabe) _____
16. Raza/Color/Etnia _____
17. ¿Posible raza mixta? (sí, no, no sabe) _____
18. Estatura (si se desconoce, el entrevistador ha de instar una comparación con una persona viva y registrar el resultado pertinente, por ej. si se dice que la persona ausente es «justo algo más alta» que el primo de 170 cm, regístrese la talla como «ligeramente superior a 170 cm»).

19. Musculatura (fuerte, media, poca) _____
20. Postura habitual (erguida, encorvada o con tendencia unilateral) _____

CUESTIONARIO PARA ENTREVISTAR A LAS FAMILIAS DE LOS AUSENTES – PÁGINA 2

DESCRIPCIÓN DENTARIA

El entrevistador debe servirse de una carta dentaria o moldeado y dejar que el testigo indique la pieza apropiada.

21. ¿Faltaban o habían sido extraídos algunos dientes? (sí, no, no sabe) _____
22. Si faltaban dientes, ¿cuáles? (el entrevistador debe servirse de una carta dentaria y anotar el número respectivo de las piezas) _____
23. ¿Presentaban manchas los dientes? (sí, no, no sabe) _____
24. ¿Era persona fumadora o mascadora de tabaco? (sí, no, no sabe) _____
25. ¿Presentaba alguna reparación por dentista? (sí + qué reparaciones, no, no sabe) _____
26. ¿Usaba dentadura postiza? (sí, no, no sabe) _____
27. ¿Se quejaba de dolor de dientes? (sí, no, no sabe) _____
28. ¿Tenía mal aliento? (sí, no, no sabe) _____

DESCRIPCIÓN DE TRAUMA ANTE MORTEM

El entrevistador debe servirse de una carta anatómica de modo que el entrevistado pueda señalar al cuerpo más que tratar de recordar si lado derecho o izquierdo. Hay que registrar la información directamente en la carta.

29. ¿Sufrió la víctima alguna fractura ósea en vida? (sí + a qué edad, no, no sabe) _____
30. En caso afirmativo ¿recibió asistencia médica? (sí + a qué edad, no, no sabe) _____
31. ¿Cojeaba? (sí o no) _____
32. ¿Puede alguien recordar alguna caída, accidente o suceso insólito? (sí + naturaleza del accidente y a qué edad, no, no sabe) _____
33. En caso de herida ¿qué tratamiento médico recibió? (por ej. radiografía, cabestrillo, refuerzo ortopédico, escayolado, clavo o hilo metálico quirúrgicos, injerto óseo) _____
34. ¿Se quejaba la persona de dolor en una parte concreta del cuerpo? (sí + dónde (por ej. oído, mandíbula hombro, espalda, codo, muñeca, dedos, rodillas o no) _____

DATOS DE LA VÍCTIMA

El entrevistador debe reunir registros médicos y fotografías. Recuérdese que es aconsejable disponer de más de una vista fotográfica y, preferiblemente, con gesto risueño.

Tipo de registro	Suministrado por (nombre, dirección, teléfono)
35. Dental	_____
36. Médico	_____
37. Radiografías	_____
38. Fotografías	_____

PROVEEDORES DE MOLDES, INSTRUMENTOS Y HERRAMIENTAS

Ben Meadows Company (sondas, calibradores de árboles)
PO Box 5277
Janesville, Wisconsin 53547-527
<http://www.benmeadows.com/>

Bone clones Inc. (moldeados de huesos y dientes humanos, incluidos ejemplos de trauma y patología)
21416 Chase Street #1
Canoga Park, California 91304
<http://www.boneclones.com/>

France Casting (moldeados de huesos humanos, incluidas secuencias cronológicas de pubis y costillas)
1713 Willox Court, Unit A
Fort Collins, Colorado 80524
<http://www.francecasts.com/home>

Marshalltown Company (paleta arqueológica)
104 South 8th Avenue
Marshalltown, Iowa 50158
<http://www.marshalltown.com/>

Paleo-Tech Concepts, Inc. (mandibulómetro, calibradores de corredera, tablero osteométrico)
PO Box 2337
Crystal Lake, IL 60039-2337
<http://www.paleo-tech.com/PTI.cfm>

Los calibradores analógicos y digitales se usan en muchas industrias y son de fácil adquisición.

GLOSARIO

- absceso** Acumulación de pus en una parte del cuerpo, ocasionada por desintegración tisular y rodeada de una zona inflamada (por ej. absceso apical radicular dental). Un absceso en hueso causará reabsorción ósea local.
- acetábulo** Cavidad cotiloidea, especialmente la del hueso iliaco.
- acromión** Apófisis triangular del omóplato, que se articula con la extremidad externa de la clavícula.
- adipocera** Producto de descomposición en el agua. Se compone de ácidos grasos insolubles resultantes de la lenta hidrólisis de las grasas del cuerpo en agua. Inicialmente se asemeja a manteca rancia, que acaba endureciendo con textura semejante a cera (grasa de cadáver).
- AFIS** Automated Fingerprint Identification System (sistema automático de identificación dactilar).
- agenesia** ausencia congénita o falta de desarrollo de una parte del cuerpo (por ej. agenesia de molares terceros en poblaciones modernas).
- agujer o esternal** Perforación anómala del cuerpo del esternón.
- agujer o nutricio** Cualquiera de los orificios que dan paso a los vasos que van a la médula ósea. Son notables los de los huesos apendiculares, mandíbula y parietales.
- agujer o obturador** Gran abertura circundada por el pubis, el isquion y la rama isquiopúbica.
- agujer o olecraniano** Agujero en el tabique entre las fosas olecraniana y coronoidea del húmero distal. Más común en mujeres que en hombres.
- agujer o transverso** Orificio en la apófisis transversa de las vértebras cervicales.
- agujer o vertebral** Abertura entre el arco y cuerpo vertebrales, que circunda la cuerda dorsal.
- ala** Estructura en forma de – (ala del esfenoides o del sacro).
- alveolar** Dícese del punto más bajo del tabique óseo entre los incisivos centrales superiores. Puede confundirse con el infradentario, el comparable entre los incisivos centrales *inferiores*. Se usa para medir la altura facial superior.
- alveolo dental** Cavidad para la implantación de las raíces de los dientes.
- alveolón** Punto de intersección de la sutura sagital del paladar duro y una línea trazada entre los extremos posteriores de las eminencias alveolares derecha e izquierda, respectivamente. Este punto puede determinarse con calibradores correderos o mediante

una tira elástica alrededor de todo el proceso alveolar. Se usa para medir la longitud maxiloalveolar.

amalgama Metal sólido o aleación en solución de mercurio. Restauración dental compuesta de mercurio, plata y pequeñas cantidades de estaño, cobre y zinc para mayor estabilidad.

ángulo Q (ángulo del cuádriceps) Ángulo formado en el plano frontal por la intersección de dos líneas, una desde la tuberosidad tibial hasta el centro de la rótula, y la otra desde éste a la espina ilíaca anterior superior. Es mayor en las mujeres.

ángulo subpúbico ángulo inferior que se forma cuando se aproximan los dos huesos púbicos; es mayor en las mujeres.

anillo epifisial Centros de osificación secundarios que se fusionan con las superficies superior e inferior del centro vertebral.

anquilosis Rigidez e inmovilidad de una articulación; fusión ósea anormal.

ante mortem Anterior a la muerte; el trauma *ante mortem* aporta cierta evidencia de curación.

apéndice xifoides Extremo inferior del esternón.

ápex Ápice. Punto más alto de la sección frontal del cráneo definida por los poriones izquierdo y derecho con el cráneo orientado hacia el Plano de Francfort. Queda por detrás del punto bregma.

apófisis Eminencia natural de un hueso, continua con éste y de la misma sustancia, con un centro de osificación independiente (por ej. apófisis basilar del hueso occipital).

apófisis cigomática Apófisis de la porción escamosa del hueso temporal que forma una proyección delgada que se articula con el pómulos y constituye el arco zigomático o cigoma.

apófisis coracoides Proyección en forma de pico de cuervo en el ángulo lateral y superior de la escápula.

apófisis coronoideas El más pequeño de los dos procesos de la cara anterior del extremo proximal del cúbito; proceso anterior de la rama mandibular.

apófisis olecrania Olécranon. Apófisis gruesa, curva, del extremo superior del cúbito.

aponeur osis (fascia) Membrana fibrosa blanca y densa que sirve de envoltura a los músculos, grupos de músculos, grandes vasos y nervios.

arco Estructura abovedada o curva (por ej. arco del paladar, dental, vertebral).

arco cigomático El formado por el pómulos y la apófisis cigomática del temporal.

arco ventral Cresta ósea ligeramente elevada que cruza la superficie ventral del pubis femenino formando un ángulo con el extremo inferior.

argumento Aserción acompañada de razonamiento lógico.

articulación sinovial Articulación compleja, de movimiento libre, que se clasifica por alcance de movimiento. Las superficies óseas están recubiertas de cartilago hialino. La articulación puede contener meniscos o fibrocartílagos, así como bolsas, y sacos de membrana sinovial que contienen líquido sinovial.

artritis Inflamación de una articulación. Tiene muchas causas y formas diversas.

arthrosis Articulación de huesos.

asterión Punto craneométrico donde convergen las suturas lambdoidea, occipito-mastoidea y parietomastoidea.

- basi3n** Punto en el centro del borde anterior del agujero occipital. El m1s distante de bregma, se usa para medir la altura m1xima craneal.
- basti3n ventral** Superficie exterior c3ncava del borde de la s3nfisis p3blica; desarrolla un marcado bisel en las fases medias de la secuencia Todd de envejecimiento.
- bor de axilar** Borde lateral del om3plato (esc1pula), el m1s pr3ximo a la axila.
- bor de sinfisial** Borde de la s3nfisis p3blica, una de las zonas de modificaci3n m1s tard3as de la misma.
- br egma** Punto de intersecci3n de las suturas sagital y coronal. Se usa para medir la altura m1xima craneal.
- cabeza de la costilla** Extremo vertebral de la costilla.
- cabeza del f3mur** Parte redondeada del extremo superior del f3mur, que se introduce en el acet1bulo.
- cabeza del h3mero** Porci3n superior del h3mero, que forma parte de la articulaci3n del hombro.
- cabeza del per on3** Extremo superior o proximal, en forma de pomo, del peron3.
- calcinaci3n** Desintegraci3n por calor. La del hueso es por abrasamiento completo. Se pierde el componente org1nico y s3lo queda el mineral, hidroxiapatita. El hueso calcinado es de color blanco gris1ceo y fr1gil.
- callo** Tejido 3seo que se forma alrededor de una fractura en el curso de la curaci3n y que experimenta remodelaci3n con el paso del tiempo.
- calvaria** B3veda del cr1neo. El mismo cr1neo, sin contar los huesos faciales.
- capitelo** Eminencia articular para la cabeza del radio en el extremo distal del h3mero.
- car eo** Interrogatorio formal de un testigo por la parte opuesta a la que lo convoca para deponer testimonio (*v3ase* interrogatorio directo).
- caries dental** Enfermedad localizada, progresivamente destructiva, que se inicia en la superficie externa con disoluci3n de componentes inorg1nicos por 1cidos org1nicos producidos por microorganismos.
- causa de la muerte** Enfermedad o lesi3n espec3ficas responsables de la secuencia fatal de sucesos. Es necesario distinguir entre *subyacente* (pr3xima) e *inmediata*. La primera puede ser una herida por arma de fuego con perforaci3n del colon mientras que la segunda puede ser una peritonitis generalizada y septicemia.
- cavidad o fosa glenoidea** Superficie articular en la esc1pula para la cabeza del h3mero.
- cavidad pulpar** C1mara central del diente rodeada de dentina, que se extiende desde la corona hasta el v3rtice de la ra3z.
- cemento** Capa porosa de calcificaci3n que recubre la ra3z del diente; constituye la superficie de anclaje de las fibras periodontales.
- centr o** Centro de osificaci3n del cuerpo vertebral, espec3ficamente el cuerpo con anillos epifisiales.
- cerviz (cuello)** Parte del diente ligeramente estrechada entre corona y ra3z.
- ciencia for ense** Forma sistem1tica de conocimiento aplicada a cuestiones legales; ciencia y tecnolog3a usadas para investigar y establecer hechos en causas civiles o criminales.
- cigi3n** Punto craneom3trico en cada extremo del arco cigom1tico. Se usa para medir la anchura bicigom1tica (ancho medial facial). Algunos autores lo sit3an en el cigoma, pero en general se entiende en el proceso cigom1tico del hueso temporal.

cintura torácica Escapular. Anillo óseo, incompleto por detrás, que sirve de unión y sostén a las extremidades superiores (el manubrio forma parte asimismo del tórax).

circum mortem Véase *peri mortem*.

CODIS Sistema Combinado de Índices de ADN del Laboratorio del FBI; programa informático que facilita el intercambio de perfiles ADN entre laboratorios criminalistas. Almacena, selecciona y compara los perfiles ADN con fines de identificación (desarrollado según la Ley de Identificación ADN de 1994, Ley Pública 103 322).

concavidad subpúbica Depresión en el borde inferior del pubis femenino; subproducto estructural del alargamiento del pubis de la mujer.

condilion Punto en el vértice lateral del cóndilo del maxilar inferior.

cóndilo Eminencia redondeada en el extremo articular de un hueso largo.

corona Porción esmaltada del diente que normalmente se proyecta más allá de la línea gingival; restauración permanente de una corona natural por medio de porcelana fusionada con metal, cerámica o sólo metal (véase corona clínica y corona anatómica).

corona anatómica Porción del diente natural que se extiende desde la unión cemento-esmalte hasta la superficie de oclusión o borde incisivo. (Véase también corona clínica).

corona clínica Porción de diente visible en la cavidad oral (compárese con corona anatómica).

costal En relación con las costillas; adyacente a ellas (por ej. superficie costa de la escápula).

costilla falsa Costillas 8, 9 y 10, que no se unen directamente al esternón, sino mediante el cartílago de la séptima.

costilla flotante Costillas 11 y 12, que no se unen al esternón ni a ninguna otra.

cráneo Conjunto de huesos que limitan la cavidad o caja craneal que contiene el encéfalo y lo protege. Las definiciones varían (véase también calvaria, neuro-cráneo, esplanocráneo y viscerocráneo).

cresta anterior Espinilla. Cresta alargada, anterior, de la tibia.

cresta interósea Borde agudo del cuerpo de un hueso dirigido hacia otro adyacente y que sirve para la inserción de un ligamento interóseo, como ocurre en el radio, cúbito, tibia y peroné.

calificar Atribuir o apreciar cualidades (por ej. «sus conocimientos y experiencia le cualifican como experto testigo»).

cúbito Hueso interno y el más largo del antebrazo.

cueño Área inmediatamente a la cabeza de un hueso (por ej. cueño del radio, húmero, fémur o costilla).

cueño de la costilla Porción intermedia entre la cabeza y la tuberosidad. Manifiesto en las costillas superiores, no en las inferiores.

cuerpo vertebral Segmento anterior macizo cilíndrico de una vértebra.

cúspide Eminencia cónica en la superficie de un diente, a partir de un centro de calcificación independiente.

dacrión Punto craneal en la unión de los huesos lagrimal, frontal y maxilar superior, usado para medir las anchuras orbitaria e interorbitaria.

Daubert *Daubert v. Merrell Dow Pharmaceuticals, Inc.* (1993); causa procesal por un producto que dio lugar a una decisión del Tribunal Supremo de EE.UU. por la que las Re-

glas Federales de evidencia (específicamente FRE 702) reemplazaron a la prueba *Frye*. A los jueces les fue asignada la tarea de evaluar la naturaleza científica de un testimonio propuesto.

- dens** Apófisis odontoides del axis, semejante a un diente, que se articula con el atlas.
- dentadura** Conjunto de las piezas dentarias. Una dentadura completa reemplaza a toda la dentición natural maxilar o mandibular; la parcial, a una o más piezas dentarias y es fijada a los dientes naturales por uno o ambos extremos.
- dentina** Sustancia principal o marfil de los dientes, estructurada en túbulos paralelos; aproximadamente un 20 por ciento es materia orgánica, principalmente colágeno con algo de elastina y una pequeña cantidad de mucopolisacárido; aproximadamente el 80 por ciento es inorgánico, principalmente hidroxipatata con algo de carbonato, magnesio y flúor.
- dentina esclerótica** Calcificación generalizada de los túbulos dentinales como resultado del envejecimiento.
- dentina primaria** La que se forma antes de la erupción de los dientes.
- dentina reparativa** Calcificación (esclerosis) de los túbulos dentinales inmediatamente por debajo de una lesión por caries, abrasión o herida.
- deposición** Testimonio bajo juramento, emitido antes del juicio. Una persona «expone una deposición» cuando, acompañada por su abogado, responde a las preguntas de la otra parte en torno a los hechos de un caso.
- depr esión de Pacchioni** Véase foveolas granulares.
- descubrimiento** Proceso de reunir información en la preparación de una causa.
- diáfisis** Estructura cilíndrica alargada que forma el cuerpo o tallo de un hueso largo, específicamente el húmero, radio, cúbito, fémur, tibia y peroné.
- diploe** Tejido óseo esponjoso entre las dos superficies o láminas compactas de los huesos craneales.
- ectocoñchióñ** Punto en el borde exterior de la órbita ocular, Instrumentalmente determinado, es el punto donde una línea que se extiende desde el dacrión alcanza el borde orbitario lateral y divide la órbita horizontalmente en mitades iguales. Se usa para medir la anchura máxima orbitaria.
- ectomolar** Punto en la superficie lateral (bucal) del proceso alveolar maxilar. Instrumentalmente determinado, suele hallarse en el segundo molar superior. Se usa para medir la anchura máxima alveolar.
- edentado** Sin dientes, anodonto.
- eminencia inter condílea** El tubérculo o espina entre los dos cóndilos de la tibia.
- empaste** Restauración dental prefabricada (en general de oro o porcelana) fijada con cemento en una cavidad dentaria.
- encia** Porción rojiza, engrosada y modificada de la mucosa bucal, que cubre los arcos dentarios y se adhiere al cuello de los dientes.
- endobasióñ** Punto en el margen posterior del borde anterior del agujero occipital. Suele ser interno al basióñ. Se usa para mediciones faciales, no de la altura craneal.
- endomolar** Punto par en la superficie lingual del proceso alveolar del segundo molar. Se usa para medir la anchura palatal.
- endostio** Tejido que cubre inmediatamente la cavidad medular de un hueso. Es más fino que el periostio.

- enfermedad periodontal** Inflamación de los tejidos que rodean los dientes, con consiguiente reabsorción de las estructuras de sostén y pérdida de las piezas dentarias.
- epicóndilo** Eminencia ósea encima de un cóndilo (por ej. la externa o lateral del extremo inferior del húmero, que da inserción a ligamentos y tendones).
- epífisis** Centro de osificación secundarios que se fusiona con el primario cuando se completa el crecimiento.
- escotadura ciática** Escotadura en el borde posterior de cada hueso ilíaco por debajo de las esquina ilíaca posterior e inferior, subdividida por la espina ciática en dos escotaduras secundarias: *ciática mayor* la superior y *ciática menor* la inferior.
- escotadura cubital** Faceta para el cúbito en el lado medial del extremo distal del radio.
- escotadura escapular** Indentación en el borde superior de la escápula.
- escotadura semilunar** Superficie articular proximal del cúbito, que separa la apófisis coronoides del olécranon. Se articula con la tróclea del húmero.
- esmalte** Sustancia blanca, dura, compacta, que cubre la corona de los dientes. Compuesta de un 99,5 por ciento de hidroxiapatita inorgánica con pequeñas cantidades de carbonato, magnesio y flúor, y un 0,5 por ciento de matriz orgánica. Estructurada en forma de varillas rodeadas de una vaina prismática orgánica.
- espina escapular** Cresta delgada y larga en la cara dorsal del omóplato que termina en el acromion.
- espina isquiática** Proceso en el borde posterior del isquion
- esplacocráneo** Huesos de la cara, mandíbula incluida. También llamado viscerocráneo.
- esqueleto apendicular** Esqueleto de los miembros, escápulas, clavículas y coxales incluidos.
- esqueleto axial** Esqueleto de la cabeza y el tronco, costillas, esternón columna vertebral entera incluidos (compárese con esqueleto apendicular).
- estafilión** Punto craneométrico en la mitad del borde posterior del paladar óseo, donde la sutura palatal es atravesada por una línea tangente a las curvas del borde posterior de los huesos palatinos.
- aurión** Punto en cada extremo del diámetro transversal mayor del cráneo. Instrumentalmente determinado, se encuentra en el parietal o el temporal.
- evidencia** Prueba para establecer o refutar un hecho.
- evidencia circunstancial** La que prueba mediante inferencia, conclusión o deducción (compárese con evidencia directa).
- evidencia directa** La que por sí misma constituye prueba irrefutable. La que hace obvios los hechos para el observador (compárese con evidencia circunstancial).
- experto testigo** Persona que en razón de sus conocimientos, experiencia y destreza está cualificada para exponer su opinión sobre un tema sometido a juicio formal.
- faceta articular** Cualquier superficie ósea que se articula con otra (por ej. faceta articular superior de las vértebras).
- fémur** Hueso del muslo.
- foramen** Abertura redonda u oval en el hueso o estructura membranosa para el paso o fijación de otro tejido; cualquier abertura o perforación del hueso o estructura membranosa (por ej. agujero occipital).
- fosa coronoidea** Cavidad en el húmero, que recibe a apófisis coronoides del cúbito.
- fosa costal** Superficie articular para la costilla en el cuerpo de las vértebras torácicas y apófisis transversas.

- fosa iliaca** Ancha depresión (concavidad) en la cara interna del hueso ilíaco.
- fosa inter condílea** Depresión entre los cóndilos del fémur.
- fosa maleolar** Depresión en la cara posterior del extremo distal del peroné.
- fosa olecraniana** Gran depresión en la cara posterior del húmero distal que aloja el proceso olecranon del cúbito con el brazo en extensión.
- fosa radial** Depresión en la cara anterior del húmero encima de la cabeza del radio.
- fosas de parto** Fosas en la superficie interna del pubis femenino, posiblemente asociadas con el parto.
- fovea capitis** Fóvea de la cabeza del fémur. Fosita en la cabeza del fémur, punto de inserción del ligamento redondo.
- foveolas granular es** Pequeñas depresiones en la superficie interior del cráneo a lo largo de la sutura sagital. En vida albergan granulaciones aracnoides que tienden a calcificarse en edad avanzada (también llamadas depresiones de Pacchioni).
- fractura en caña** Fractura incompleta o con doblez («en caña verde», unilateral con pliegue en el otro lado).
- fr ontomalar temporal** El punto más lateral de la sutura frontomalar (entre el frontal y el pómulos), usado para medir la anchura facial superior.
- fr ontotemporal** Punto craneométrico en la curva de la línea temporal. Instrumentalmente determinado, es el punto del hueso frontal que aporta la medida mínima de la línea temporal izquierda a la derecha. Se usa para medir la anchura frontal mínima.
- fundamento (como en «fundamentar»)** Aportar información al juez en cuanto a las cualificaciones del testigo, en particular el experto testigo, o a la autenticidad de una pieza de evidencia.
- glabela** Entrecejo; parte del hueso frontal correspondiente al entrecejo y punto craneométrico de esta parte. Por encima del nasión, se usa para medir la longitud craneal máxima.
- gnación** Punto más bajo en el plano mediosagital de la mandíbula. Se usa para medir la altura facial total y de la sínfisis maxilar.
- gofosis** Articulación inmóvil, en la cual una espina de un hueso penetra en el hueco de otro, como la implantación de los dientes en los alveolos.
- gonión** Vértice del ángulo del maxilar inferior. Punto de unión del cuerpo y rama de la mandíbula, usado para medir la anchura bigonial y la altura de la rama ascendente.
- hiper ostosis esquelética idiopática difusa (HEID)** Enfermedad de Forestier. Aflige a hombres de edad y se caracteriza por grandes osteofitos que fusionan las vértebras y por osificación de las inserciones de ligamentos y tendones.
- húmero o** Hueso largo del brazo, desde el hombro al codo.
- IBIS** Sistema integrado de identificación balística (EE.UU.). Usado para almacenar, localizar y correlacionar imágenes digitales de evidencia balística.
- impugnación** En lo que se refiere a un experto testigo, cuestionamiento de la veracidad o sesgo de un testimonio depuesto bajo juramento.
- incisivos en forma de pala** Incisivos centrales con bordes laterales lingualmente orientados que adoptan forma de pala; común en poblaciones de origen asiático, indios americanos incluidos.
- infradentario** Punto más alto del tabique óseo entre los incisivos centrales inferiores. Puede confundirse con el alveolar, su par entre los incisivos centrales *superiores*. Se usa para medir la altura de la sínfisis mandibular.

- ión** Punto craneométrico en el vértice de la protuberancia occipital externa.
- innominado** Hueso ilíaco o coxal, compuesto por tres huesos que se fusionan en la pubertad: ilion, isquion y pubis. Los innominados se encuentran en la sínfisis púbica en la parte anterior y se articulan con el sacro por la posterior.
- interrogatorio directo** Interrogatorio de un testigo en un juicio u otra causa legal por la parte que lo convoca para deponer testimonio (compárese con careo).
- intervalo *post mortem*** Tiempo transcurrido desde la muerte; aplicado a veces al que media entre ésta y el hallazgo de restos físicos.
- juramento** En lo judicial, obligación verbal de decir la verdad.
- lacrimal** Punto en la pared medial de la órbita en la intersección de la cresta lacrimal posterior y sutura frontolacrimal. Posterior al dacrión y al maxilofrontal.
- lambda** Punto craneométrico en la unión de las suturas interparietal o sagital y parietoo-cipitales, que en conjunto forman la sutura lambdoidea.
- ligamento** Cinta, fascículo o membrana de tejido fibroso denso, inserta en los huesos o cartílagos, que sirve como medio de unión de las articulaciones o para mantener un órgano en su lugar.
- ligamento periodontal** Tejido fibroso que sujeta el diente rodeando la raíz y fijándola al alveolo.
- línea** Marca delgada caracterizada por textura o elevación. A menudo borde exterior de un músculo o inserción de un ligamento (por ej. línea temporal en los huesos frontal y parietales).
- línea áspera** Eminencia rugosa que forma el borde posterior del fémur y da inserción a numerosos músculos.
- línea poplítea** Línea oblicua en la cara posterior de la tibia, para la inserción del músculo poplíteo.
- maléolo lateral** Porción redondeada y lateral del extremo distal del peroné; «tobillo» externo.
- maléolo medial** Proyección medial redondeada del extremo distomedial de la tibia; «tobillo» interno.
- mandíbula** Maxilar inferior. Hueso único en los adultos.
- manera de muerte** En qué forma se produjo. Suele clasificarse como natural, accidental, homicidio, suicidio o indeterminada (compárese con causa de la muerte).
- manubrio** Porción superior del esternón.
- mastoidal** Punto craneométrico, par, en el vértice inferior de la apófisis mastoides. Se usa para medir la longitud mastoidea.
- maxilar** Maxilar superior.
- maxilofrontal** Punto craneométrico, par, en la intersección de la cresta lacrimal anterior (en la apófisis frontal del maxilar) y la sutura frontomaxilar. Se encuentra en el borde medial de la órbita y puede usarse para medir la anchura orbitaria.
- meato acústico** Abertura interna o externa en el canal auditivo en el hueso temporal.
- muesca clavicular** Faceta articular para la clavícula, a cada lado de la muesca yugular del manubrio.
- muesca costal** Una de los siete pares para la unión del cartílago costal con el esternón.
- muesca yugular externa** Muesca medial superior en el manubrio (mango) del esternón.
- nasión** Punto de intersección de las suturas nasofrontal e internasal. Se usa para medir la altura facial total y superior.

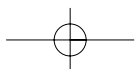
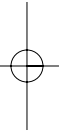
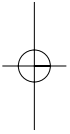
- nasoespinal** Punto craneométrico en la sutura intermaxilar en la base de los orificios nasales. Se usa para medir la altura de la nariz.
- opistiión** Punto medio en el borde posterior del agujero occipital.
- opistocráneo** Occipucio. Punto más posterior del cráneo, pero no en la protuberancia occipital. Instrumentalmente determinado, se usa para medir la máxima longitud craneal.
- oral** Punto en el extremo de la sutura incisiva en la cara interna de la apófisis alveolar
- orbital** Punto, par, en la parte más baja del borde orbitario. Se usa para definir el Plano de Francfort y para medir la altura de la órbita.
- osificación del extremo esternal** Crecimiento osteofítico del extremo costal hacia el interior del cartílago esternal; calcificación cartilaginosa; aumenta con la edad y varía según sexo.
- osteoartritis** Grupo de enfermedades articulares degenerativas caracterizadas por desgaste de la superficie articular y crecimiento osteofítico marginal. Es progresiva y se asocia con la edad. Puede acelerarse por inflamación debida a trauma o infección.
- osteología** Tratado o estudio de los huesos. Ciencia que explora el desarrollo, estructura, función y cambios en los huesos.
- osteomalacia** Reblandecimiento de los huesos por mineralización inadecuada. Las extremidades inferiores tienden a arquearse mediolateralmente.
- osteomielitis** Infección del hueso y de la médula. La infección piógena del hueso suele producirse a través de fracturas abiertas o heridas penetrantes, pero también puede llegar al hueso por medio de la sangre. Se caracteriza por la formación de un absceso en el lugar de infección, con la destrucción ósea consiguiente.
- osteoporosis** Formación de espacios anormales en el hueso o rarefacción del mismo sin descalcificación, por la ampliación de sus conductos. El hueso se vuelve poroso y frágil. Aumentan las fracturas, especialmente en la espina dorsal, muñeca y cadera. Es un estado común en la mujer posmenopáusica, pero no exclusivo de las mujeres.
- pelvis** Anillo óseo en forma de bacia en el extremo inferior del tronco, al que sirve de base, y encima de los miembros inferiores, en los que descansa y con los que articula; está formada por los huesos coxales, sacro y cóccix. Cintura pélvica.
- per fil de cúspides** Alineación reconocible de las cúspides en un tipo concreto de diente.
- periapical** Alrededor del extremo de la raíz del diente.
- peri mortem** En torno al momento de la muerte. Distinto de *ante mortem* y *post mortem*.
- periodontosis** Descenso del nivel de fijación del ligamento periodontal (asociado con enfermedad periodontal o envejecimiento general).
- periostio** Tejido fibroso, denso, que rodea (cubre) las superficies externas del hueso compacto.
- peroné** El más pequeño de los dos huesos de la pierna, al lado de la tibia.
- platimería** Aplanamiento anteroposterior de la porción superior del fémur; anomalía observada en muchos fémures humanos fósiles.
- pogonión** Punto más avanzado en la línea media de la barbilla.
- porión** Punto medio en el borde superior del meato auditivo externo.
- post mortem** Después de la muerte (por ej. *post mortem* trauma).
- pr oceso** Apófisis. Proyección ósea.
- pr oceso alveolar** Borde del maxilar o mandíbula que da soporte a los dientes.

- proceso articular** Toda proyección que sirve para articular.
- proceso articular inferior** Uno de los dos procesos de una vértebra que se articulan con los procesos articulares superiores de la vértebra adyacente inferior.
- proceso articular superior** En una vértebra, los dos procesos que se articulan con la vértebra adyacente superior.
- proceso condiloideo** Proceso posterior de la rama mandibular. Da soporte al cóndilo mandibular.
- proceso estiloideo** Proceso óseo en forma de punzón; los procesos estiloides se encuentran en el radio, cúbito, peroné, tercer metacarpiano y hueso temporal del cráneo.
- proceso odontoide** Apófisis odontoides. Proyección superior, en forma de diente, desde el cuerpo del axis que se articula con el atlas.
- promontorio** Elevación. Punto medio ventral más prominente de la sínfisis sacrolumbar. Punto más anterosuperior del sacro.
- pronación** Movimiento del antebrazo que tiene por resultado poner el dorso de la mano hacia delante o arriba. Rotación del pie de modo que el borde interior de la planta soporte el peso (pies planos). Opuesto a supinación.
- prostión** Punto más anterior del proceso alveolar superior. Por encima del alveolar, se usa para medir la longitud maxiloalveolar.
- prótesis dentaria** Implantación de dientes o dentaduras, generalmente artificiales, reemplazantes de los que faltan.
- proveniencia** Origen o procedencia de un objeto: lugar geográfico donde fue hallado; ubicación tridimensional de una característica en una excavación, medida mediante dos dimensiones horizontales y elevación vertical (término arqueológico actualmente aplicado a todo tipo de evidencia).
- prueba Frye** *Frye vs. The United States* (1923); causa procesal que implicó la aceptación de fundamentos científicos nuevos o novedosos. La admisibilidad del testimonio del experto testigo se basa en la prueba de «aceptación general» en el seno de la comunidad científica pertinente.
- pterión** Punto craneométrico en la unión de los huesos frontal, temporal, parietal y ala mayor del esfenoides.
- punteo dental** Sustitución fija o removible de dientes ausentes, sujeta a las piezas naturales con ayuda de alambres o coronas.
- pulpa (dentaria)** Tejido blando conjuntivo, vascular y nervioso, del que depende la vida del diente, que ocupa la cavidad central y conductos radiculares. En la periferia, odontoblastos que penetran en los túbulos de la dentina y la reparan
- pulpectomía** Extracción de la pulpa dentaria, incluida la raíz; sin pulpa, el diente deja de estar vivo.
- radio** Uno de los dos huesos del antebrazo, al lado del cúbito.
- radiografía** Imagen producida en una superficie radiosensible, como una película fotográfica, por radiación distinta a la luz visible (generalmente rayos X) pasada a través de un objeto.
- radiografía apical** Exposición de película oral verticalmente orientada; los rayos X se dirigen desde las piezas maxilares o desde las mandibulares para abarcar la totalidad del diente, incluido el ápice.
- radiografía de mordida** Imagen de los dientes posteriores producida por exposición de

- película intraoral lateralmente orientada; el haz de rayos se orienta entre los dientes; el objetivo principal son las coronas.
- radiografía Panor ex** Imagen de toda la cavidad oral obtenida inmovilizando la cabeza y moviendo el haz de rayos X por detrás de la cabeza mientras la película se expone sincrónicamente delante del rostro.
- raíz (dentaria)** Porción del diente incluida en el alveolo.
- raíz anatómica** Porción de la raíz desde la unión de cemento y esmalte hasta el vértice de la raíz dentaria.
- raíz clínica** Porción inserta de la raíz; parte no visible en la cavidad oral.
- rama** Parte de un hueso de forma irregular (menos esbelta que una apófisis), que forma ángulo con el cuerpo principal (por ej. rama mandibular, rama isquiopúbica).
- rama del pubis** Puente óseo entre el acetábulo y la sínfisis púbica; borde superior del agujero obturador.
- rama isquiopúbica** Puente óseo entre pubis e isquion.
- rasgo** En biología, característica o atributo distintivo en un individuo, grupo o categoría. Los rasgos clave distinguen al grupo, los individuales a la persona.
- rasgos clave** Rasgos fácilmente reconocibles, foralmente analizados y usados como fundamento de generalización para definir un grupo.
- rasgos individuales** Rasgos que distinguen a un individuo en el seno de un grupo (compárese con rasgos clave).
- repetibilidad** En ciencia, concepto de que el resultado de un estudio en particular se repetirá si el estudio es nuevamente llevado a cabo por otro investigador. Un hallazgo científico irreplicable es rápidamente desacreditado.
- restauración dental** Empaste, corona, puente, dentadura parcial o completa que restaura o reemplaza estructuras dentarias o tejidos orales perdidos.
- restos** Término colectivo para tejidos orgánicos muertos. En Antropología forense suelen ser esqueléticos y/o dentarios humanos, pero pueden incluir otros tejidos, como ligamentos, tendones, cabello, sangre y uñas de la mano o del pie.
- sincondr osis** Unión mediata de huesos por cartílago (por ej. de las costillas con el esternón).
- sindesmosis** Unión ósea por ligamentos o membranas. Sínfisis ligamentosa (por ej. ligamento interóseo entre radio y peroné).
- sínfisis** Unión ósea por cartílago sin membrana sinovial (por ej. sínfisis púbica). También unión de huesos originalmente separados (por ej. las dos mitades del maxilar inferior).
- sínfisis púbica** Articulación de los huesos ilíacos entre sí.
- superficie auricular** Superficie rugosa para la articulación sacroilíaca. Ilion y sacro presentan sendas superficies así.
- superficie dorsal** Dorso, espalda.
- supinación** Movimiento de rotación del antebrazo por el que la palma de la mano se hace superior o anterior. Rotación del pie de modo que el borde exterior de la planta soporte el peso del cuerpo. Opuesto a pronación.
- surco intertubercular** Surco entre los tubérculos mayor y menor del húmero. El tendón de la cabeza larga del bíceps discurre por el surco intertubercular.
- surco prauricular** Surco adyacente a la superficie auricular del ilion. Presente sobre todo en mujeres adultas, posiblemente relacionado con el trauma del parto.

- sutura** Línea de unión o junta inamovible entre dos huesos, especialmente del cráneo (por ej. suturas basilar, coronal, lambdoidea, sagital y escamosa).
- sutura metópica** Sutura articular entre las dos mitades del frontal en la infancia, que a veces persiste toda la vida. Resultado de la no unión de los centros de osificación izquierdo y derecho.
- tafonomía** Proceso de deterioro asociado con la muerte y descomposición.
- tejido conjuntivo** Uno de los cuatro tipos básicos. Consiste de células más o menos numerosas rodeadas de una matriz extracelular de sustancias fibrosas y de sostén. Ejemplos: hueso, cartílago, grasa, ligamentos, fascias y sangre.
- tendón** Cinta o cordón fibroso de tejido conjuntivo denso que une los músculos a los huesos. Los tendones suelen ser más estrechos que los ligamentos.
- testimonio** Declaración de un testigo bajo juramento en una causa judicial.
- testimonio de experto** En una causa judicial, declaración de una persona cualificada para opinar sobre el hecho objeto de consideración.
- tibia** Hueso mayor e interno de los dos que componen el esqueleto de la pierna.
- tórax** Costillas, esternón, cartílago costal y tejidos blandos asociados; caja torácica; parte del esqueleto axial.
- trocánter** Cada una de las tuberosidades o apófisis debajo del cuello del fémur, desarrolladas a partir de centros de osificación independientes. Véase trocánter mayor y menor.
- trocánter mayor** La más grande y superior las dos protuberancias entre el cuello y el cuerpo del fémur. En el lado externo.
- trocánter menor** La más pequeña e inferior de las dos protuberancias entre el cuello y el cuerpo del fémur. En el lado interno.
- tróclea** Superficie articular para el cúbito en el extremo inferior del húmero.
- tubér culo conoide** Eminencia en el borde superior posterior del extremo lateral de la clavícula.
- tubér culo de Carabelli** Pequeño tubérculo que se observa a veces en la superficie lingual de un molar.
- tubér culos dorsales** Eminencias en la superficie dorsal del extremo distal del radio. Los surcos entre los tubérculos dorsales permiten el paso de los tendones del antebrazo.
- tuber osidad** Eminencia ancha en un hueso para inserciones musculares o ligamentosas o en otro órgano, generalmente gruesa y redondeada.
- tuber osidad deltoidea** Lugar de inserción del deltoides en la superficie anterior del húmero.
- tuber osidad ilíaca** Eminencia en la superficie externa de la porción superior del ilíaco, para la inserción del ligamento sacroilíaco posterior.
- tuber osidad isquiática** Gran eminencia rugosa, inferior al acetábulo, principal soporte óseo del peso en posición sedente.
- tuber osidad mayor del húmero** Eminencia rugosa debajo de la porción externa de la cabeza del húmero, en la que se insertan los músculos supraespinoso, infraespinoso y redondo menor.
- tuber osidad menor del húmero** Eminencia debajo de la parte anterior de la cabeza del húmero, en la que se inserta el músculo infraescapular.
- tuber osidad radial** Bicipital. Eminencia en la superficie anterointerna del cuello del radio para la inserción del bíceps.

- túbulo dentinal** Canalículos en la dentina, irradiados desde la pulpa dentaria desde cuya superficie se extienden a ellos los procesos odontoblásticos.
- unión cementodentinal (UCD)** Superficie de unión de cemento y dentina.
- unión esmaltodentinal (UED)** Superficie de unión de esmalte y dentina
- verificador fáctico** Autoridad judicial que decide qué es cierto. El jurado, de haberlo; en defecto de éste, el juez.
- vértebra** Cada uno de los elementos de la espina dorsal. Hay 7 vértebras cervicales, 12 torácicas, 5 lumbares, 5 sacras (fusionadas para formar el sacro) y 4 coccígeas (a menudo fusionadas para formar el cóccix y a veces fusionadas con el sacro).
- vértex, vértice** Punto más alto en la sección mediosagital del cráneo situado en el Plano de Francfort.
- viscerocráneo** Huesos del rostro, incluida la mandíbula. También llamado esplanocráneo.
- WinID** Programa de ordenador diseñado para contrastar los datos de una persona ausente con restos inidentificados mediante comparaciones dentarias. El programa fue desarrollado para sistemas Windows y almacenamiento de datos en Microsoft Access Database.



BIBLIOGRAFÍA

- Adams, B. J. y Konigsberg, L. W. (2005), «Quantification of commingled human skeletal remains: Determining the most likely number of individuals (MLNI)», *Proceedings of the American Academy of Forensic Sciences*, nº 11, pp. 309-310.
- Ahlquist, J. y Damsten, O. (1969), «A modification of Kerley's method for the microscopic determination of age in human bone», *Journal of Forensic Sciences*, nº 14, pp. 205-212.
- Albert, A. M. y Maples, W. R. (1995), «Stages of epiphyseal union for thoracic and lumbar vertebral centra as a method of age determination for teenage and young adult skeletons», *Journal of Forensic Sciences*, nº 40, pp. 623-633.
- Allen, J. A. (1877), «The influence of physical conditions in the genesis of species», *Radical Review*, nº 1, pp. 108-140.
- Amnesty Internacional (1993), «Getting Away with Murder: Political Killings and «Disappearances» in the 1990s», Londres, Amnesty Internacional Publications.
- Amnesty Internacional Dutch Section (1994), «Disappearances» and Political Killings: A Manual for Action, Amsterdam, Amnesty Internacional.
- Austin-Smith, D. y Maples, W. R. (1994), «The reliability of skull/photograph superimposition in individual identification», *Journal of Forensic Sciences*, nº 39, pp. 446-455.
- Averil, D. C. (ed.) (1997), *ASFO Manual of Forensic Odontology*, Colorado Springs, CO, American Academy of Forensic Sciences.
- Baccino, E., Ubelaker, D. H., Hayek, L. A. C. y Zerilli, A. (1999), «Evaluation of seven methods of estimating age at death from mature human skeletal remains», *Journal of Forensic Sciences*, nº 44, pp. 931-936.
- Baker, S. J., Gill, G. W. y Kieffer, D. A. (1990), «Race and sex determination from the intercondylar notch of the distal femur», en G. W. Gill y S. Rhine (eds.), *Skeletal Attribution of Race*, Albuquerque, NM, University of New Mexico, Maxwell Museum of Anthropology.
- Ball, P. (1996), *Who Did What to Whom? Planning and Implementing a Large Scale Human Rights Data Project*, Washington, DC: American Association for the Advancement of Science.
- , Girouard, M. y Chapman, A. R. (1997), «Information technology, information management, and human rights: A response to Metzler», *Human Rights Quarterly*, nº 19, pp. 836-859.
- , Spierer, H. F. y Spierer, L. (2000), *Making the Case: Investigating Large Scale Human*

- Right Violations Using Information Systems and Data Analysis*, Washington, DC, American Association for the Advancement of Science.
- Ballard, M. B. y Trudell, M. B. (1999), «Anterior femoral curvature revisited: Race assessment from the femur», *Journal of Forensic Sciences*, nº 44, pp. 700-707.
- Bang, G. y Ramm, E. (1970), «Determination of age in humans from root dentin transparency», *Acta Odontologica Scandinavica*, nº 28, pp. 3-35.
- Bass, W. M. (1971), *Human Osteology: A Laboratory and Field Manual*, Columbia, MO, Missouri Archaeological Society (5ª ed., 2005).
- , III (1997), «Outdoor decomposition rates in Tennessee», en W. D. Haglund y M. H. Sorg (eds.), *Forensic Taphonomy: The Postmortem Fate of Human Remains*, Boca Raton, FL, CRC Press, pp. 181-186.
- , y Birkby, W. H. (1978), «Exhumation: The method could make the difference», *FBI Law Enforcement Bulletin*, nº 47(7), pp. 6-11.
- Bedford, M. E., Russell, K. F. y Lovejoy, C. O. (1989), *The auricular surface aging technique: 16 color photographs with descriptions*, Kent, OH, Kent State University.
- , Russell, K. F., Lovejoy, C. O., Meindl, R., Simpson, S. y Stuart Macadam, P. (1993), «Test if the multifactorial aging method using skeletons with known ages-at-death from the Grant collection», *American Journal of Physical Anthropology*, pp. 287-297.
- Benedetti, F. (1996), «Haiti's Truth and Justice Commission», *Human Rights Brief*, nº 3, pp. 4-5.
- Bennett, J. L. y Rockhold, L. A. (1999), *Use of alternate light source for tattoo recognition in the extended postmortem interval*, nº 44, pp. 182-184.
- Bergman, C. (1847), «Über die Verhältnisse der wärmeökonomie der Thiere zu ihrer Grösse», *Göttinger Studien*, Gotinga, nº 3, pp. 565-708.
- Beristáin, C. (1999), *Reconstruir el tejido social: Un enfoque crítico de la ayuda humanitaria*, Barcelona, Icaria.
- Berrizbeitia, E. L. (1989), «Sex determination with the head of the radius», *Journal of Forensic Sciences*, nº 34, pp. 1.207-1.213.
- Berryman, H. E., Bass, W. M., Symes, S. A. y Smith, O. C. (1997), «Recognition of cemetery remains in the forensic setting», *Journal of Forensic Sciences*, nº 36, pp. 230-237.
- Bevan, B. W. (1991), «The search for graves», *Geophysics*, nº 56, pp. 1.310-1.319.
- Black, J. y Mattson, R. U. (1982), «Relationship between porosity and mineralization in the Haversian osteon», *Calcified Tissue International*, nº 34, pp. 332-336.
- Blanton, P. y Biggs, N. L. (1968), «Density of fresh and embalmed human compact and cancellous bone», *American Journal of Physical Anthropology*, nº 29, pp. 39-44.
- Bogin, B., Sullivan, T., Hauspie, R. y Macvean, R. B. (1989), «Longitudinal growth in height, weight, and bone age of Guatemalan Ladino and Indian schoolchildren», *American Journal of Human Biology*, nº 1, pp. 103-113.
- Bourel, B., Hedouin, V., Martin-Bouyer, L., Becart, A., Rournel, G., Deveaux, M. y Gosset, D. (1999), «Effects of morphine in decomposing bodies on the development of *Lucilia sericata* (Diptera, Calliphoridae)», *Journal of Forensic Sciences*, nº 44, pp. 354-358.
- Bouvier, M. y Ubelaker, D. H. (1977), «A comparison of two methods for the microscopic determination of age at death», *American Journal of Physical Anthropology*, nº 46, pp. 391-394.
- Boyd, R. M. (1979), «Buried body cases», *FBI Law Enforcement Bulletin*, nº 48(2), pp. 1-7.

- Brodsky, S. L. (1999), *The Expert Expert Witness*, Washington, DC, American Psychological Association.
- Brogdon, B. G. (1998), *Forensic Radiology*, Boca Raton, FL, CRC Press.
- , Vogel, H. y McDowell, J. D. (2003), *A Radiologic Atlas os Abuse, Torture, Terrorism, and Inflicted Trauma*, Boca Raton, FL, CRC Press.
- Brooks, S. (1955), «Skeletal age at death: The reliability of cranial ad pubic age indicators», *American Journal of Physical Anthropology*, nº 13, pp. 567-597.
- Brooks, S. T. y Suckey, J. M. (1990), «Skeletal age determination based on the pubis: A comparison of the Ascádi-Nemerskéri and Suchey-Brooks methods», *Human Evolution*, nº 5, p. 227-238.
- Buckberry, J. y Chamberlain, A. T. (2002), «Age estimation from the auricular surface of the ilium: A revised method», *American Journal of Physical Anthropology*, nº 119, pp. 231-239.
- Buergethal, T. (1994), «The United Nations Truth Commission for El Salvador», *Vanderbilt Journal of Transnational Law*, nº 27, pp. 497-544.
- Buiskstra, J. E. y Ubelarker, D. H. (1994), «Standards for data collection from Human Skeletal Remains», Fayetteville, A. R., Arkansas Archeological Survey Research Series, vol. 44.
- Bunch, A. W. y Shine, C. C. (2003), «Science contextualized: The indetification of a U.S MIA of the Vietnam War grom two perspectives», en D. W. Steadman (ed.), *Hard Evidence: Case Studies in Forensic Evidences*, Upper Saddle River, NJ, Prentice Hall, pp. 278-289.
- Burness, G. P., Diamond, J. y Flannery, T. (2001), «Dinosaurs, dragons, and dwarfs: The evolution of maximal body size», *PNAS*, nº 98, pp. 14.518-14.523.
- Burns, K. R. (1991), «Model protocol for disinterment and analysis of skeletal remains», en United NAtions Office at Vienna CEntre for Social Development and Humanitarian Affairs (ed.), *Manual on the Effective Prevention and Investigation on Extra-Legal, Arbitrary and Summary Executions*, Nueva York, NY, United Nations, pp. 34-40.
- , (1998), «Forensic anthropolody and human rights issues», en K. Reichs (ed.), *Forensic Osteology: Advances in the Identification of Human Remains*, Springfield, IL., Charles C. Thomas, pp. 63-85.
- , y Maples, W. R. (1976), «Estimation of age from individual adult teeth», *Journal of Forensic Sciences*, nº 21, pp. 343-356.
- Burris, B. G. y Harris, E. F. (1998), «Identification of race and sex from palate dimensions», *Journal of Forensic Sciences*, nº 43, pp. 959-963.
- Burrowa, A., Zanella, V. y Brown, T. (2003), «Testing the validity of metacarpa use in sex assessment of human skeletal remains», *Journal of Forensic Sciences*, nº 48, pp. 17-20.
- Butler, J. M. (2005), *Forensic DNA Typing: Biology, Technology, and Genetics of SRT Markers*, Burlington, M. A., Elsevier Academic Press.
- Byrd, J. H. y Castner, J. L. (2000), *Forensic Entomology: The Utility of Arthropods in Legal Investigations*, Boca Raton, FL, CRC Press.
- Carver, R. (1990), «Called to account: How African governments investigate human rights violations», *African Affairs*, nº 89, p. 391.
- Catts, E. P. y Haskell, N. H. (1990), *Entomology and Death: A Procedural Guide*, Clemson SC, Joyce's Print Shop, Inc.
- Chamberlain, A. (1994), *Human Remains*, Berkeley, CA, University of California Press.

- Chernick, M. W. (2003), «Columbia: Does injustice cause violence?», en SE Eckstein y TP Wickham-Crowley (eds.), *What Justice? Whose Justice?*, Berkeley, CA, University of California Press, pp. 185-214.
- Cho, H., Stout, S. D., Madsen, R. W. y Streeter, M. (2002), «Population-specific histological age-estimating method: A model for Known African-American and European American skeletal remains», *Journal of Forensic Sciences*, nº 47, pp. 12-18.
- Christensen, A. M. (2004), «The Impact of Daubert: Implications for testimony and research in forensic anthropology (and the use of frontal sinuses in personal identification)», *Journal of Forensic Sciences*, nº 49, pp. 427-430.
- , (2005), «Testing the reliability of frontal sinuses in positive identification», *Journal of Forensic Sciences*, nº 50, pp. 18-22.
- Clement, A. J. (1963), «Variations in the microstructure and biochemistry of human teeth», en D. R. Brothwell (ed.), *Dental Anthropology, Symposium of the Society for the Study of Human Biology*, Nueva York, NY, Pergamon Press, pp. 245-269.
- Cobb, W. N. (1952), «Skeleton», en A. I. Lansing (ed.), *Cowdry's Problems of Ageing: Biological and Medical Aspects*, Baltimore, MD, Williams & Wilkins, pp. 791-856.
- Cond, H. V. (2004), *A Handbook of International Human Rights Terminology*, Lincoln, NE, University of Nebraska.
- Coy, A. y Ohlson, J. W. (2000), «Special case in three-dimensional bone reconstruction of the human skull», *Journal of Forensic Identification*, nº 50, pp. 549-562.
- Coyle, H. M., ed. (2005), *Forensic Botany: Principles and Applications to Criminal Casework*, Boca Raton, FL, CRC Press.
- Dahlberg, A. (1945), «The changing dentition of man», *Journal of the American Dental Association*, nº 32, pp. 676-680.
- , (1956) *Materials for the establishment of standards for classification of tooth characteristics, attributes, and techniques in morphological studies of the dentition*, Chicago, IL, University of Chicago Zoller Laboratory of Dental Anthropology.
- Danner, M. (1993), «The Truth of el Mozote», *The New Yorker*, p. 12.
- , (1994) *The Massacre at El Mozote: A parable of the Cold War*, Nueva York, NY, Vintage Books.
- Davey, M. (2005), «Grisly Effect of One Drug "Meth Mouth", Section A, Page 1», *New York Times*, 11 de junio de 2005, Late Edition-Final, Nueva York.
- Department of Public Information (2004), *Basic Facts about the United Nations*, Nueva York, NY, United Nations.
- Dequeker, J., Remans, J., Franssen, R. y Waes, J. (1971), «Aging patterns of trabecular and cortical bone and their relationship», *Calcified Tissue Research*, nº 7, pp. 23-30.
- Di Maio, V. J. M. (1999), *Gunshot Wounds: Practical Aspects of Firearms, Ballistics, and Forensic Techniques*, Boca Raton, FL, CRC Press.
- Dill, K. (2005), «International human rights and local justice in Guatemala: The Rio Negro (Pak'oxom) and Agua Fria trials», *Cultural Dynamics*, nº 17, pp. 323-350.
- Doretti, M., Carson, L. y Kerr, D. (2005) *Argentine Forensic Anthropology Team Annual Report*, Buenos Aires, Argentina, Argentine Forensic Anthropology Team, p. 184.
- , y Snow, C. C. (2003), «Forensic anthropology and human rights: The Argentine experience», en D. W. Steadman (ed.), *Hard Evidence: Case Studies in Forensic Anthropology*, Upper Saddle River, NJ, Prentice Hall, pp. 290-310.

- Dudar, J. C. (1993), «Identification of rib number and assessment of intercostal variation at the sternal rib end», *Journal of Forensic Sciences*, n° 38, pp. 788-797.
- , Pfeiffer S. y Saunders, S. R. (1993), «Evaluation of morphological and histological adult skeletal age-at-death estimation techniques using ribs», *Journal of Forensic Sciences*, n° 38, pp. 677-685.
- Duray, S. M., Morter, H. B. y Smith, F. J. (1999), «Morphological variation in cervical spinous processes: potential applications in the forensic identification of race from the skeleton», *Journal of Forensic Sciences*, n° 44, pp. 937-944.
- Dwight, T. (1898), *The Identification of the Human Skeleton, a Medico-Legal Study*, Boston, MA, (Prize Essay), Massachusetts Medical Society.
- Eckert, W. G. (1997), *Introduction to Forensic Sciences*, Boca Raton, FL, CRC Press.
- Eckstein, S. E. y Wickham-Crowley TP (eds.) (2003), *What Justice? Whose Justice? Fighting for Fairness In Latin America*, Berkeley, University of California Press.
- El Equipo de Antropología Forense de Guatemala (EAFG) (1995) *Las masacres en Rabinal: estudio histórico-antropológico de las masacres de Plan de Sánchez, Chichupac y Rio Negro*, Guatemala, EAFG, p. 28.
- Ellwood, B. B. (1990), «Electrical resistivity surveys in two historical cemeteries in northeast Texas: A method for delineating unidentified burial shafts», *Historical Archaeology*, n° 24, pp. 91-98.
- El-Najjar, M. Y. y McWilliams, K. R. (1978), *Forensic Anthropology*, Springfield, IL, Charles C. Thomas.
- Eugene, A. M. (1995), «Sex estimation using the first cervical vertebra», *American Journal of Physical Anthropology*, n° 97, pp. 127-133.
- Falsetti, A. B. (1995), «Sex assessment from metacarpals of the human hand», *Journal of Forensic Sciences*, n° 40, pp. 774-776.
- Fakezas, G. y Kosa, F. (1978), *Forensic Fetal Osteology*, Budapest, Akademiai Kiado.
- Federal Rules of Evidence (2004), Federal Rules of Evidence (<http://judiciary.house.gov/media/pdfs/printers/108th/evid2004.pdf>, accedido el 24-4-2004). Washington, D.C., United States Government Printing Office.
- Feik, S. A., Thomas, C. D. L., Bruns, R. y Clement, J. G. (2000), «Regional variations in cortical modeling in the femoral mid-shaft: Sex and age differences», *American Journal of Physical Anthropology*, n° 112, pp. 191-205.
- Ferllini Timms, R. (1993), *Principios de arqueología forense*, San José de Costa Rica, Editorial Universidad Estatal a Distancia.
- Fierro, M. F. (ed.) (1986), *CAP Handbook for Postmortem Examination of Unidentified Remains*, Skokie, IL, College of American Pathologists.
- Finnegan, M. y Schuller-Ellis, F. P. (1978), «The tympanic plate in forensic discrimination between American blacks and whites», *Journal of Forensic Sciences*, n° 23, pp. 771-777.
- France, D. L., Griffin, T. J., Swanburg, J. G., Lindemann, J. W., Davenport, G. C., Trammell, V., Armbrust, C. T., Kondratieff, B., Nelson, A., Castellano, K. y Hopkins, D (1992), «A multidisciplinary approach to the detection of clandestine graves», *Journal of Forensic Sciences*, n° 37, pp. 1.445-1.458.
- Frohlich, B. y Lancaster, W. J. (1986), «Electromagnetic surveying in current Middle Eastern archaeology: Application and evaluation», *Geophysics*, n° 51, pp. 1.414-1.425.

- Frye (1923), *Frye v. United States* (54 app. D. C. 46,293 F.1013, no. 3.968), Tribunal de Apelaciones, distrito de Columbia.
- Fuller, J. L., Denehy, G. E. y Hall, S. A. (2001), *Concise Dental Anatomy and Morphology*, Iowa City, IA, University of Iowa College of Dentistry.
- Fully, G. y Pineau, H. (1960), «Determination de la stature au moyen du squelette», *Annales de Médecine Legal*, nº 40, pp. 145-154.
- Galera, V., Ubelaker, D. H. y Hayek, L. C. (1998), «Comparison of macroscopic cranial methods of age estimation applied to skeleton from the Terry Collection», *Journal of Forensic Sciences*, nº 43, pp. 933-939.
- Galloway, A., Birkby, W. H., Jones, A. M., Henry, T. E. y Parks B. O. (1989), «Decay rates of human remains in a arid environment», *Journal of Forensic Sciences*, nº 34, pp. 607-616.
- Geberth, V. J. (2006), *Practical Homicide Investigation: Tactics, Procedures and Forensic Techniques*, Boca Raton, FL, CRC Press.
- Genovés, S. (1967), «Proportionality of the long bones and their relation to stature among Mesoamericans», *American Journal of Physical Anthropology*, nº 26, pp. 67-77.
- Gibbons, A. (1992), «Scientist search for "the disappeared" in Guatemala», *Science*, nº 257, p. 479.
- Gilbert, B. M. y McKern, T. W. (1973), «A method for aging the female os pubis», *American Journal of Physical Anthropology*, nº 38, pp. 31-38.
- Gilbert, R. y Gill G. W. (1990), «A metric technique for identifying American Indian Femoran», en G. W. Gill y S. Rhine (eds.), *Skeletal Attribution of Race*, Albuquerque, NM, University of New Mexico, Maxwell Museum of Anthropology, pp. 97-99.
- Giles, E. (1970), «Discriminant function sexing of the human skeleton», en T. D. Stewart (ed.), *Personal Identification in Mass Disasters*, Washington, D.C., National Museum of Natural History.
- , (1991), «Corrections for age in estimating older adults' stature from long bones», *Journal of Forensic Sciences*, nº 36, pp. 898-901.
- , y Elliot, O. (1962), «Race identification from cranial measurements», *Journal of Forensic Sciences*, nº 7, pp. 147-157.
- , y Elliot, O. (1963), «Sex determination by discriminant function analysis of crania», *American Journal of Physical Anthropology*, nº 21, pp. 53-68.
- Gill, G. W. (1995), «Challenge on the frontier: Discerning American Indians from whites osteologically», *Journal of Forensic Sciences*, nº 40, pp. 783-788.
- , y Rhine, S. (eds.) (1990), *Skeletal Attribution of Race*, Albuquerque, NM, University of New Mexico, Maxwell Museum of Anthropology.
- Grauer, A. L. (ed.) (1995), *Bodies of Evidence: Reconstructing History Through Skeletal Analysis*, Nueva York, NY, Wiley-Liss.
- Greenberg, B. y Kunich, J. C. (2002), *Entomology and the Law: Flies as Forensic Indicators*, Cambridge UK, Cambridge University Press.
- Greenspan, A. y Remagen, W. (1998), *Differential Diagnosis of Tumors and Tumor-Like Lesions of Bones and Joints*, Filadelfia, Lippincott Raven.
- Gregory, T. y Rogerson, J. G. (1984), «Metal detecting in archaeological excavation», *Antiquity*, nº 58, pp. 179-184.
- Greulich, W. W. y Pyle, S. I. (1959), *Radiographic Atlas of Skeletal Development of the hand and Wrist*, Stanford, CA, Stanford University Press.

- Gunatilake, K. y Goff, M. L. (1989), «Detection of organophosphate poisoning in a putrefying body by analyzing arthropod larvae», *Journal of Forensic Sciences*, nº 34, pp. 714-716.
- Gustafson, G. (1950), «Age determination on teeth», *Journal of the American Dental Association*, nº 41, pp. 45-54.
- , (1960), *Forensic Odontology*, Nueva York, NY, American Elsevier.
- Gutman, R. y Rieff, D. (eds.) (1999), *Crimes of War: What the public Should Know*, Nueva York, NY, W.W. Norton.
- Haglund, W. D. y Flinger, C. (1993), «Confirmation of human identification using computerized tomography (CT)», *Journal of Forensic Sciences*, nº 38, pp. 708-712.
- , (1997), «Dogs and coyotes: Postmortem involvement with human remains», en W. D. Haglund y M. H. Sorg (eds.), *Forensic Taphonomy: The Postmortem Fate of Human Remains*, Boca Raton, FL, CRC Press, pp. 397-381.
- , y Sorg, M. H. (eds.) (1997), *Forensic Taphonomy: The Postmortem Fate of Human Remains*, Boca Raton, FL, CRC Press.
- , y Sorg, M. H. (2001), *Advances in Forensic Taphonomy: Method, Theory, and Archaeological Perspectives*, Boca Raton, FL, CRC Press.
- , y Sperry, K. (1993), «The use of hydrogen peroxide to visualize tattoos obscured by decomposition and mummification», *Journal of Forensic Sciences*, nº 38, pp. 147-150.
- Hall, D. W. (1997), «Forensic botany», en W. D. Haglund y M. H. Sorg (eds.), *Forensic Taphonomy: The Postmortem Fate of Human Remains*, Boca Raton, FL, CRC Press, pp. 353-363.
- Hanihara, K. y Suzuki, T. (1979), «Estimation of age from the pubic symphysis by means of multiple regression analysis», *American Journal of Physical Anthropology*, nº 48, pp. 233-240.
- Hannibal, K. (1990/1991), *AAAS sponsors forensic mission to Brazil*, AAAS Committee on Scientific Freedom and Responsibility, Clearinghouse Report on Science and Human Rights XII (2).
- , (1992), *Taking Up the Challenge: The Promotion of Human Rights, A Guide for the Scientific Community*, Washington DC, Sciences and Human Rights Program, American Association for the Advancement of Science.
- Haskell, N. H., Hall, R. D., Cervenka, V. J. y Clark, M. A. (1997), «On the body: Insects' life stage presence and their postmortem artifacts», en W. D. Haglund y M. H. Sorg (eds.), *Forensic Taphonomy: The Postmortem Fate of Human Remains*, Boca Raton, FL, CRC Press, pp. 415-448.
- Hayner, P. B. (1994), «Fifteen truth commissions- 1974 to 1994: A comparative study», *Human Rights Quarterly*, nº 16, pp. 597-655.
- , (1999), «In pursuit of justice and reconciliation: Contributions of truth tellings», en C. J. Arnson (ed.), *Comparative Peace Processes in Latin America*, Washington, D.C y Stanford, CA, Woodrow Wilson Center and Stanford University Press, pp. 363-384.
- Herman, J. (1992), *Trauma and Recovery: The Aftermath of Violence from Domestic Abuse to Political Terror*, Nueva York, NY, Basic Books.
- Herskovitz, I., Latimer, B., Dutour, O., Jellema, L. M., Wish-Baratz, S., Rothschild, C. y Rothschild, B. M. (1997), «Why do we fail in aging the skull from the sagittal suture?», *American Journal of Physical Anthropology*, nº 103, pp. 393-399.

- Hobischak, N. R. y Anderson, G. S. (2002), «Time of submergence using aquatic invertebrate succession and decompositional changes», *Journal of Forensic Sciences*, nº 47, pp. 142-151.
- Hoffman, J. M. (1979), «Age estimations from diaphyseal lengths: Two months to twelve years», *Journal of Forensic Sciences*, nº 24, pp. 461-469.
- Holliday, T. W. y Falsetti, A. B. (1999), «A new method for discriminating African-American from European-American skeletons using postcranial osteometrics reflective of body shape», *Journal of Forensic Sciences*, nº 44, pp. 926-930.
- Hoppa, R. y Saunders, S. (1998), «Two quantitative methods for rib seriation in human skeletal remains», *Journal of Forensic Sciences*, nº 43, pp. 174-177.
- Hoving, G. L. (1986), «Buried body search technology», *Identification News*, pp. 3, 15.
- Howells, W. W. (1978), *Cranial Variation in Man: A Study by Multivariate Analysis of Patterns of Difference Among Recent Human Populations*, Cambridge, MA, Harvard University Press.
- Human Rights Internet (1999), *Funding Human Rights: An International Directory of Funding Organizations and Human Rights Awards*, Ottawa, Ontario, Human Rights Internet (<http://www.hri.ca/publications/directories.shtml> (accedido el 26-4-2006).
- Imaizumi, M. (1974), «Locating buried bodies», *FBI Law Enforcement Bulletin*, nº 43(8), pp. 2-5.
- Inman, K. y Rudin, N. (1997), *An introduction to Forensic DNA Analysis*, Boca Raton, FL, CRC Press.
- International Committee of the Red Cross (2003), *The Missing*, Ginebra, International Committee for the Red Cross.
- İsçan, M. Y. y Loth, S. R. (1986), «Determination of age from the sternal rib in white females: A test of the phase method», *Journal of Forensic Sciences*, nº 31, pp. 990-999.
- , Loth, S. R. y Wriqth, R. K. (1984), «Age estimation from the ribs by phase analysis: White males», *Journal of Forensic Sciences*, nº 29, pp. 1.094-1.104.
- , Loth, S. R. y Wright, R. K. (1985), «Age estimation from the rib by phase analysis: White males», *Journal of Forensic Sciences*, nº 30, pp. 853-863.
- , Loth, S. R. y Wright, R. K. (1984), «Metamorphosis at the sternal rib end: A new method to estimate age at death in white males», *American Journal of Physical Anthropology*, nº 65, pp. 147-156.
- , y Kennedy, K. A. R. (1989), *Reconstruction of life from the Skeleton*, Nueva York, NY, Alan R. Liss.
- , y Miller-Shaivitz, P. (1984), «Discriminant function sexing if the tibia», *Journal of Forensic Sciences*, nº 29, pp. 1.087-1.093.
- Jantz, R. L., (1992), «Modification of the Trotter and Gleser female stature estimation formula», *Journal of Forensic Sciences*, nº 37, pp. 1.230-1.235.
- Jensen, R. A. (2000), *Mass Fatality and Casualty Incidents: A Field Guide*, Boca Raton, FL, CRC Press.
- Johanson, G. (1971), «Age determinations from human teeth», *Odontologisk Revy*, nº 22, pp. 1-126.
- Johnson, E. C., Johnson, G. R. y Williams, M. J. (2000), «The origin and history of embalming, en R. G. Mayer (ed.), *Embalming: History, Theory and Practice*, Nueva York, NY, McGraw-Hill.

- Joint POW/MIA Accounting Command Public Affairs (2005), *J.P.A.C. Command Brochure*, Honolulu, HI, Defense Automated Print Service.
- Jowsey, J. (1966), «Studies of Haversian systems in man and some animals», *Journal of Anatomy*, nº 100, pp. 857-864.
- Joyce, C. y Stover, E. (1991), *Witnesses form the Grave: The Stories Bones Tell*, Nueva York, NY, Ballantine.
- Juhl, K. (2005), *The Contribution by (Forensic) Archaeologists to Human Rights Investigations of Mass Graves*, AmS-NETT 5, Stavanger, Noruega, Museum of Archaeology, http://ark.museum.no/AmS-NETT/Mass_Graves2.pdf.
- Katz, D. y Suchey, J. M. (1986), «Age determination of the male os pubis», *American Journal of Physical Anthropology*, nº 69, pp. 427-435.
- Kelley, M. A. y Larsen, C. S. (eds.) (1991), *Advances in Dental Anthropology*, Nueva York, NY, Wiley-Liss.
- Kennedy, K. A. R. (1995), «But Professor, why teach race identification if races don't exist?», *Journal of Forensic Sciences*, nº 40, pp. 797-800.
- , (2003), «Trials in court: The forensic anthropologist takes the stand, en D. W. Steadman (ed.), *Hard Evidence: Case Studies in Forensic Anthropology*, Upper Saddle River, NJ, Prentice-Hall, pp. 77-86.
- Kerley, E. R. (1965), «The microscopic determination of age in human bone», *American Journal of Physical Anthropology*, nº 23, pp. 149-163.
- , (1969), «Age determination of bone fragments», *Journal of Forensic Sciences*, nº 14, pp. 59-67.
- , y Ubelaker, D. H. (1978), «Revisions in teh microscopic method of estimatin age at death in human cortical bone», *American Journal of Physical Anthropology*, nº 49, pp. 545-546.
- Killam, E. W. (1990), *The Detection of Human Remains*, Springfield, IL., Charles C. Thomas.
- Kirschner, R. H. (1994), «The application of the forensic sciences to human rights investigations», *International Journal of Medicine and Law*, nº 13, pp. 451-460.
- Klepinger, L. L., Katz, D., Micozzi, M. S. y Carroll, L. (1992), «Evaluation of cast methods for estimating age from the os pubis», *Journal of Forensic Sciences*, nº 37, pp. 763-770.
- Komar, D. A. (1998), «Decay rates in a cold climate region: A review of cases involving advances decomposition from the Medical Examiner's Office in Edmonton, Alberta», *Journal of Forensic Sciences*, nº 43, pp. 57-61.
- Krogman, W. M. (1939), «A guide to the identification of human skeletal material», *FBI Law Enforcement Bulletin*, nº 8(8), pp. 3-31.
- , (1943a), «Role of the physical anthropologist in teh identification of human skeletal remains», *FBI Law Enforcement Bulletin*, nº 12(4), pp. 17-40.
- , (1943b), «Role of the physical anthropologist in the identification of human skeletal remains», *FBI Law Enforcement Bulletin*, nº 12(5), pp. 12-28.
- , (1946), «The reconstruction of the living head fom the skull», *FBI Law Enforcement Bulletin*, nº 15(7), pp. 11-18.
- , (1962), *The Human Skeleton in Forensic Medicine*, Springfield, IL, Charles C. Thomas.
- , e Isçan MY (1986), *The Human Skeleton in Forensic Medicine*, Springfield, IL, Charles C. Thomas.
- , McGregor, J. y Frost, B. (1948), «A problem in human skeletal remains», *FBI Law Enforcement Bulletin*, nº 17(6), pp. 7-12.

- Kunos, C. A., Simpson, S. W., Russell, K. F. y Hershkovitz, I. (1999), «First rib metamorphosis: Its possible utility for human age-at-death estimation», *American Journal of Physical Anthropology*, nº 110, pp. 303-323.
- Kvaal, S. I., Kollveit, K. M., Thompsen, I. O. y Solheim, T. (1995), «Age estimation of adults from dental radiographs», *Forensic Science International*, nº 74, pp. 175-185.
- , y Solheim, T. (1994), «A non-destructive dental method for age estimation», *Journal of Forensic Odonto-Stomatology*, nº 12, pp. 6-11.
- Lamendin, H., Baccion, E., Humbert, J. F., Tavernier, J. C., Nossintchouk, R. M. y Zerilli, A. (1992), «A simple technique for age estimation in adult corpses: The two criteria dental method», *Journal of Forensic Sciences*, nº 37, pp. 1.373-1.379.
- Lollar, C. (1990), «Forensic scientists uncovering fate of Brazil's «disappeared» with help of AAAS», *Science*, nº 250, p. 1.750.
- Love, J. C. y Marks, M. K. (2003), «Taphonomy and time: Estimating the postmortem interval», en D. W. Steadman (ed.), *Hard Evidence: Case Studies in Forensic Anthropology*, Upper Saddle River, NJ, Prentice Hall, pp. 160-175.
- Lovejoy, C. O., Meindl, R., Mensforth, R. P. y Barton, T. (1985), «Multifactorial determination of skeletal age at death: A method and blind tests of its accuracy», *American Journal of Physical Anthropology*, nº 68, pp. 1-14.
- , Meindl, R., Pryzbeck, T. R. y Mensforth, R. P. (1985), «Chronological metamorphosis of the auricular surface of the ilium: A new method for the determination of adult skeletal age at death», *American Journal of Physical Anthropology*, nº 68, pp. 15-28.
- , Meindl, R., Tague, R. G. y Latimer, B. (1995), «The senescent biology of the hominoid pelvis: Its bearing on the pubic symphysis and auricular surface as age-at-death indicators in the human skeleton», *Rivista di Antropologia (Roma)*, nº 73, pp. 31-49.
- MacLaughlin, S. M. y Bruce, M. F. (1986), «The sciatic notch/acetabular index as a discriminator of sex European skeletal remains», *Journal of Forensic Sciences*, nº 31, pp. 1.380-1.390.
- Mann, R. W. (1993), «A method for siding and sequencing human ribs», *Journal of Forensic Sciences*, nº 38, pp. 151-155.
- , Anderson, B. E., Holland, T. D., Rankin, D. R. y Webb, J. E., Jr. (2003), «Unusual «crime» scenes: The role of forensic anthropology in recovering and identifying American MIAs», en D. W. Steadman (ed.), *Hard Evidence: Case Studies in Forensic Anthropology*, Upper Saddle River, NJ, Prentice Hall, pp. 108-116.
- Maples, W. R. (1978), «An improved technique using dental histology for estimation of adult age», *Journal of Forensic Sciences*, nº 23, pp. 764-770.
- , Browning, M. (1994), *Dead Men Do Tell Tales: The Strange and Fascinating Cases of a Forensic Anthropologist*, Nueva York, NY, Doubleday.
- , y Rice, P. M. (1979), «Some difficulties in the Gustafson dental age estimations», *Journal of Forensic Sciences*, nº 24, pp. 168-172.
- Marieb, E. N. y Hoehn, K. (2007), *Human Anatomy and Physiology*, Upper Saddle River, NJ, Prentice-Hall.
- , y Mallatt, J. (1992), *Human Anatomy*, Redwood City, CA, Benjamin/Cummings.
- Marlin, D. C., Clark, M. A. y Standish, S. M. (1991), «Identification of human remains by comparison of frontal sinus radiographs: A series of four cases», *Journal of Forensic Sciences*, nº 36, pp. 1.765-1.772.

- Marshall, M. G. y Gurr, T. R. (2005), *Peace and Conflict 2005: A Global Survey of Armed Conflicts, Self-Determination Movements, and Democracy*, College Park, MD, Center for International Development & Conflict Management (CIDCM), Department of Government and Politics, University of Maryland.
- Martin, R. B., Burr, D. B. y Sharkey, N. A. (1998), *Skeletal Tissue Mechanics*, Nueva York, NY, Springer-Verlag.
- Matshes, E. W., Burbridge, B., Sher, B., Mohamed, A. y Juurlink, B. H. (2005), *Human Osteology and Skeletal Radiology: An Atlas and Guide*, Boca Raton, FL, CRC Press.
- Matson, J. V., Daou, S. F. y Soper, J. G. (2004), *Effective Expert Witnessing: Practices for the 21st Century*, Boca Raton, FL, CRC Press.
- Mayer, R. G. (2000), *Embalming: History, Theory, and Practice*, Nueva York, NY, McGraw-Hill.
- McCormick, W. F. y Stewart, J. H. (1988), «Age related changes in the human plastron: A roentgenographic and morphologic study», *Journal of Forensic Sciences*, nº 33, pp. 100-120.
- , Stewart, J. H. y Langford, L. A. (1985), «Sex determination from chest plate roentgenograms», *American Journal of Physical Anthropology*, nº 68, pp. 173-195.
- McEvoy, K. y Conway, H. (2004), «The dead, the law, and the politics of the past», *Journal of Law and Society*, nº 31, pp. 539-562.
- McKasson, S. C. y Richards, C. A. (1998), *Speaking as an Expert: A Guide ofr the Identification Sciences from the Laboratory to the Courtroom*, Springfield, IL Charles C. Thomas.
- McKern, T. W. y Stewart, T. D. (1957), *Skeletal age chages in young American males: Analyzed form hte standpoint of age identification (Technical Report EP-45)*, Natick, MA, U.S. Army Quartermaster Research and Development Command.
- Meindl, R., Lovejoy, C. O., Mensforth, R.P. y Don Carlos L (1985), «Accuracy and direction of error in the skeleton: Implications for paleodemography», *American Journal of Physical Anthropology*, nº 68, pp. 79-85.
- , y Lovejoy, C. O. (1989), «Age changes in the pelvis: Implications ofr palodemography, en M. Y. Iscan (ed.), *Age Markers in the Human Skeleton*, Springfield, IL, Charles C. Thomas, pp. 137-168.
- Mellen, P. F. M., Lowry, M. A. y Micozzi, M. S. (1993), «Experimental observations on adipocere formation», *Journal of Forensic Sciences*, nº 38, pp. 91-93.
- Melton, T. (2003), «Mitochondrial DNA: Solving the mystery of Anna Anderosn», en D. W. Steadman (ed.), *Hard Evidence: Case Studies in Forensic Anthropology*, Upper Saddle River, NJ, Prentice-Hall, pp. 205-211.
- Merbs, C. F. (1996), «Spondylolysis and spondylolisthesis: A cost of being an erect biped or a clever adaptation?», *American Journal of Physical Anthropology*, nº 101, pp. 201-208.
- Merz, W. A. y Schenk, R. K. (1970), «A quantitative histological study on bone formation in human cancellous bone», *Acta Anatomica*, nº 76, pp. 1-15.
- , y Schenk, R. K. (1970), «Quantitative structural analysis of human cancellous bone», *Acta Anatomica*, nº 75, pp. 54-66.
- Micozzi, M. S. (1986), «Experimental study of postmortem change under field conditions: Effects of freezing, thawing, and mechanical injury», *Journal of Forensic Sciences*, nº 31, pp. 953-961.
- Moore-Jansen, P. M., Ousley, S. D. y Jantz, R. L. (1994), *Data Collection Procedures for Fo-*

- rensic Skeletal Material, Report of Investigations no. 48*, Knoxville, TN, University of Tennessee.
- Murray, K. A. y Murray, T. (1991), «A test of the auricular surface aging technique», *Journal of Forensic Sciences*, nº 36, pp. 1.162-1.169.
- Murray, R. O. y Jacobson, H. G. (1977), *The Radiology of Skeletal Disorders*, Edimburgo, Escocia, Churchill Livingstone.
- National Institute of Justice (2005), *Mass Fatality Incidents: A Guide for Human Forensic Identification*, Washington, D.C., U.S. Department of Justice, Office of Justice Programs (Report NCJ 199758, available at <http://www.ncjrs.gov/pdffiles1/nij/199758.pdf> (accedido el 22-4-2006)).
- Ortner, D. J. (2003), *Identification of Pathological Conditions in Human Skeletal Remains*, San Diego, CA, Academic Press.
- Osborne, D. L., Simmons, T. L. y Nawrocki, S. P. (2004), «Reconsidering the auricular surface as an indicator of age at death», *Journal of Forensic Sciences*, nº 49, pp. 905-911.
- Ousley, S. D. (1995), «Should we estimate biological or forensic stature?», *Journal of Forensic Sciences*, nº 40, pp. 768-773.
- , y Jantz, R. L. (1993, 1996), *FORDISC 2.0.*, Knoxville, TN, University of Tennessee, Department of Anthropology, Forensic Anthropology Center.
- , y Jantz, R. L. (1998), «The Forensic data bak: Documenting skeletal trends in the United States», en K. J. Reichs (ed.), *Forensic Osteology, Advances in the Identification of Human Remains*, Springfield, IL, Charles C. Thomas, pp. 441-458.
- , y Jantz, R. L. (2005), «The Next FORDISC: FORDISC 3», *Proceedings of the American Academy of Forensic Sciences*, nº 11, pp. 294-295.
- Owsley, D. W. (1993), «Identification of the fragmentary, burned remains of two U.S. journalists seven years after their disappearance in Guatemala», *Journal of Forensic Sciences*, nº 38, pp. 1.372-1.382.
- Padgett, T. (1992), «Subtle clues in shallow graves: Uncovering evidence of massacres in Guatemala», *Newsweek* (31 de agosto).
- Pasquier, E., Pernot, L., Burdin, V., Mounayer, C., LeRest, C., Colin, D., Mottier, D., Rouxand, C. y Baccino, E. (1999), «Determination of age at death: Assessment of an algorithm of age prediction using numerical three-dimensional CT data from pubic bones», *American Journal of Physical Anthropology*, nº 108, pp. 261-268.
- Pearson, K. y Bell, J. (1919), *A study of the long bones of the English skeleton: Part 1. The femur*, Drapers' Company Research Memoirs, Biometric Series X, pp. 1-224.
- Pelin, C., Duyar, I., Kayahan, E. M., Zagyapan, R., Agildere, A. M. y Erar, A. (2005), «Body height estimation based on dimensions of sacral and coccygeal vertebrae», *Journal of Forensic Sciences*, nº 50, pp. 294-297.
- Pfeiffer, S., Milne, S. y Stevenson, R. M. (1998), «The natural decomposition of adipocere», *Journal of Forensic Sciences*, nº 43, pp. 368-370.
- Phenice, T. W. (1969), «A newly developed visula method of sexing the os pubis», *American Journal of Physical Anthropology*, nº 30, pp. 297-301.
- Pickering, R. B. y Bachman, D. C. (1996), *The Use of Forensic Anthropology*, Boca Raton, FL, CRC press.
- Power, S. (2002), *A Problem from Hell*, Nueva York, NY, Basic Books.
- Prince, D. A. y Ubelaker, D. H. (2002), «Application of Lamendin's adult dental aging

- technique to a diverse skeletal sample», *Journal of Forensic Sciences*, nº 47, pp. 107-116.
- Pyle, S. I. y Hoerr, N. L. (1992), *Radiographic Atlas of Skeletal Development of the Knee*, Springfield, IL, Charles C. Thomas.
- Pynsent, P. B., Fairbank, J. C. T. y Carr, A. J. (1999), *Classification of Musculoskeletal Trauma*, Oxford, UK, Butterworth-Heinemann.
- Quirk, G. J. y Casco, L. (1994), «Stress disorders of families of the disappeared: A controlled study in Honduras», *Social Science oan Medicine*, nº 39, pp. 1.675-1.679.
- Rao, V. y Hart, R. (1983), «Tool mark determination in cartilage of stabbing victim», *Journal of Forensic Sciences*, nº 28, pp. 794-799.
- Rathbun, T. A. y Buikstra, J. E. (eds.) (1984), *Human Identification: Case Studies in Forensic Anthropology*. Springfield, IL, Charles C. Thomas.
- Redsicker, D. R. (2001), *The Practical Methodology of Forensic Photography*, Boca Raton, FL, CRC Press.
- Reichs, K. J. (ed.) (1986), *Forensic Osteology: Advances in the Identification of Human Remains*, Springfield, IL, Charles C. Thomas.
- , (1998) *Forensic Osteology: Advances in the Identification of Human Remains*, Springfield, IL, Charles C. Thomas.
- Reid, S. A. y Byde, A. (1987), «Changes in the mineral density distribution in human bone with age: Image analysis using backattered electrons in te SEM», *Journal of Bone and Mineral Research*, nº 2, pp. 13-22.
- Relethford, J. (1994), «Craniometric variation among modern human populations», *American Journal of Physical Anthropology*, nº 95, pp. 53-62.
- Robertson, B. y Vignaux, G. A. (1995), *Interpreting Evidence: Evaluating Forensic Science in the Courtroom*, Nueva York, NY, John Wiley and Sons.
- Rodríguez, W. C. y Bass, W. M. (1985), «Decomposition of buried bodies and methods that may aid in their location», *Journal of Forensic Sciences*, nº 30, pp. 836-852.
- Rogers, N. L., Flournoy, L. E. y McCormick, W. F. (2000), «The rhomboid fossa of the clavicle as a sex and age estimator», *Journal of Forensic Sciences*, nº 45, pp. 61-67.
- Rogers, T. L. (2005), «Determining the sex of human remains through cranial morphology», *Journal of Forensic Sciences*, nº 50, pp. 1-8.
- Rome Statute of the International Criminal Court (1998), Text of the Rome Statue circulated as document A/CONF.183/9 of 17 July 1998 and corrected by procès-verbaux of 10 November 1998, 12 July 1999, 30 November 1999, 8 May 2000, 17 January 2001 and 16 January 2002. The Statute entered into froce on 1 July 2002 (<http://www.un.org/law/iccstatute/romefra.htm>, accessed 2004-04-23). Nueva York, NY, United Nations.
- Rosenberg, N. A., Pritchard, J. K., Weber, J. L., Cann, H. M., Kidd, K. K., Zhivotovsky, L. A. y Feldman MW (2002), «Genetic Structure of Human Populations», *Science*, nº 298, pp. 2.381-2.385.
- Saferstein, R. (2004), *Criminalistics: An Introduction to Forensic Science*, Upper Saddle River, NJ, Prentice-Hall.
- Salcedo, D. (1993), *Forensic anthropology in Guatemala: A project report*, AAAS Committee on Scientific Freedom and Responsibility, Clearinghouse Report on Science and Human Rights XIV.
- Sarajlić, N., Cihlarž, Z., Klonowski, E. E. y Drukier, P. (2005), «The application of the La-

- mending and Prince dental aging methods to a Bosnian population: Formulas for each tooth group challenging one formula for all teeth», *Proceedings of the American Academy of Forensic Sciences*, nº 11, p. 324.
- Sauer, N. J. y Simson, L. R. (1984), «Clarifying the role of forensic anthropologists in death investigations», *Journal of Forensic Sciences*, nº 29, pp. 1.081-1.086.
- , (1992), «Forensic anthropology and the concept of race: If races don't exist, why are forensic anthropologists so good at identifying them?», *Social Science and Medicine*, nº 34, pp. 107-111.
- Saul, F. P. y Saul, J. M. (2003), «Planes, trains, and fireworks: The evolving role of the forensic anthropologist in mass fatality incidents», en D. W. Steadman (ed.), *Hard Evidence: Case Studies in Forensic Anthropology*, Upper Saddle River, NJ, Prentice Hall, pp. 266-277.
- Scheuer, J. L. y Elkington, N. M. (1993), «Sex determination from metacarpals and the first proximal phalanx», *Journal of Forensic Sciences*, nº 38, pp. 769-778.
- Scheuer, L. y Black, S. (2000), *Developmental Juvenile Osteology*, Londres, Academic Press.
- , (2005), *The Juvenile Skeleton*, San Diego, CA, Elsevier Academic Press.
- Schmitt (2002), «Mass graves and the collection of forensic evidence: Genocide, war crimes, and crimes against humanity», en W. D. Haglund y M. H. Sorg (eds.), *Advances in Forensic Taphonomy: Methods, Theory, and Archaeological Perspectives*, Boca Raton, FL, CRC Press, pp. 277-292.
- Schulter-Ellis, F. P. y Hayeck, L. C. (1988), «Sexing North American Eskimo and Indian innominate bones with the acetabulum/pubis index», *Journal of Forensic Sciences*, nº 33, pp. 697-708.
- , Hayeck, L. C. y Schmidt, D. J. (1985), «Determination of sex with a discriminant analysis of new pelvic bone measurements: Part II», *Journal of Forensic Sciences*, nº 30, pp. 178-185.
- , Schmidt, D. J., Hayek, L. C. y Craig, J. (1983), «Determination of sex with a discriminant analysis of new pelvic bone measurements: Part I», *Journal of Forensic Sciences*, nº 28, pp. 169-180.
- Scott, G. R. y Turner, C. G. II (1997), *The Anthropology of Modern Human Teeth: Dental Morphology and Its Variation in Recent Human Populations*, Cambridge, UK, Cambridge University Press.
- Sellier, K. G. y Kneubuehl, B. P. (1994), *Wound Ballistics and the Scientific Background*, Amsterdam, Elsevier.
- Shean, B. S., Messinger, L. y Papworth, M. (1993), «Observations of differential decomposition on sun exposed v. shaded pig carrion in coastal Washington State», *Journal of Forensic Sciences*, nº 38, pp. 938-949.
- Shipman, P., Walker, A. y Bichel, D. (1986), *The Human Skeleton*, Cambridge, MA, Harvard University Press.
- Skinner, M. y Lazenby, R. A. (1983), *Found! Human Remains: A Field Manual for the Recovery of the Recent Human Skeleton*, Burnaby, BC, Archeology Press, Simon Fraser University.
- Skolnick, A. A. (1992), «Game's afoot in many lands for forensic scientists investigating most-extreme human rights abuses», *Journal of the American Medical Association*, nº 268, pp. 579-580, 583.

- Šlaus, M., Strinovic, D., Škavic, J. y Petroveckí, V. (2003), «Discriminant function sexing of fragmentary and complete femora: Standards for contemporary Croatia», *Journal of Forensic Sciences*, nº 48, pp. 509-512.
- Sledzik, P. S. y Willcox, A. W. (2003), «Corpi aquaticus: The Hardin cemetery flood of 1993», en D. Steadman (ed.), *Hard Evidence: Case Studies in Forensic Anthropology*, Upper Saddle River, NJ, Prentice Hall, pp. 256-265.
- Smay, D. y Armelagos, G. J. (2000), «Galileo wept: A critical assessment of the use of race in forensic anthropology», *Transforming Anthropology*, nº 9, pp. 19-40.
- Smekalova, T. N. (1996), *The use of magnetic prospecting in archaeology*, St. Petersburg, Russia: Radiophysics Department, Physical Institute, St. Petersburg University, pp. 1-43 (53 figuras).
- Snodgrass, J. J. (2004), «Sex differences and aging of the vertebral column», *Journal of Forensic Sciences*, nº 49, pp. 458-463.
- Snow, C. C., Levine, L., Lukash, L., Tedeschi, L. G., Orrego, C. y Stover, E. (1984), «The investigation of the human remains of the “disappeared” in Argentina», *American Journal of Physical Anthropology*, nº 5, pp. 297-299.
- , (1982), «Forensic anthropology», *Annual Review of Anthropology*, nº 11, pp. 97-131.
- , (1983), «Equations for estimating age at death from the pubic symphysis: A modification of the McKern-Stewart method», *Journal of Forensic Sciences*, nº 28, pp. 864-870.
- , y Bihurriet, M. J. (1992), «An epidemiology of ningún nombre burials in the Providence of Buenos Aires from 1970 to 1984», en T. B. Jabine y R. P. Claude (eds.), *Human Rights and Statistics: Getting the Record Straight*, Filadelfia, PA: University of Pennsylvania Press, pp. 328-363.
- , y Reyman, T. A. (1984), «The life an after life of Elmer J. McCurdy: A melodrama in two acts», en T. A. Rahbun y J. E. Buikstra (eds.), *Human Identification*, Springfield, IL, Charles C. Thomas, pp. 371-379.
- , Stover, E. y Hannibal, K. (1989), «Scientists as detectives: Investigating human rights», *Technology Review*, febrero-marzo, pp. 43-51.
- Solheim, T. (1988), «Dental attrition as an indicator of age», *Gerodontics*, nº 4, pp. 299-304.
- , (1988), «Dental color as an indicator of age», *Gerodontics*, nº 4, pp. 114-118.
- , (1989), «Dental root translucency as an indicator of age», *Scandinavian Journal of Dental Research*, nº 97, pp. 189-197.
- , (1990), «Dental cementum apposition as an indicator of age», *Scandinavian Journal of Dental Research*, nº 98, pp. 510-519.
- , (1992), «Amount of secondary dentin as an indicator of age», *Scandinavian Journal of Dental Research*, nº 100, pp. 193-199.
- , (1992), «Recession of periodontal ligament as an indicator of age», *Journal of Forensic Odonto-Stomatology*, nº 10, pp. 32-42.
- , (1993), «Dental age-related regressive changes and a new dental method for calculating the age of an individual», Oslo, University of Oslo.
- , (1993), «A new method for dental age estimation in adults», *Forensic Science International*, nº 59, pp. 137-147.
- , y Kvaal, S. (1993), «Dental root surface structure as an indicator of age», *Journal of Forensic Odonto-Stomatology*, nº 11, pp. 9-21.

- , y Sundnes, P. K. (1980), «Dental age estimation of Norwegian adults –a comparison of different methods», *Forensic Science International*, nº 16, pp. 7-17.
- Soomer, H., Ranta, H., Lincoln, M. J., Penttila, A. y Leibur, E. (2003), «Reliability and validity of eight dental age estimation methods for adults», *Journal of Forensic Sciences*, nº 48, pp. 149-152.
- Spirer, H. y Spirer, L. (1994), *Data Analysis for Monitoring Human Rights*, Washington, D.C., American Association for the Advancement of Science.
- Spitz, W. U. (ed.) (2006), *Spitz and Fisher's Medicolegal Investigation of Death: Guidelines for the Application of Pathology to Crime Investigation*, Springfield, IL, Charles C. Thomas.
- St. Louis, M. E. y Wasserheit, J. N. (1998), «Elimination of syphilis in the United States», *Science*, nº 281, pp. 353-354.
- Steadman, D. W. (ed.) (2003), *Hard Evidence: Case Studies in Forensic Anthropology*, Upper Saddle River, NJ, Prentice-Hall.
- , Haglund, W. D. (2005), «The scope of anthropological contributions to human rights investigations», *Journal of Forensic Sciences*, nº 50, pp. 23-30.
- Stewart, J. H. y McCormick, W. F. (1984), «A sex- and age-limited ossification pattern in human costal cartilages», *American Journal of Clinical Pathology*, nº 81, pp. 765-769.
- Stewart, T. D. (1958), «The rate of development or vertebral osteoarthritis in American Whites and its significance in skeletal age identification», *The Leech*, nº 28, pp. 144-151.
- , (1962), «Anterior femoral curvature: Its utility ofr race identification», *Human Biology*, nº 34, pp. 49-62.
- , (ed.) (1970), *Personal Identification in Mass Disasters*, Washington, D. C., Smithsonian Institution.
- , (1979), *Essentials of Forensic Anthropology*, Springfield, IL, Charles C. Thomas.
- Stimson, P. G. y Mertz, C. A. (eds.) (1997), *Forensic Dentistry*, Boca Raton, FL, CRC Press.
- Stojanowski, C. M. (1999), «Sexing potencial of fragmentary and pathological metacarpals», *American Journal of Physical Anthropology*, nº 109, pp. 245-252.
- Stout, S. D. (1986), «The use of bone histomorphometry in skeletal identifications: The case of Francisco Pizarro», *Journal of Forensic Sciences*, nº 31, pp. 296-300.
- , (1978), «Histological structure and its preservation in ancient bone», *Current Anthropology*, nº 19, pp. 601-604.
- , y Gehlert, S. J. (1980), «The relative accuracy and reliability of histological aging methods», *Forensic Science International*, nº 15, pp. 181-190.
- , y Simmons, D. J. (1979), «Use of histology in ancient bone research», *Yearbook of Physical Anthropology*, nº 22, pp. 228-249.
- , y Teitelbaum, S. L. (1976), «Histological analysis of undecalcified thin sections of archeological bone», *American Journal of Physical Anthropology*, nº 44, pp. 263-270.
- Stover, E. (1981), «New responses to attacks on human rights of scientists in Latin America called for», *Science*, nº 211, pp. 134-135.
- , (1985), «Scientists aid search ofr Argentina's "desaparecidos"», *Science*, nº 230, pp. 56-57.
- , (1985), *Scientists search for Argentina's missing*, AAAS Committee on Scientific Freedom and Responsibility, Claringhouse Report on Science and Human Rights VII, pp. 1-3.

- , (1992), *Unquiet Graves: The Search for the Disappeared in Iraqi Kurdistan*, Nueva York, NY, Middle East Watch and Physicians for Human Rights.
- , y Eisner, T. (1982), «Human rights abuses and the role of scientists», *BioScience*, nº 32, pp. 871-875.
- , Haglund, W. D. y Samuels, M. (2003), «Exhumation of mass graves in Iraq: Considerations for forensic investigations, humanitarian needs, and the demands of justice», *Journal of the American Association*, nº 290, pp. 663-666.
- , y Shigekane, R. (2002), «The missing in the aftermath of war: When do the needs of victim's families and international war crimes tribunals clash?», *International Review of the Red Cross*, nº 848, pp. 845-866.
- Strogman, K. B. (1987), *Forensic applications of ground penetrating radars*, Edmonton, Alberta, Canadá, Royal Canadian Mounted Police, «K» Division, pp. 1-27.
- Suchey, J. M. (1979), «Problems in the aging of females using the os pubis», *American Journal of Physical Anthropology*, nº 51, pp. 467-470.
- , y Katz, D. (1998), «Applications of public age determination in a forensic setting», en K. J. Reichs (ed.), *Forensic Osteology: Advances in the Identification of Human Remains*, Springfield, IL, Charles C. Thomas, pp. 204-236.
- , Wiseley, D. V. y Katz, D. (1986), «Evaluation of the Todd and McKernStewart methods for aging the male os pubis», en K. J. Reichs (ed.), *Forensic Osteology: Advances in the Identification of Human Remains*, Springfield. IL, Charles C. Thomas, pp. 33-67.
- Szibor, R., Schubert, C., Schoning, R., Krause, D. y Wendt, U. (1998), «Pollen analysis reveals murder season», *Nature*, nº 395, pp. 449.
- Thieme, F. P. (1957), «Sex in Negro skeletons», *Journal of Forensic Medicine*, nº 4, pp. 72-81.
- Thompson, D. D. (1980), «Age changes in bone mineralization, cortical thickness, and Haversian canal area», *Calcified Tissue International*, nº 31, pp. 5-11.
- , (1981), «Microscopic determination of age at death in an autopsy series», *Journal of Forensic Sciences*, nº 26, pp. 470-475.
- Thomsen, J. L., Gruschow, J. y Stover, E. (1989), «Medicolegal investigation of political killings in El Salvador», *Lancet*, 17 de junio (1), 8651, pp. 1.377-1.379.
- Tibbetts, G. L. (1981), «Estimation of stature from the vertebral column in American blacks», *Journal of Forensic Sciences*, nº 26, pp. 715-723.
- Todd, T. W. (1920), «Age changes in the pubic bone. I. The male white pubis», *American Journal of Physical Anthropology*, nº 3, pp. 285-334.
- , (1921), «Age changes in the pubic bone. II: The pubis of the male Negro-white hybrid; III: The pubis of the white female; IV: The pubis of the female white-Negro hybrid», *American Journal of Physical Anthropology*, nº 4, pp. 1-70.
- , (1930), «Age changes in the pubic bone. VIII. Roentgenographic differentiation», *American Journal of Physical Anthropology*, nº 14, pp. 255-271.
- , y Lyon, D. W., Jr. (1924), «Endocranial suture closure. Its progress and age relationship. Part I. —Adult males of white stock», *American Journal of Physical Anthropology*, nº 7, pp. 325-384.
- , y Lyon, D. W., Jr. (1925), «Cranial suture closure. Its progress and age relationship. Part II. —Ectocranial closure in adult males of White stock», *American Journal of Physical Anthropology*, nº 8, pp. 23-45.
- , Lyon, D. W., Jr. (1925), «Cranial suture closure. Its progress and age relationship. Part

- III. –Endocranial closure in adult males of Negro stock», *American Journal of Physical Anthropology*, nº 8, pp. 47-71.
- , Lyon, D. W., Jr. (1925), «Suture closure –its progress and age relationship. Part IV –Ectocranial closure in adult males of Negro stock», *American Journal of Physical Anthropology*, nº 8, pp. 149-168.
- Topinard, P. (1885), *Elements d'Anthropologie Générale*, París, France, A. Delahaye et É. Lecrosnier.
- Trotter M (1970), «Estimation os stature from intact long limb bones», en T. D. Stewart (ed.), *Personal identification in Mass Disasters*, Washington, DC, Smithsonian Institution, pp. 71-83.
- , Gleser, G. (1958), «A re-evaluation of estimation of stature based on measurements taken during life and of long bones after death», *American Journal of Physical Anthropology*, nº 16, pp. 79-123.
- , Gleser, G. C. (1952), «Estimation of stature from long bones of American Whites and Negroes», *American Journal of Physical Anthropology*, nº 10, pp. 463-514.
- , Gleser, G. C. (1977), «Corrigenda to “estimation of stature from long limb bones of American Whites and Negroes”», *American Journal Physical Anthropology* (1952). *American Journal of Physical Anthropology*, nº 47, pp. 355-356.
- , y Gleser, G. (1951), «The effect of aging on stature», *American Journal of Physical Anthropology*, nº 9, pp. 311-324.
- Trudell, M. B. [corrected at JFS 44:1108 to indicate ME Ballard as first author] (1999), «Anterior femoral curvature revisited: Race assessment from the femur», *Journal of Forensic Sciences*, nº 44, pp. 700-707.
- Turner, C. G., II, Nichol, C. R. y Scott, G. R. (1991), «Scoring procedures for key morphological traits of the permanent dentition: The Arizona State University dental anthropology system», en M. Kelley y C. Larsen (eds.), *Advances in Dental Anthropology*, Nueva York, NY, Wiley Liss, pp. 13-31.
- Ubelaker, D. H. (1999), *Human Skeletal Remains: Excavation, Analysis, Interpretation*, 3ª ed., Washington, D.C., Taraxacum.
- , y Adams, B. (1995), «Differentiation of perimortem and postmortem trauma using taphonomic indicators», *Journal of Forensic Sciences*, nº 40, pp. 509-512.
- , y Buikstra, J. (1994), *Standards for Data Collection from Human Skeletal Remains*, Fayetteville, AR, Arkansas Archeological Survey.
- , (1987), «Estimating age at death from immature human skeletons: An overview», *Journal of Forensic Sciences* nº 32, pp. 1.254-1.263.
- , y Scammell, H. (1992), *Bones: A Forensic Detective's Casebook*, Nueva York, NY, M. Evans and Company.
- , y Smialek, J. E. (2003), «The interface of forensic anthropology and forensic pathology in trauma interpretation», en D. W. Steadman (ed.), *Hard Evidence: Case Studies in Forensic Anthropology*, Upper Saddle River, NJ, Prentice Hall, pp. 155-159.
- , y Volk CG (2002), «A test of the Phenice method for the estimation of sex», *Journal of Forensic Sciences* nº 47, pp. 19-24.
- United Nations Department of Public Information (2004), *Basic Facts about the United Nations*, Nueva York, NY, United Nations (also available at <http://www.un.org/aboutun/basicfacts/>(accedido el 26-4-2006)).

- United Nations General Assembly (1948), *Universal Declaration of Human Rights: Adopted and proclaimed by UN General Assembly resolution 217 A (III) of 10 December 1948* (<http://un.org/Overview/rights.html>, accedido el 23-4-2006).
- United Nations Office at Vienna Centre for Social Development and Humanitarian Affairs, (ed.) (1991), *Manual on the Effective Prevention and Investigation of Extra-legal, Arbitrary and Summary Executions*, Nueva York, NY, United Nations.
- Vystrèilová, M. y Novotný, V. (2000), «Estimation of age at death using teeth. Variability and Evolution», n° 8, pp. 39-49.
- Watts, A. y Addy, M. (2001), «Tooth discolouration and staining: A review of the literature», *British Dental Journal*, n° 190, pp. 309-316.
- Webb, P. A. O. y Suchey, J. M. (1985), «Epiphyseal union of the anterior iliac crest and medial clavicle in a modern multiracial sample of American males and females», *American Journal of Physical Anthropology*, n° 52, pp. 191-195.
- Weissbrodt, D y Fraser, P. W. (1992), «Report of the Chilean National Commission on Truth and Reconciliation», *Human Rights Quarterly*, n° 14, pp. 601-622.
- Weitzel, M. A. (2005), «A report of decomposition rate for a special burial type in Edmonton, Alberta from an experimental field study», *Journal of Forensic Sciences*, n° 50, pp. 641-647.
- White, T. D. (1991, 2000), *Human Osteology*, San Diego, CA, Academic Press.
- , y Folkens, P. A. (2005), *The Human Bone Manual*, Burlington, MA, Elsevier Academic Press.
- Willems, G. (2001), «A review of commonly used dental age estimation techniques», *Journal of Forensic Odonto-Stomatology*, n° 19, pp. 9-17.
- Willey P, and Heilman A (1987) Estimating time since death using plant roots and stems. *Journal of Forensic Sciences* 32:1.264-1.270.
- Williams, F. L. E., Belcher, R. L. y Armelagos, G. J. (2005), «Forensic misclassification of ancient Nubian crania: Implications for assumptions about human variation», *Current Anthropology*, n° 46, pp. 340-346.
- Wiredu, E., Kumoji, R., Seshadri, R. y Biritwum, R. (1999), «Osteometric analysis of sexual dimorphism in the sternal end of the rib in a West African population», *Journal of Forensic Sciences*, n° 44, pp. 921-925.
- Yoder, C., Ubelaker, D. H. y Powel, J. F. (2001), «Examination of variation in sternal rib end morphology relevant to age assessment», *Journal of Forensic Sciences*, n° 46, pp. 223-227.